中华医学会系列杂志

ISSN 1007-5232
CN 32-1463/R

中华消化内镜杂志®

ZHONGHUA XIAOHUA NEIJING ZAZHI

2021年7月 第38卷 第7期

CHINESE JOURNAL OF DIGESTIVE ENDOSCOPY

Volume 38 Number 7
July 2021

中华医学会
CHINESE MEDICAL ASSOCIATION
1915

中華醫學會

CHINESE MEDICAL ASSOCIATION

ISSN 1007-5232
07>
9 771007 523212

erbe

广告

爱尔博新一代电外科旗舰产品

高频手术系统
水刀



优势

※ 超大10.4寸彩色触摸屏
※ stepGUIDE引导设置，操作简便
※ 19种电切/凝模式
※ 支持无线通信，WLAN功能
※ 通用插座接口，支持更广泛的器械连接
※ 多处理器技术，支持2500万次/秒数据处理

模块化设计理念：
高频手术设备 VIO 3
氩气控制器 APC 3
水刀 ERBEJET 2



黏膜隆起ESD剥离

一次性使用高频及水刀用手柄 HybridKnife（海博刀）

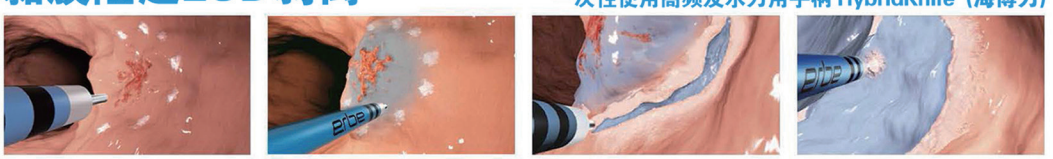

ESD:内镜粘膜下剥离术

黏膜病变隆起APC消融

水隔离氩气消融导管 HybridAPC (海博APC)



APC:氩等离子体凝固术

禁忌内容及注意事项详见说明书

生产企业：Erbe Elektromedizin GmbH
德国爱尔博电子医疗仪器公司

产品注册证号及名称：
[1] 国械注进 20193010023（高频手术系统）
[2] 国械注进 20173216803（水刀）
[3] 国械注进 20173252475（水隔离氩气消融导管）
[4] 国械注进 20173256650（一次性使用高频及水刀用手柄）
沪械广审(文)第220911-08103号

爱尔博（上海）医疗器械有限公司
地址：上海市延安西路2201号上海国际贸易中心3002室 邮编：200336
电话：021-62758440 邮箱：info@erbechina.com
传真：021-62758874 技术服务热线：400-108-1851

中华消化内镜杂志®

CHINESE JOURNAL OF DIGESTIVE ENDOSCOPY

月刊　　1996年8月改刊　　第38卷　第7期　2021年7月20日出版

微信:xhnjxw　　新浪微博

主　管
中国科学技术协会

主　办
中华医学会
100710,北京市东四西大街42号

编　辑
中华消化内镜杂志编辑委员会
210003,南京市紫竹林3号
电话:(025)83472831,83478997
传真:(025)83472821
Email:xhnj@xhnj.com
http://www.zhxhnjzz.com
http://www.medjournals.cn

总编辑
张澍田

编辑部主任
唐涌进

出　版
《中华医学杂志》社有限责任公司
100710,北京市东四西大街42号
电话(传真):(010)51322059
Email:office@cmaph.org

广告发布登记号
广登32010000093号

印　刷
江苏省地质测绘院

发　行
范围:公开
国内:南京报刊发行局
国外:中国国际图书贸易集团有限公司
(北京399信箱,100044)
代号M4676

订　购
全国各地邮政局
邮发代号28-105

邮　购
中华消化内镜杂志编辑部
210003,南京市紫竹林3号
电话:(025)83472831
Email:xhnj@xhnj.com

定　价
每期25.00元,全年300.00元

中国标准连续出版物号
ISSN 1007-5232
CN 32-1463/R

2021年版权归中华医学会所有

未经授权,不得转载、摘编本刊文章,不得使用本刊的版式设计

除非特别声明,本刊刊出的所有文章不代表中华医学会和本刊编委会的观点

本刊如有印装质量问题,请向本刊编辑部调换

目　次

共识与指南

中国胃肠间质瘤内镜下诊治专家共识(2020,北京) …… 505
中华医学会消化内镜学分会消化内镜隧道技术协作组
中国医师协会内镜医师分会　北京医学会消化内镜学分会

专家论坛

咽部浅表癌的内镜下诊断与治疗进展 …… 515
赵子樱　初元　徐美东

胃肠胰神经内分泌肿瘤的内镜诊治进展 …… 522
薛冰艳　柏建安　朱国琴　李晓林　周逸婵　徐瑞彤　顾丹阳　田野　范志宁　汤琪云

论　著

内镜治疗较大胃间质瘤的安全性及长期疗效的多中心回顾性分析 …… 527
姜雨婷　江思芮　付凤琴　梁玮　何利平　彭如洁　郑晓玲

内镜全层切除术与外科手术切除胃巨大间质瘤的对照性分析(含视频) …… 535
卢英姿　郑庆芬　刘丹　杨荟玉　孔令建　李德亮　赵丽霞　Saif Ullah　刘冰熔

内镜黏膜下挖除术与全层切除术治疗腔内生长胃间质瘤的疗效及安全性比较 …… 540
孟睿　徐桂芳　周林　黄静雯　倪牧含　秦睿璐　王雷

橡皮圈组织夹内牵引辅助在内镜黏膜下剥离术治疗结直肠病变中的应用(含视频) …… 545
刘冠伊　戎龙　郭新月　蔡云龙　年卫东　张继新

幽门螺杆菌阴性早期胃癌的内镜及组织学特点分析 …… 551
苏惠　金鹏　杨浪　何玉琦　赵晓军　王海红　李娜　盛剑秋

内镜超声在非确定性胆总管结石经内镜逆行胰胆管造影术前的应用价值 …… 556
吴晓露　王震宇

内镜下乳头球囊扩张术治疗胆总管结石并发十二指肠乳头出血的危险因素分析(含视频) …… 560
方宇韬　沈红璋　金杭斌　杨建锋　张筱凤

磁控胶囊内镜对服用肠溶阿司匹林老年患者上消化道出血风险评估的价值探讨 …… 565
王艳　高峰　刘心娟　张晓云　李宁　高颖新　郝建宇

短篇论著

胃间质瘤内镜超声征象与病理危险分级的相关性研究 …… 569

李梦颖　王凤　齐健

病例报道

内镜诊治胃微小神经内分泌肿瘤一例 …… 573

倪丽　吕涛　周美汛　Seto Wai Kay

疑诊为胃间质瘤的低分化腺癌一例 …… 575

张平平　宋英晓　董元航　陈翠　罗天航　薛绪潮　杜奕奇

综　　述

内镜黏膜下剥离术治疗十二指肠病变研究进展 …… 577

严博　沈磊

内镜超声引导下支架引流术治疗胰腺包裹性坏死研究进展 …… 582

瞿伊晨　杨建锋　张筱凤

读者·作者·编者

《中华消化内镜杂志》2021 年可直接使用英文缩写的常用词汇 …… 572

插页目次 …… 534

《中华消化内镜杂志》第六届编委会编委名单 …… 564

《中华消化内镜杂志》第六届编委会通讯编委名单 …… 564

《中华消化内镜杂志》稿约 …… 586

本期责任编辑　钱程

·综述·

内镜黏膜下剥离术治疗十二指肠病变研究进展

严博　沈磊
武汉大学人民医院消化内科 430060
通信作者：沈磊，Email：byanwuhan@126.com

【提要】 内镜黏膜下剥离术（endoscopic submucosal dissection，ESD）广泛用于十二指肠病变的治疗。本文就 ESD 治疗十二指肠病变的研究进展作一综述，重点介绍 ESD 治疗十二指肠病变的适应证、改良的十二指肠 ESD 技术及并发症防治技术。

【关键词】 十二指肠；　手术后并发症；　内镜黏膜下剥离术
DOI：10.3760/cma.j.cn321463-20200917-00329

Advances in endoscopic submucosal dissection for duodenal lesions

Yan Bo, Shen Lei
Department of Gastroenterology, Renmin Hospital of Wuhan University, Wuhan 430060, China
Corresponding author: Shen Lei, Email: byanwuhan@126.com

一般认为十二指肠病变发病率较低。然而，随着内镜技术的发展及临床医生对十二指肠病变认识的提高，十二指肠病变的检出率正在增加，为 0.3%～4.6%[1-3]。对于十二指肠病变患者，临床上多数采用外科手术治疗，如十二指肠局部切除术和胰十二指肠切除术，但是其创伤大、风险高、术后并发症多[4-5]，与消化道其他部位相比，其较高的死亡风险及不佳的预后严重影响着患者的生活质量。

Backes 等[6]分析认为，内镜黏膜下剥离术（endoscopic submucosal dissection，ESD）能一次性完整切除病灶，减少复发，与外科手术疗效相当，且创伤小，费用低，住院时间短。近年来，国内外一些内镜中心将其应用到十二指肠病变，但由于解剖位置特殊，内镜治疗病例数少且内镜手术相关并发症的发生率高，是否使用内镜治疗十二指肠病变引起了很大争议[7-8]。十二指肠 ESD 在技术上具有一定的挑战性[9]。本文就十二指肠 ESD 研究进展作一综述。

一、十二指肠 ESD 危险因素

十二指肠因其独特的解剖结构，应用 ESD 治疗十二指肠病变在技术上具有挑战性，这些结构特征主要包括：（1）十二指肠管腔狭窄且各部分垂直成角，内镜不易操作[6]；（2）固有肌层柔软且非常薄，极易穿孔；（3）手术创面极易受到十二指肠内容物（主要是胆汁和胰液）的刺激[5]，导致迟发性穿孔；（4）黏膜下组织疏松，并存在致密的 Brunner 腺体，黏膜下注射后液体迅速分散，难以保证良好的抬举征[8]；（5）黏膜下层血管丰富，剥离时很容易导致出血；（6）与胃、结直肠等不同，在黏膜切开后，十二指肠黏膜不会发生收缩，难以充分显露黏膜下层；（7）在十二指肠乳头部位，意外损伤容易诱发胰腺炎和胆管炎。日本学者 Kato 等[10]揭示了十二指肠 ESD 的危险因素，当病变部位在屈曲部、病灶大小>40 mm、占位周长>50%，十二指肠 ESD 是危险的。

二、十二指肠 ESD 适应证

十二指肠病变在临床上比消化道其他部位相对少见，多数为良性病变，包括十二指肠腺瘤、脂肪瘤、Brunner 腺瘤、异位胰腺等，少数腺瘤、胃肠道间质瘤、神经内分泌肿瘤等具有恶变潜能。十二指肠 ESD 指征应通过放大染色内镜、内镜超声、组织病理学评估来确定。对于黏膜层来源的病变，术前放大内镜了解微血管和微结构开口类型、超声内镜明确病变侵犯层次；对于黏膜下层来源的病变，超声内镜明确病变来源层次。

适应证：十二指肠 ESD 尚无明确的统一指南，有研究者指出，直径<2 cm 的十二指肠小腺瘤，常规内镜黏膜切除术（endoscopic mucosal resection，EMR）或水下 EMR 技术是安全有效的治疗方法[11]，大病灶（最长径>10～20 mm）、疑似非浸润性癌[8, 12-14]和凹陷性肿瘤[15-17]是十二指肠 ESD 的适应证。

三、十二指肠 ESD 常用主要器材

1.内镜：十二指肠 ESD 主要使用附送水内镜[10,18]或双气囊内镜（double-balloon endoscope，DBE）[9,18]，前者可有效并及时地冲洗黏膜，使视野清晰，缩短手术时间，并提高操作安全性；DBE，特别是短型 DBE，则适用于当病变位于十二指肠 Vater 壶腹远端以及其他内镜控制不稳定的情况。

2.切开刀：短针状刀，如 Flush-BT 刀、Dual 刀或 Dual J 刀，适用于十二指肠 ESD。Flush-BT 刀或 Dual 刀是大多数情况下的首选；然而，在有纤维化或接近角度困难的情况下，

建议使用 HOOK 刀，HOOK 刀可以选择性地钩住少量黏膜下组织，并在使用电凝术时将其与肌层分离，从而最大限度地减少对肌层的热损伤[9-10, 19]；剪刀型切开刀为近年应用于临床的内镜切开刀，其刀头具有电切、电凝功能[20]。此类切开刀操作类似内镜活检钳，在切开时可像活检钳一样将拟切开组织夹起，确认未累及深层组织及固有肌层后，再给予高频电切，整个切除过程与内镜下活检过程相似，且大大降低了 ESD 操作过程中的穿孔风险[21]。此外，当发现切除部位有较大的血管时，可先钳夹给予电凝灼烧后再切开，降低出血风险，并可以像热止血钳一样对术中发生的活动性出血随时给予钳夹电凝止血，且无需更换器械。上述优势使剪刀型切开刀在应用于十二指肠 ESD 治疗时，较传统内镜切除刀更容易掌握，且有着更高的安全性。

3.黏膜下注射液：为获得良好的黏膜抬举征，黏膜下注射尤为重要。有资料显示，透明质酸钠是一种高分子量的等渗黏性物质，在黏膜下可较长时间保留，产生持久的黏膜突起，与其他溶液相比，其操作视野更清晰，对组织损伤小、安全性高，有利于十二指肠 ESD 操作，故 0.4% 的透明质酸钠溶液被认为是十二指肠 ESD 最佳的黏膜下注射液[22]。为了避免注射时流动阻力过大，推荐使用带大管腔内导管的 25 号大流量型针头和小口径注射器。将生理盐水预注入黏膜下层有助于避免将透明质酸钠不适当地注入肌肉层。透明质酸钠溶液中加入少量靛蓝胭脂红染料（0.004%）和肾上腺素（0.001%）可使注射区域与非注射区域区分开，并降低了 ESD 期间出血的风险[9]。

4.小口径尖端透明帽：小口径尖端透明（small-caliber-tip transparent，ST）帽对于十二指肠 ESD 特别有用[23-24]。与普通透明帽不同，ST 帽有一个小口径锥形尖端，可以插入黏膜下层，通过 ST 帽尖端获得黏膜下组织的机械拉伸，更容易打开黏膜切口；通过 ST 帽[25]，内镜尖端得以稳定，以便精确控制切开刀，在清楚显示黏膜下层的情况下，能够自由选择良好的切线水平安全地进行黏膜下层剥离。为使 ST 帽尖端进入黏膜下层，重要的是充分打开黏膜切口，应使用刀尖进行额外的黏膜下剥离。在最初的黏膜下剥离时，剥离水平应在黏膜层正下方，与肌肉层保持足够的距离。在此初始阶段，剥离仍位于病变周围的正常黏膜下，故没有必要在靠近肌肉层的更深处进行解剖。可以使用短针型刀的鞘打开黏膜切口。应避免 ESD 开始时的环状黏膜切口，以防止黏膜下注射液的快速分散。在 ST 帽尖端进入黏膜下时，用尖端轻轻抬起黏膜，随着带帽切口的缓慢打开，黏膜下组织变得清晰可见。由此可以安全地进行黏膜下剥离[9,18]。

四、改良的 ESD 技术

ESD 可实现大块切除和根治性切除，且无论肿瘤大小、位置和黏膜下是否纤维化，这在食管、胃和结肠肿瘤的内镜治疗中得到了很好的证明，安全性令人满意[26-27]。但由于十二指肠解剖特殊，应用传统 ESD 技术困难，并发症发生率高，我们需要更加安全可靠的改良 ESD 去治疗十二指肠病变。

1.口袋法 ESD：口袋法（pocket-creation method，PCM）在十二指肠 ESD 的应用克服了严重黏膜下纤维化病变相关的困难[28-29]。PCM 的主要特征是初始只需微小的黏膜切口即可进入黏膜下层，在微小的黏膜切口下使用 ST 帽制作一个“口袋”。相较于传统 ESD 方法，PCM 技术有以下优势[18]：（1）黏膜下层被保留，防止由于电凝术影响而引起的迟发性穿孔及微创伤口引起的注射溶液扩散；（2）ST 帽的尖端可提供黏膜下组织的机械伸展；（3）通过调整内镜尖端的方向可以自由选择肌层的切线水平，克服了十二指肠角部病变的入路困难，即使存在由先前的活检引起的严重黏膜下纤维化，仍然可以精确地选择切开线，使得操作过程更加容易进行；（4）对于较大的肿物仍具有较高的剥离速度，有效减少手术时间，减少并发症；（5）内镜前端保持在刀尖和黏膜下组织之间的稳定距离，有效避免了患者呼吸或者心跳对手术的影响[30-31]。因此，即便是在解剖条件复杂的十二指肠中，使用口袋式 ESD 治疗十二指肠病变也是安全有效的。联合使用 ST 帽 、HOOK 刀和透明质酸钠有助于取得良好结果[19]。最初弧形切口长度适中，有助于内镜前端进入黏膜下层，若弧形切口过长，操作不稳定，内镜容易退出黏膜下层，切口太短则内镜进入黏膜下层困难。

2.环形线反牵引：十二指肠的血管丰富且肌层非常薄，盲目黏膜下剥离具有出血和穿孔的高风险。因此，环形线反牵引法被开发出来并应用于十二指肠 ESD[32-33]。当黏膜切开后，在黏膜边缘用止血夹固定一个 8 mm 环形线，将环形线钩住并抬起至对侧十二指肠黏膜以获得足够的手术视野，此时若发现血管，便可以进行预凝以避免喷射出血；随着黏膜下剥离的进行和牵引力的减小，放置第 2 个环形线，再次获得牵引力。反向牵引能够获得充分的操作视野，并通过抬高病变来防止注射液体的水平扩散，从而使注射液在局部保持较长时间。通过环形线反向牵引减少了 ESD 过程中损伤血管和盲目解剖造成的出血和穿孔。因此，从技术角度看，环形线反向牵引便提供了十二指肠 ESD 过程中足够的手术视野，保证了十二指肠 ESD 安全性。

3.水压式 ESD：“水压法”是在黏膜切开后，利用水射流通过 ST 帽时的压力，通过与切口边缘紧密接触的 ST 帽的尖端从内镜冲洗含有少量二甲基硅油的生理盐水，在直接可视化下，水压打开初始黏膜下剥离的切口线，以确保安全进入黏膜下层的新技术[34]。一旦进入黏膜下层，随后的黏膜下剥离就变得相对容易和安全。将 ST 帽插入黏膜下为黏膜下层提供了很好的反弹力，并提供了良好的手术视野。通过喷水产生的水压有助于将 ST 帽插入黏膜下。虽然在手术过程中二氧化碳的充入影响了 ST 帽顶端的视野，但水的充盈起到的“放大镜”作用，改善了视野[1]，操作者能更精确地切割组织。

4.幽门下隧道式 ESD：近端十二指肠球部黏膜下病变由于靠近幽门，很难通过传统 ESD 切除，幽门下隧道式 ESD

(subpyloric tunneling ESD, SPT-ESD)被用于促进十二指肠 ESD[35]:首先使用 Dual 刀沿距幽门近端 3~4 cm 的胃窦大弯侧创建 2 cm 的黏膜切口,进入黏膜下间隙,并创建一条延伸至幽门的黏膜下隧道。然后用 HOOK 刀进行部分幽门肌切开以获得穿过幽门通道的入口,将黏膜下隧道延伸到近端十二指肠球部,用合适的切开刀进行可视化黏膜下剥离。完成黏膜下剥离后,进行环状黏膜切开,以整块方式移除病变。完成后用内镜缝合装置闭合切除缺损,并用标准内镜夹闭合隧道入口部位。由于该手术需要进行一定程度的幽门肌切开以进入近端十二指肠,术后需随访患者是否出现反流、幽门狭窄或胃快速排空的症状。

五、预防并发症

迟发性穿孔是十二指肠 ESD 的严重并发症,发生率约为 2.7%[36]。即使在无术中穿孔的 ESD 成功后,第 2 天也可能出现完全的缺损。迟发性穿孔可能会导致潜在的致命性腹膜炎,需要紧急开放手术进行充分的腹腔灌洗,以对抗胆汁和胰液的渗漏[37]。据报道,位于 Vater 壶腹的病变或分段切除伴过多凝血是可能的危险因素[16]。迟发性出血是十二指肠 ESD 的另一个主要并发症,发生率约为 14.9%[12],远高于食管、胃和结肠 ESD。报告指出,在与患者、病变和治疗相关的因素中,只有十二指肠 ESD 后内镜闭合缺损是降低迟发性出血风险的有效措施[38]。因此,十二指肠 ESD 后闭合缺损被认为是降低迟发性出血和穿孔发生率的有效方法。ESD 术后创面预防性金属夹夹闭可以显著降低术后迟发性出血的风险[38],然而,由于常规夹子的尺寸太小,对于 ESD 后的大缺损,用常规夹子不能完全闭合。此外,常规夹子的抓握强度不足以维持闭合,或者止血夹脱落,导致迟发性穿孔[39]。因此,为预防并发症,先进的闭合技术显得非常重要。

1.线夹缝合法:线夹缝合法[40]用于在 ESD 后闭合相对较大且不能仅用标准夹子来闭合的较大黏膜切口。与双通道内镜和环圈法[41]不同,线夹缝合法可以通过单通道内镜[42]和系在止血夹上的线[43]来关闭切除伤口。其主要方法为:采用编织聚酯作为线,将线固定在夹子的臂部,夹子和线均可以穿过单通道内镜的活检通道;将带线的夹子放置于黏膜缺损的远端;第 2 个夹子钩在绳子上,并放置在对侧,两个夹子均可以通过拉动线的自由端收拢;放置第 3 个夹子用来固定黏膜缺损的边缘;放置其他夹子以实现完全闭合;最后,进行内镜检查以目视确认完全闭合[33]。

2.耙状金属夹闭合系统(over-the-scope clip, OTSC):OTSC 由弹性的生物相容的镍钛合金制成的,双抓取器和三叉式组织锚是与 OTSC 结合使用的设备,任一设备都可以通过内镜活检通道,用于固定黏膜缺损的边缘;这些设备在 OTSC 展开前被拉入帽中[44]。对于直径>20 mm 的大型黏膜缺损,OTSC 闭合是完全封闭黏膜缺损的更可靠的方法[45-46]。使用 OTSC 过程成功的关键是瞄准黏膜缺损的边缘,将其吸进透明帽,然后在困难的情况下放置 OTSC;此外,双夹钳是完全封闭十二指肠近端巨大黏膜缺损(>20 mm)的重要工具,然而,由于位置困难,可操作性差,在十二指肠远端用双夹钳与 OTSC 进行预防性闭合是困难的。对于内镜术后直径>20 mm的黏膜缺损,建议使用 OTSC 预防性闭合[47]。然而,病变周围组织的纤维化、硬化、坏死是影响内镜下 OTSC 治疗效果的主要原因,在治疗过程中控制病变周围的感染是治疗成功的关键[48]。

3.聚乙醇酸(polyglycolic acid, PGA)片和纤维蛋白胶:PGA 片由聚乙醇酸制成的柔软且有弹性的非纺织布组成,在体内水解后约 15 周被降解吸收。该材料是亲水性的,如果与纤维蛋白凝胶一起使用,蛋白凝胶的涂层效果就会增强[49]。纤维蛋白胶是一种加热的血液制品,由纤维蛋白原和凝血酶组成,纤维蛋白原与凝血酶结合后成为稳定的纤维蛋白,它的外观像明胶,具有黏附性,常在手术中用于止血。通过内镜的活检通道输送粘贴有纤维蛋白胶的 PGA 片覆盖于黏膜缺损处,能有效防止 ESD 后并发症,如术后出血和穿孔。然而,PGA 片很容易在十二指肠腔内滑动,附加止血夹固定可能会提高 PGA 片对术后溃疡的覆盖范围[50]。

六、小结

毫无疑问,ESD 确保了较高的整体切除率。然而,十二指肠 ESD 的高并发症限制了内镜下十二指肠病变切除术的临床适用性。综上所述,通过改进内镜及切开刀种类、术后闭合黏膜缺损技术能够有效减少并发症的发生,但仍需不断总结经验,改善十二指肠 ESD,对患者施行精准化治疗,减少并发症,提高手术满意度,我们相信 ESD 技术未来能够作为十二指肠病变微创治疗的良好选择。

利益冲突　所有作者声明不存在利益冲突

参 考 文 献

[1] Ochiai Y, Kato M, Kiguchi Y, et al. Current status and challenges of endoscopic treatments for duodenal tumors[J]. Digestion, 2019, 99(1): 21-26. DOI: 10.1159/000494408.

[2] Goda K, Kikuchi D, Yamamoto Y, et al. Endoscopic diagnosis of superficial non-ampullary duodenal epithelial tumors in Japan: multicenter case series[J]. Dig Endosc, 2014, 26 Suppl 2: 23-29. DOI: 10.1111/den.12277.

[3] Park SM, Ham JH, Kim BW, et al. Feasibility of endoscopic resection for sessile nonampullary duodenal tumors: a multicenter retrospective study[J]. Gastroenterol Res Pract, 2015, 2015: 692492. DOI: 10.1155/2015/692492.

[4] Perez A, Saltzman JR, Carr-Locke DL, et al. Benign nonampullary duodenal neoplasms[J]. J Gastrointest Surg, 2003, 7(4): 536-541. DOI: 10.1016/S1091-255X(02)00146-4.

[5] Mukherjee S, Kocher HM, Hutchins RR, et al. Impact of hospital volume on outcomes for pancreaticoduodenectomy: a single UK HPB centre experience[J]. Eur J Surg Oncol, 2009, 35(7): 734-738. DOI: 10.1016/j.ejso.2008.04.006.

[6] Backes Y, Moons LM, van Bergeijk JD, et al. Endoscopic

mucosal resection (E) MR versus endoscopic submucosal dissection (E) SD for resection of large distal non-pedunculated colorectal adenomas (MATILDA-trial): rationale and design of a multicenter randomized clinical trial[J]. BMC Gastroenterol, 2016, 16(1): 56. DOI: 10.1186/s12876-016-0468-6.

[7] Shibagaki K, Ishimura N, Kinoshita Y. Endoscopic submucosal dissection for duodenal tumors[J]. Ann Transl Med, 2017, 5(8): 188. DOI: 10.21037/atm.2017.03.63.

[8] Honda T, Yamamoto H, Osawa H, et al. Endoscopic submucosal dissection for superficial duodenal neoplasms[J]. Dig Endosc, 2009, 21(4): 270-274. DOI: 10.1111/j.1443-1661.2009.00908.x.

[9] Yamamoto H, Miura Y. Duodenal ESD: conquering difficulties[J]. Gastrointest Endosc Clin N Am, 2014, 24(2): 235-244. DOI: 10.1016/j.giec.2013.11.007.

[10] Kato M, Sasaki M, Mizutani M, et al. Predictors of technical difficulty with duodenal ESD[J]. Endosc Int Open, 2019, 7(12): E1755-1760. DOI: 10.1055/a-0967-4744.

[11] Binmoeller KF, Weilert F, Shah J, et al. "Underwater" EMR without submucosal injection for large sessile colorectal polyps (with video)[J]. Gastrointest Endosc, 2012, 75(5): 1086-1091. DOI: 10.1016/j.gie.2011.12.022.

[12] Hoteya S, Furuhata T, Takahito T, et al. Endoscopic submucosal dissection and endoscopic mucosal resection for non-ampullary superficial duodenal tumor[J]. Digestion, 2017, 95(1): 36-42. DOI: 10.1159/000452363.

[13] Matsumoto S, Yoshida Y. Selection of appropriate endoscopic therapies for duodenal tumors: an open-label study, single-center experience[J]. World J Gastroenterol, 2014, 20(26): 8624-8630. DOI: 10.3748/wjg.v20.i26.8624.

[14] Endo M, Abiko Y, Oana S, et al. Usefulness of endoscopic treatment for duodenal adenoma[J]. Dig Endosc, 2010, 22(4): 360-365. DOI: 10.1111/j.1443-1661.2010.01014.x.

[15] Yamamoto Y, Yoshizawa N, Tomida H, et al. Therapeutic outcomes of endoscopic resection for superficial non-ampullary duodenal tumor[J]. Dig Endosc, 2014, 26 Suppl 2: 50-56. DOI: 10.1111/den.12273.

[16] Inoue T, Uedo N, Yamashina T, et al. Delayed perforation: a hazardous complication of endoscopic resection for non-ampullary duodenal neoplasm[J]. Dig Endosc, 2014, 26(2): 220-227. DOI: 10.1111/den.12104.

[17] Kakushima N, Ono H, Takao T, et al. Method and timing of resection of superficial non-ampullary duodenal epithelial tumors[J]. Dig Endosc, 2014, 26 Suppl 2: 35-40. DOI: 10.1111/den.12259.

[18] Miura Y, Shinozaki S, Hayashi Y, et al. Duodenal endoscopic submucosal dissection is feasible using the pocket-creation method[J]. Endoscopy, 2017, 49(1): 8-14. DOI: 10.1055/s-0042-116315.

[19] Ishii N, Akiyama H, Suzuki K, et al. Safety and efficacy of endoscopic submucosal dissection for non-ampullary duodenal neoplasms: a case series[J]. ACG Case Rep J, 2015, 2(3): 146-149. DOI: 10.14309/crj.2015.36.

[20] Minoda Y, Akahoshi K, Otsuka Y, et al. Endoscopic submucosal dissection of early duodenal tumor using the Clutch Cutter: a preliminary clinical study[J]. Endoscopy, 2015, 47 Suppl 1 UCTN: E267-268. DOI: 10.1055/s-0034-1392209.

[21] Akahoshi K, Akahane H, Motomura Y, et al. A new approach: endoscopic submucosal dissection using the Clutch Cutter® for early stage digestive tract tumors[J]. Digestion, 2012, 85(2): 80-84. DOI: 10.1159/000334647.

[22] Kakushima N, Kanemoto H, Tanaka M, et al. Treatment for superficial non-ampullary duodenal epithelial tumors[J]. World J Gastroenterol, 2014, 20(35): 12501-12508. DOI: 10.3748/wjg.v20.i35.12501.

[23] Yamamoto H, Kawata H, Sunada K, et al. Successful en-bloc resection of large superficial tumors in the stomach and colon using sodium hyaluronate and small-caliber-tip transparent hood[J]. Endoscopy, 2003, 35(8): 690-694. DOI: 10.1055/s-2003-41516.

[24] Yamamoto K, Michida T, Nishida T, et al. Colorectal endoscopic submucosal dissection: recent technical advances for safe and successful procedures[J]. World J Gastrointest Endosc, 2015, 7(14): 1114-1128. DOI: 10.4253/wjge.v7.i14.1114.

[25] Miyake M, Nishimura N, Shimodate Y, et al. Early gastric cancer with ball valve syndrome treated by endoscopic submucosal dissection[J]. Clin J Gastroenterol, 2019, 12(4): 307-309. DOI: 10.1007/s12328-019-00955-1.

[26] Ohba R, Otaka M, Jin M, et al. Large Brunner's gland hyperplasia treated with modified endoscopic submucosal dissection[J]. Dig Dis Sci, 2007, 52(1): 170-172. DOI: 10.1007/s10620-006-9607-1.

[27] Bhatt A, Abe S, Kumaravel A, et al. Indications and techniques for endoscopic submucosal dissection[J]. Am J Gastroenterol, 2015, 110(6): 784-791. DOI: 10.1038/ajg.2014.425.

[28] Yamamoto H, Hayashi Y, Despott EJ. The pocket-creation method for endoscopic submucosal dissection combined with saline-immersion: another potential option to overcome challenges in colorectal endoscopic submucosal dissection[J]. Gastrointest Endosc, 2019, 90(2): 288-289. DOI: 10.1016/j.gie.2019.04.244.

[29] Takezawa T, Hayashi Y, Shinozaki S, et al. The pocket-creation method facilitates colonic endoscopic submucosal dissection (with video)[J]. Gastrointest Endosc, 2019, 89(5): 1045-1053. DOI: 10.1016/j.gie.2019.01.022.

[30] Miura Y, Hayashi Y, Lefor AK, et al. The pocket-creation method of ESD for gastric neoplasms[J]. Gastrointest Endosc, 2016, 83(2): 457-458. DOI: 10.1016/j.gie.2015.08.068.

[31] Hayashi Y, Miura Y, Yamamoto H. Pocket-creation method for the safe, reliable, and efficient endoscopic submucosal dissection of colorectal lateral spreading tumors[J]. Dig Endosc, 2015, 27(4): 534-535. DOI: 10.1111/den.12465.

[32] Mori H, Kobara H, Nishiyama N, et al. Novel effective and repeatedly available ring-thread counter traction for safer colorectal endoscopic submucosal dissection[J]. Surg Endosc, 2017, 31(7): 3040-3047. DOI: 10.1007/s00464-016-5326-7.

[33] Goda Y, Mori H, Kobara H, et al. Efficacy of sufficient operation view by ring-shaped thread counter traction for safer duodenal ESD[J]. Minim Invasive Ther Allied Technol, 2018, 27(6): 327-332. DOI: 10.1080/13645706.2018.1455706.

[34] Yahagi N, Nishizawa T, Sasaki M, et al. Water pressure method for duodenal endoscopic submucosal dissection[J]. Endoscopy, 2017, 49(10): E227-228. DOI: 10.1055/s-0043-113556.

[35] Bazarbashi AN, Ge PS, Hathorn KE, et al. Subpyloric tunneling endoscopic submucosal dissection: a novel technique for safe and successful removal of a challenging duodenal submucosal lesion[J]. VideoGIE, 2019, 4(8): 383-385. DOI: 10.1016/j.vgie.2019.03.019.

[36] Pérez-Cuadrado-Robles E, Quénéhervé L, Margos W, et al. Comparative analysis of ESD versus EMR in a large European series of non-ampullary superficial duodenal tumors[J]. Endosc Int Open, 2018, 6(8): E1008-1014. DOI: 10.1055/a-0577-7546.

[37] Kakushima N, Yoshida M, Yabuuchi Y, et al. Present status of endoscopic submucosal dissection for non-Ampullary duodenal epithelial tumors[J]. Clin Endosc, 2020, 53(6): 652-658. DOI: 10.5946/ce.2019.184.

[38] Hoteya S, Kaise M, Iizuka T, et al. Delayed bleeding after endoscopic submucosal dissection for non-ampullary superficial duodenal neoplasias might be prevented by prophylactic endoscopic closure: analysis of risk factors[J]. Dig Endosc, 2015, 27(3): 323-330. DOI: 10.1111/den.12377.

[39] Takimoto K, Imai Y, Matsuyama K. Endoscopic tissue shielding method with polyglycolic acid sheets and fibrin glue to prevent delayed perforation after duodenal endoscopic submucosal dissection[J]. Dig Endosc, 2014, 26 Suppl 2: 46-49. DOI: 10.1111/den.12280.

[40] Yahagi N, Nishizawa T, Akimoto T, et al. New endoscopic suturing method: string clip suturing method[J]. Gastrointest Endosc, 2016, 84(6): 1064-1065. DOI: 10.1016/j.gie.2016.05.054.

[41] Akimoto T, Goto O, Nishizawa T, et al. Endoscopic closure after intraluminal surgery[J]. Dig Endosc, 2017, 29(5): 547-558. DOI: 10.1111/den.12839.

[42] Nishizawa T, Akimoto T, Uraoka T, et al. Endoscopic string clip suturing method: a prospective pilot study (with video)[J]. Gastrointest Endosc, 2018, 87(4): 1074-1078. DOI: 10.1016/j.gie.2017.11.007.

[43] Kato M, Ochiai Y, Fukuhara S, et al. Clinical impact of closure of the mucosal defect after duodenal endoscopic submucosal dissection[J]. Gastrointest Endosc, 2019, 89(1): 87-93. DOI: 10.1016/j.gie.2018.07.026.

[44] Al Ghossaini N, Lucidarme D, Bulois P. Endoscopic treatment of iatrogenic gastrointestinal perforations: an overview[J]. Dig Liver Dis, 2014, 46(3): 195-203. DOI: 10.1016/j.dld.2013.09.024.

[45] Chandrasekar VT, Desai M, Aziz M, et al. Efficacy and safety of over-the-scope clips for gastrointestinal bleeding: a systematic review and meta-analysis[J]. Endoscopy, 2019, 51(10): 941-949. DOI: 10.1055/a-0994-4361.

[46] Kobara H, Mori H, Fujihara S, et al. A novel strategy for complete duodenal endoscopic submucosal dissection involving prophylactic defect closure with over-the-scope clips[J]. Endoscopy, 2016, 48 Suppl 1: E190-191. DOI: 10.1055/s-0042-107596.

[47] Kono M, Kanesaka T, Maekawa A, et al. Delayed perforation after gastric endoscopic submucosal dissection can be treated by using over-the-scope clips[J]. Ann Gastroenterol, 2019, 32(5): 526. DOI: 10.20524/aog.2019.0398.

[48] 李晨希, 于红刚, 李素琴, 等. OTSC 在消化道疾病内镜下治疗中的应用进展[J]. 医学综述, 2018, 24(9): 1828-1832. DOI: 10.3969/j.issn.1006-2084.2018.09.032.

[49] Shinya N, Oka S, Miyabashira S, et al. Improvement of the tissue-adhesive and sealing effect of fibrin sealant using polyglycolic acid felt[J]. J Invest Surg, 2009, 22(5): 383-389. DOI: 10.1080/08941930903214743.

[50] Doyama H, Tominaga K, Yoshida N, et al. Endoscopic tissue shielding with polyglycolic acid sheets, fibrin glue and clips to prevent delayed perforation after duodenal endoscopic resection[J]. Dig Endosc, 2014, 26 Suppl 2: 41-45. DOI: 10.1111/den.12253.

（收稿日期：2020-09-17）

（本文编辑：钱程）

MEDNOVA
创想医学



广告



提供消化内镜下耗材一站式解决方案

微信搜索“创想医学”关注公众号

产品注册证及名称：

◆国械注准20193020651 （一次性使用止血夹）
◆国械注准201930 10040（一次性使用三腔括约肌切开刀）
◆国械注准20183010565 （一次性使用热活检钳）
◆国械注准20173220746 （一次性使用电圈套器）
◆浙械注准20182020377 （消化内窥镜用一次性导丝）
◆浙械注准20182220309 （一次性取石网篮）
◆浙械注准20182660347 （一次性使用胆道引流管）
◆浙械注准20182220318 （一次性球囊扩张器）
◆浙械注准20172220309 （一次性使用内镜抓钳）
◆浙械注准20172220308 （一次性内镜用软管式活组织取样钳）
◆浙械注准20202020745 （一次性使用取石球囊）

创新成就梦想
Innovation Achieves Dream

浙江创想医学科技有限公司
服务热线：0571-89167088　18058138688
邮　箱：postmaster@med-nova.com

浙械广审（文）第220321-04126号
禁忌内容及注意事项详见说明书

OLYMPUS

广告



Beyond
Imagination -超越想象

电子上消化道内窥镜 GIF-H290EC

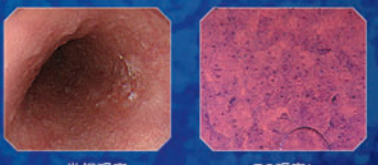

常规观察　EC观察*

电子结肠内窥镜 CF-H290ECI

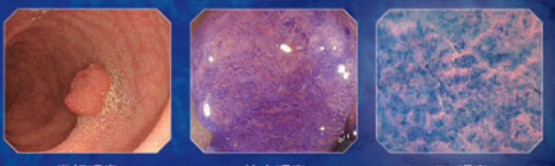

常规观察　放大观察　EC观察*

奥林巴斯内镜技术步入全新领域。
520倍光学放大，实现对生命体内细胞的内镜观察。
高倍率、高精度图像，为提高内镜诊断精度做出贡献。
EC观察*作为新的诊断模式，为内镜诊断开拓全新视野。

奥林巴斯(北京)销售服务有限公司
北京总部：北京市朝阳区新源南路1-3号平安国际金融中心A座8层
代表电话:010-58199000

本资料仅供医学专业人士阅读。
禁忌内容或注意事项详见说明书。
所有类比均基于本公司产品，特此说明。
规格、设计及附件如有变更，请以产品注册信息为准。

* EC观察，指使用EC内镜(Olympus Endocyto)进行的细胞观察。
电子上消化道内窥镜 国械注进20203060483
电子结肠内窥镜 国械注进20203060482
沪械广审(文)第251116-10907号
AD0067SV V01-2103

ISSN 1007-5232　CN 32-1463/R　邮发代号：28-105　国内定价：25.00 元