中华医学会系列杂志

ISSN 1007-5232
CN 32-1463/R

中华消化内镜杂志®

ZHONGHUA XIAOHUA NEIJING ZAZHI

2021年5月 第38卷 第5期

CHINESE JOURNAL OF DIGESTIVE ENDOSCOPY

Volume 38 Number 5
May 2021

中华医学会
CHINESE MEDICAL ASSOCIATION

ISSN 1007-5232
05>

中华消化内镜杂志 2021年五月 第三十八卷 第五期 中华医学会

COLOSAFE
长安心

广告

早发现 长安心®

粪便DNA检测
肠癌早检新选择



【产品名称】
人类 SDC2基因甲基化检测试剂盒（荧光PCR法）[1]
粪便采集装置[2]

【预期用途】[1]
本试剂盒是用荧光PCR法于体外定性检测人粪便样本中SDC2基因的甲基化情况。
本试剂盒适用于临床医生建议做肠镜检查的患者的辅助诊断，不能作为肿瘤早期诊断或确诊的依据，仅作为辅助诊断供临床医生参考，提供给患者更多一种无创性大肠癌辅助诊断方法的选择。

【预期用途】[2]
用于采集及保存粪便样本

【医疗器械注册证编号】
国械注准20183400506[1]

【医疗器械备案凭证编号】
粤穗械备20160241号[2]

【备案人/生产企业名称】
广州市康立明生物科技有限责任公司

【备案人/生产企业住所】
广州高新技术产业开发区科学城开源大道11号A2栋第六层



联系方式: 020-82510982　客服电话: 400 966 0210　邮编: 510530　E-mail: Service@creativebio.cn

【广告批准文号】粤械广审（文）第221019-04512号

请仔细阅读产品说明书或在医务人员的指导下购买和使用
禁忌内容或注意事项详见说明书。 广告

康立明生物
Creative Biosciences

中华消化内镜杂志®

CHINESE JOURNAL OF DIGESTIVE ENDOSCOPY

月刊　　1996年8月改刊　　第38卷　第5期　2021年5月20日出版

微信:xhnjxw　　新浪微博

主　管
中国科学技术协会

主　办
中华医学会
100710,北京市东四西大街42号

编　辑
中华消化内镜杂志编辑委员会
210003,南京市紫竹林3号
电话:(025)83472831,83478997
传真:(025)83472821
Email:xhnj@xhnj.com
http://www.zhxhnjzz.com
http://www.medjournals.cn

总编辑
张澍田

编辑部主任
唐涌进

出　版
《中华医学杂志》社有限责任公司
100710,北京市东四西大街42号
电话(传真):(010)51322059
Email:office@cmaph.org

广告发布登记号
广登32010000093号

印　刷
江苏省地质测绘院

发　行
范围:公开
国内:南京报刊发行局
国外:中国国际图书贸易集团有限公司
(北京399信箱,100044)
代号M4676

订　购
全国各地邮政局
邮发代号28-105

邮　购
中华消化内镜杂志编辑部
210003,南京市紫竹林3号
电话:(025)83472831
Email:xhnj@xhnj.com

定　价
每期25.00元,全年300.00元

中国标准连续出版物号
ISSN 1007-5232
CN 32-1463/R

2021年版权归中华医学会所有

未经授权,不得转载、摘编本刊文章,不得使用本刊的版式设计

除非特别声明,本刊刊出的所有文章不代表中华医学会和本刊编委会的观点

本刊如有印装质量问题,请向本刊编辑部调换

目　　次

共识与指南

中国内镜超声引导下细针穿刺抽吸/活检术应用指南(2021,上海) …… 337
中国医师协会超声内镜专家委员会

专家论坛

《早期胃癌内镜黏膜下剥离术和内镜黏膜切除术治疗指南(第二版)》的更新与解读 …… 361
诸炎　付佩尧　李全林　周平红

论　　著

同时性多发性早期胃癌相关危险因素的临床研究 …… 368
李慧　令狐恩强　李隆松　向京元　柴宁莉

同时性多发性早期胃癌的临床、内镜和病理特征分析 …… 373
高玮　徐凯　赖跃兴　徐萍　张黎　孙玮玮

新型胃癌筛查评分系统在胃癌筛查及癌前病变风险评估中的价值 …… 379
王霄腾　冀子中　韩丰　吕宾

白光内镜联合内镜超声对早期胃癌浸润深度的判断 …… 384
程捷瑶　吴晰　杨爱明　刘红　刘揆亮　魏南　杜雪梅　吴静

短篇论著

内镜经食管黏膜下隧道技术切除纵隔支气管源性囊肿初探 …… 390
李亚其　李晓芳　邝胜利　袁媛　李修岭　周炳喜

经气囊辅助小肠镜治疗深部小肠良性狭窄的疗效初探(含视频) …… 393
窦晓坛　段辉　张以洋　陈敏　张晓琦　于成功　邹晓平

2019年云南省消化内镜清洗消毒现状调查及建议 …… 397
娄兴旖　陈艳敏　唐晓丹　郭强　方旭

病例报道

下咽伴食管同时性早期癌内镜黏膜下剥离术诊治一例 …… 400
谯秋建　柏健鹰　于劲　刘璐　李春花
内镜全层切除术治疗活动期 Dieulafoy 病二例(含视频) …… 401
余珊　王小明　陈欣　孙雨欣　张慈　倪娜
食管巨大平滑肌瘤内镜下开窗剥离术治疗一例 …… 404
朱惠云　董元航　陈泽宇　危柳柳　顾培源　杜奕奇
胆肠 Roux-en-Y 吻合术后并发结石性输入袢肠梗阻一例 …… 406
俞洁洁　张筱凤
内镜超声引导下胆道引流治疗肝包虫病相关胆管良性狭窄一例 …… 408
刘文娟　郭学刚　张林慧　任贵　罗冰　潘阳林

内镜人物

投身杏林七十载 镜中探幽开先河:记消化病学大家张志宏教授 …… 410
南京大学医学院附属鼓楼医院消化科

综　　述

结直肠锯齿状病变的癌变机制及内镜诊断研究进展 …… 412
宋曜如　宋顺喆　宫爱霞
坏死性胰腺炎合并胰管断裂的诊治进展 …… 416
丁玲　廖茜　余晨　祝荫　吕农华

读者·作者·编者

《中华消化内镜杂志》2021 年可直接使用英文缩写的常用词汇 …… 372
插页目次 …… 367

本刊稿约见第 38 卷第 1 期第 82 页

本期责任编辑　朱悦　唐涌进

·综述·

坏死性胰腺炎合并胰管断裂的诊治进展

丁玲　廖茜　余晨　祝荫　吕农华
南昌大学第一附属医院消化内科 330006
通信作者：祝荫，Email：zhuyin27@sina.com

【提要】 坏死性胰腺炎是胰管断裂最常见的病因，可引起胰腺液体积聚反复发作、胰瘘等严重并发症。目前，坏死性胰腺炎患者合并胰管断裂是否需要早期常规诊断、首选的干预方式、最佳的干预时机等问题仍无定论。本文就坏死性胰腺炎合并胰管断裂的诊治进展作一综述。

【关键词】 胰腺炎，急性坏死性；　胰管断裂；　胰管中断综合征
DOI：10.3760/cma.j.cn321463-20200526-00286

Progress in diagnosis and treatment of necrotizing pancreatitis with pancreatic duct disruption

Ding Ling, Liao Qian, Yu Chen, Zhu Yin, Lyu Nonghua
Department of Gastroenterology, The First Affiliated Hospital of Nanchang University, Nanchang 330006, China
Corresponding author: Zhu Yin, Email: zhuyin27@sina.com

坏死性胰腺炎（necrotizing pancreatitis，NP）常累及胰管，引起胰管断裂，重者可发生胰管中断综合征（disconnected pancreatic duct syndrome，DPDS），引起液体积聚反复发作、胰瘘等严重并发症。近年来，随着诊断水平的提高、内镜技术的发展，NP 合并胰管断裂的治疗也从原来外科手术治疗为主的模式转变为以内镜引流为主的多学科模式，但仍有诊断时机、干预方式及时机等问题亟需解决。本文就 NP 合并胰管断裂的诊治进展做一综述。

一、临床特征

胰管断裂是由各种原因导致的主胰管部分或完全断裂。当胰管完全中断时，断端远侧部分仍存在具有分泌功能的胰腺组织，分泌的胰液不能正常排入消化道，可引起 DPDS。胰管部分断裂和完全断裂的诊断方法相似，但治疗存在较大差异。各种可以造成胰腺损伤或坏死的原因均可引起胰管断裂，包括 NP、腹部外伤、慢性胰腺炎和胰腺手术等。其中，NP 是最常见的原因。NP 患者中胰管断裂的发生率高达 38%，其中完全断裂占 44%[1]。胰颈部由于仅由胰横动脉供血，因此是胰腺缺血损伤的好发部位[2]。坏死的深度和范围是发生胰管断裂最重要的危险因素[3]。与部分断裂相比，完全断裂的患者坏死的程度更大，全层坏死的比例更多[1]。NP 合并胰管断裂的临床表现与胰管断裂的部位、程度和患者的一般情况有关。轻者可无任何表现，液体积聚自行吸收，断裂的胰管自行愈合。重者可发生腹痛、腹胀、恶心、呕吐、发热等症状和一系列并发症，包括假性囊肿（pancreatic pseudocyst，PPC）或包裹性坏死（walled-off necrosis，WON）、胰源性腹水、胰瘘、胰腺内外分泌功能不全、胰源性门脉高压等，其中 PPC 或 WON 是最常见的并发症[4]。

二、诊断

比较公认的胰管断裂的诊断需满足以下 3 条：（1）胰腺坏死的厚度超过 2 cm；（2）胰腺坏死部位的上游（即胰尾侧）可见存活的胰腺组织残存；（3）胰管造影术中注射入主胰管的对比剂出现外溢或中断[5]。常见的诊断方式包括经内镜逆行胰胆管造影术（endoscopic retrograde cholangiopancreatography，ERCP）、磁共振胰胆管成像术（magnetic resonance cholangiopancreatography，MRCP）/胰泌素增强 MRCP（secretin-enhanced MRCP，S-MRCP）、增强电子计算机断层扫描（contrast-enhanced computed tomography，CECT），其他少见方式包括内镜超声检查（endoscopic ultrasonography，EUS）、EUS 引导下造影、外科术中确诊等。

普遍认为 ERCP 是诊断胰管断裂的金标准，当注射入主胰管的造影剂出现外溢即可诊断。ERCP 不仅可以诊断胰管断裂，当发现有胰管断裂时，还可以同时置入胰管支架或引流管进行引流。但是 ERCP 对操作者要求高，且属于有创性检查，有引起继发性感染、术后胰腺炎、麻醉意外等并发症的风险。重症患者常伴乳头周围炎症水肿，ERCP 操作困难，因此不利于重者患者的早期诊断。此外，ERCP 无法对断裂的另一侧胰管显影，因此无法观察离断胰腺上游组织及胰腺本身的情况。

与 ERCP 相比，MRCP 具有无创、无需麻醉、无辐射、无需造影剂等优点，其利用水在重 T2 加权成像中呈高信号而实质脏器呈低信号的特性，使胆胰管显影，并可观察到胰周

液体积聚。但是,MRCP 对分支胰管辨认不清,且受周围液体积聚影响。此外,对于已经置入金属支架的患者,其 MRCP 的应用亦受限。由于行 MRCP 需患者的配合,因此对于无法配合的重症患者不可行。S-MRCP 可通过刺激胰液分泌使胰管显示更清晰,同时可增加胰液外溢的显示[6],但由于外分泌增压不能达到胰管内人工注射造影剂所达到的压力,因此 S-MRCP 对于断裂部分外溢显示的敏感度低于 ERCP。据报道,以 ERCP 为金标准,MRCP 检测胰管断裂的准确率高达 94%,敏感度为 91%,特异度为 100%[7],不过该研究样本偏小(31 例),且存在一定的选择偏倚。

CECT 是另一个用于辅助诊断胰管断裂的影像手段,当胰管走行处有大量液体积聚,且上游有活性的胰腺组织存在则可疑诊断。部分患者可见远端胰腺的胰管断端与液体积聚相连[2]。CECT 最大的优势是已广泛应用于局部并发症,特别是 NP 患者的诊断、指导干预路径和预后。但 CECT 对胰管的显示较差,常受周围液体积聚的干扰。因此,仍需进一步行 ERCP 或 MRCP 确诊。

EUS 亦可用于 DPDS 的检查,当沿着主胰管可见包裹良好的液体积聚和上游胰腺实质,且胰管中止于液体积聚即可诊断胰管断裂[8]。但 EUS 诊断胰管断裂的准确性与 ERCP 或 MRCP 相比孰优孰劣罕见报道。EUS 的优点是可以在经壁干预的同时观察胰管情况。然而,当 WON 非常大时,其压迫可使超声的解剖标志模糊,影响术者对胰尾部存活的胰腺实质或胰管的评估。虽然 EUS 引导下造影也可确诊胰管断裂[8],但其操作有一定难度,其应用有待进一步研究。临床上常通过检测腹腔引流液的淀粉酶水平来判断胰瘘情况,这是一个简便且创伤性小的方法,但其准确性未知,特别是无法区分部分断裂还是完全断裂。

不同的诊断方式各有优劣,2019 年美国胃肠病协会 NP 管理指南推荐,可根据 CECT 的表现,初步判断有无胰管断裂的可能,再进一步采用 ERCP 或 MRCP 确诊[9]。笔者认为,另一重要的问题是诊断的时机。有研究表明在 NP 起病的早期(3~10 d)即可出现胰管断裂,并可通过目前的影像诊断方式确诊[3,6]。但是,早期诊断是否有助于临床医师制定干预策略尚需研究。由于目前胰管断裂的治疗时机尚无定论,因此诊断胰管断裂的时机也无定论。目前认为 NP 发病 2 周内的治疗主要以器官支持、营养支持等综合治疗为主,确认胰管完整或胰管断裂对治疗无指导价值。因此,NP 发病 2 周内无需确诊胰管完整性。但是,发病 2 周后是否需要及时确诊或是在首次干预时确诊,还是胰腺炎反复发作时才需要确诊胰管完整性尚有争议。有学者认为,在进行微创干预前诊断胰管完整性,有助于预测微创干预的效果、选择初始微创干预方式、确定经壁支架的类型和移除时间等。但是,由于成本效应未知,是否推荐在微创干预前常规确诊胰管完整性尚无定论,值得进一步研究。

三、治疗

胰管断裂的治疗方式主要包括保守治疗、内镜治疗、外科手术,或者不同方式联合治疗等。与完全断裂相比,部分断裂的患者保守或内镜治疗的效果更好,液体积聚的复发率更低,住院时间更短[1]。而大多数完全断裂的患者保守治疗无效,常需内镜治疗或外科手术[10]。不同干预方式的选择和干预的时机仍需进一步研究。一项荟萃分析表明,内镜下经乳头引流术治疗胰管断裂的成功率(治疗成功的定义为胰腺液体积聚吸收或胰瘘闭合)为 81%,内镜下经壁引流术为 92%,外科胰尾切除术为 80%,外科内引流术为 84%[11]。但是不同研究之间异质性大,随访时间长短不一,存在一定的选择偏倚和发表偏倚。此外,不同治疗方式之间的有效性和安全性对比尚缺乏研究。2019 年美国胃肠病协会 NP 管理指南推荐,对于年轻、一般情况良好、合并症少的 NP 伴 DPDS 患者考虑行胰尾切除术,否则考虑行长期的经壁支架置入术[9]。

1.保守治疗:对于部分断裂的患者,经保守治疗后,积液可自行吸收,胰管愈合。但是,NP 患者中保守治疗的成功率和预测因素未知。保守治疗包括营养支持和药物治疗。一项随机对照试验表明,与肠外营养相比,肠内营养可以增加胰瘘的闭合率(60%比 37%, $P<0.05$)[12]。因此,当患者不存在肠内营养不耐受或胰瘘量过多时,推荐首选肠内营养。生长抑素和奥曲肽可降低脾静脉血流和胰液分泌,一项系统综述表明,这些药物对胰瘘的闭合无作用,但可以减少胰瘘的量和缩短胰瘘闭合所需要的时间[13]。

2.内镜治疗:内镜治疗可大致分为内镜下经乳头引流术和内镜下经壁引流术。通过引流以降低胰管内压力,便于瘘道闭合。内镜治疗可使相当一部分患者治疗成功,而无需进一步的外科手术。对于治疗失败的患者,也可以暂时缓解患者的症状,从而使急诊手术变成择期手术,增加手术的安全性,同时保持胰管通畅有助于造影显像。

内镜下经乳头引流术包括放置鼻胰引流管或胰管支架两种方式。内镜下经乳头引流术治疗胰管断裂的效果主要与是否能成功通过引流管或支架桥接胰管断端有关,当桥接断端成功时,胰尾有活性的胰腺组织分泌的胰液能通过断端流至消化道,起引流作用[14]。与完全断裂的患者相比,部分断裂的患者通过放置引流管或胰管支架桥接胰管断端的成功率更高[1],这是部分断裂患者治疗成功率高于完全断裂患者的原因之一。研究表明,胰管支架置入术的总体并发症发生率为 7.1%,包括胰管支架阻塞、支架移动、形成胰腺液体积聚、胰瘘持续或复发、继发感染等[14-15]。对于支架移动的患者,内镜下移除的成功率为 78%,无法成功移除的患者可继发胰管断裂、支架破裂、术后胰腺炎等,需要外科手术[16]。因此,有学者推荐每 6~8 周或 4~8 周更换胰管支架,直至积液完全吸收,胰瘘闭合,以预防支架的移动,保持引流通畅[14,17]。

内镜下经壁引流术包括经胃引流和经十二指肠引流两种途径。选择何种途径主要取决于积液和胃或十二指肠的位置。一项荟萃分析显示,内镜下经壁引流/清创术的总体

并发症发生率为 36%，手术相关死亡率为 6%，最常见并发症是出血（18%），其他并发症还包括穿孔、气体栓塞、继发感染、支架阻塞、支架移动、消化道瘘等[18]。据报道，积液吸收后立即拔除经壁支架的患者液体积聚复发率高达 50%，而长期留置支架的复发率明显更低[8,19-21]。2018 年欧洲消化内镜协会指南推荐，需在 4 周内拔除哑铃状金属支架，以预防支架相关的不良事件，对于合并 DPDS 的患者，可更换为双猪尾塑料支架并长期放置[22]。但是长期留置支架也会引起支架相关的并发症，包括支架移动、支架阻塞、肠道梗阻、内脏穿孔、胰腺实质钙化等[23-26]。由于过早的支架移除可导致合并胰管断裂的患者胰腺液体积聚复发，因此指南推荐支架拔除前行 ERCP 或 MRCP 确定主胰管情况[22]。但由于成本效应未知，对于合并胰管断裂的患者是否需常规行影像学检查明确主胰管情况后再拔除经壁支架尚无定论，哪类患者可从中获益尚有待研究。

近年来，有学者联合内镜下经乳头引流术和内镜下经壁引流术治疗 NP 合并胰管断裂的患者[20,27-30]。研究表明此联合治疗可增加引流的效率，成功率高，特别是对于部分断裂的患者。但鲜见联合治疗和单独经壁引流治疗 NP 合并胰管断裂的对比研究。2018 年欧洲消化内镜协会指南推荐，DPDS 患者可长期行内镜下经壁引流术（即放置经壁塑料支架），但不推荐经壁引流的同时常规置入胰管支架，当起桥接作用时，方考虑放置胰管支架[22]。此外，还有顺性 EUS 引导下胰管引流术用于 DPDS 治疗的报道[31-32]。沈永华等[33]报道了内镜超声引导下胰管穿刺联合 ERCP 会师技术治疗外伤后 DPDS 的成功案例。

3.外科手术：是否选择胰腺手术、何种术式、手术的时机常取决于患者年龄、一般情况、后腹膜炎症程度、断裂部位、残余胰腺的功能、患者及家属的意愿和术者的水平等。手术方式主要包括外科胰尾切除术和外科内引流术。外科胰尾切除术即切除中断的有分泌胰液功能的胰腺组织，常为胰尾部。其治疗效果彻底，治疗胰瘘的成功率达 80%，治疗 PPC 的成功率达 95%[34]。但由于切除了有功能的胰腺组织，可导致胰腺功能不全，造成糖尿病、消化不良等并发症[34]。同时，对于合并胰源性门脉高压患者，常需扩大手术范围，同时切除脾脏。外科内引流术则是将中断胰腺的胰液引流入消化道，发挥消化作用，常见的术式为 Roux-and-Y 式手术。因外科内引流术仍保留有功能的胰腺，因此可以减少胰腺功能不全的发生[35]。与胰尾切除术相比，外科内引流术的手术时间更短、术中失血量更少、胰腺内分泌功能不全的发生率更低、住院时间明显缩短[36-37]，但可出现吻合口瘘、液体积聚复发等问题。

4.其他治疗：经皮坏死组织引流术作为 NP 微创干预治疗的第一步，已广泛应用于临床，但对于合并胰管断裂的 NP 患者，经皮引流可致持久性胰外瘘。因此，不推荐将经皮引流作为 NP 合并胰管断裂患者的治疗首选，特别是合并 DPDS 的患者[38]。对于早期未诊断 DPDS 时已经行经皮引流的患者，可行双重引流，即同时行经皮引流和经壁引流，以治疗胰外瘘[39]。少数病例报道介绍了通过介入成功治疗 DPDS 的方法，即通过经皮穿刺通道逆行进入上游胰管并进行堵塞[40-42]。但介入治疗的操作难度大，有效性和安全性尚不明确。

除了以上治疗方式的选择以外，治疗的时机是另一个值得重视的问题。目前胰管断裂的治疗时机尚无定论，大致包括液体积聚或瘘反复发作时、首次行微创干预治疗胰腺液体积聚和超早期预防性置入胰管支架。既往大多数报道的治疗时机一般比较晚，可能是在其他治疗失败后或者反复出现液体积聚或胰瘘时，再行内镜治疗或外科手术，一般外科手术比内镜治疗更晚[11]。近年来，有研究报道在行微创干预的同时行 MRCP 或 ERCP 确定胰管情况，并同时根据胰管情况置入胰管支架等进行干预[19-20,27-28,30]。这种方式有助于预防液体积聚的反复发作，但对于完全断裂的患者效果不佳[19]，并且行 ERCP 有导致感染增加的风险[43]。此外，部分胰管断裂患者经单独的经壁引流即可治疗成功，可能无需早期置入胰管支架。Karjula 等[44]报道了一项旨在研究预防性（发病 1 周内）置入胰管支架预防 DPDS 和治疗 NP 患者的随机对照试验，结果表明，试验组 11 例患者中，有 5 例成功置入胰管支架，这 5 例全部出现感染，感染的发生率明显高于对照组。而保持胰管通畅的成功率仅为 63.6%。这表明预防性置入支架与感染高风险有关，并且由于十二指肠水肿和胰管狭窄，早期行胰管支架置入术的技术难度大。因此，该试验因伦理问题中止了。综上，治疗时机仍是一个值得探索的问题。

总之，NP 合并胰管断裂的发生率高，预后不良，特别是完全断裂的患者，需引起临床医师高度重视。诊断方式包括 ERCP、MRCP、CECT 等，各有优劣。治疗包括保守治疗、内镜治疗、外科手术等，各有优劣，首选治疗方式和治疗的时机有待进一步研究。对于反复发作的棘手病例，临床医师在遵循指南意见并结合实践经验的同时，提倡多学科合作，并根据每个患者的情况进行个体化处理。

利益冲突　所有作者声明不存在利益冲突

参 考 文 献

[1] JangJW, Kim MH, Oh D, et al. Factors and outcomes associated with pancreatic duct disruption in patients with acute necrotizing pancreatitis[J]. Pancreatology, 2016, 16(6): 958-965. DOI: 10.1016/j.pan.2016.09.009.

[2] Pelaez-Luna M, Vege SS, Petersen BT, et al. Disconnected pancreatic ductsyndrome in severe acute pancreatitis: clinical and imaging characteristics and outcomes in a cohort of 31 cases[J]. Gastrointest Endosc, 2008, 68(1): 91-97. DOI: 10.1016/j.gie.2007.11.041.

[3] 蒋志琼, 肖波, 蹇顺海, 等. 急性坏死性胰腺炎并胰管中断综合征的 MRI 表现[J]. 影像诊断与介入放射学, 2017, 26(4): 271-276. DOI: 10.3969/j.issn.1005-8001.2017.04.002.

[4] Larsen M, Kozarek R. Management of pancreatic ductal leaks andfistulae[J]. J Gastroenterol Hepatol, 2014, 29(7): 1360-1370. DOI: 10.1111/jgh.12574.

[5] Sandrasegaran K, Tann M, Jennings SG, et al. Disconnection of the pancreatic duct: an important but overlooked complication of severe acute pancreatitis[J]. Radiographics, 2007, 27(5): 1389-1400. DOI: 10.1148/rg.275065163.

[6] Arvanitakis M, Delhaye M, De Maertelaere V, et al. Computed tomography and magnetic resonance imaging in the assessment of acute pancreatitis[J]. Gastroenterology, 2004, 126(3): 715-723. DOI: 10.1053/j.gastro.2003.12.006.

[7] Drake LM, Anis M, Lawrence C. Accuracy of magnetic resonance cholangiopancreatography in identifying pancreatic duct disruption[J]. J Clin Gastroenterol, 2012, 46(8): 696-699. DOI: 10.1097/MCG.0b013e31825003b3.

[8] Bang JY, Navaneethan U, Hasan MK, et al. EUS correlates of disconnected pancreatic duct syndrome in walled-off necrosis[J]. Endosc Int Open, 2016, 4(8): E883-889. DOI: 10.1055/s-0042-112586.

[9] Baron TH, DiMaio CJ, Wang AY, et al. American gastroenterological association clinical practice update: management of pancreatic necrosis[J]. Gastroenterology, 2020, 158(1): 67-75.e1. DOI: 10.1053/j.gastro.2019.07.064.

[10] Nealon WH, Bhutani M, Riall TS, et al. A unifying concept: pancreatic ductal anatomy both predicts and determines the major complications resulting from pancreatitis[J]. J Am Coll Surg, 2009, 208(5): 790-799; discussion 799-801. DOI: 10.1016/j.jamcollsurg.2008.12.027.

[11] van Dijk SM, Timmerhuis HC, Verdonk RC, et al. Treatment of disrupted and disconnected pancreatic duct in necrotizing pancreatitis: a systematic review and meta-analysis[J]. Pancreatology, 2019, 19(7): 905-915. DOI: 10.1016/j.pan.2019.08.006.

[12] Klek S, Sierzega M, Turczynowski L, et al. Enteral and parenteral nutrition in the conservative treatment of pancreatic fistula: a randomized clinical trial[J]. Gastroenterology, 2011, 141(1): 157-163, 163.e1. DOI: 10.1053/j.gastro.2011.03.040.

[13] Li-Ling J, Irving M. Somatostatin and octreotide in the prevention of postoperative pancreatic complications and the treatment of enterocutaneous pancreatic fistulas: a systematic review of randomized controlled trials[J]. Br J Surg, 2001, 88(2): 190-199. DOI: 10.1046/j.1365-2168.2001.01659.x.

[14] Varadarajulu S, Noone TC, Tutuian R, et al. Predictors of outcome in pancreatic duct disruption managed by endoscopic transpapillary stent placement[J]. Gastrointest Endosc, 2005, 61(4): 568-575. DOI: 10.1016/s0016-5107(04)02832-9.

[15] Bhasin DK, Rana SS, Nanda M, et al. Comparative evaluation of transpapillary drainage with nasopancreatic drain and stent in patients with large pseudocysts located near tail of pancreas[J]. J Gastrointest Surg, 2011, 15(5): 772-776. DOI: 10.1007/s11605-011-1466-1.

[16] Price LH, Brandabur JJ, Kozarek RA, et al. Goodstents gone bad: endoscopic treatment of proximally migrated pancreatic duct stents[J]. Gastrointest Endosc, 2009, 70(1): 174-179. DOI: 10.1016/j.gie.2008.12.051.

[17] Das R, Papachristou GI, Slivka A, et al. Endotherapy is effective for pancreatic ductal disruption: a dual center experience[J]. Pancreatology, 2016, 16(2): 278-283. DOI: 10.1016/j.pan.2015.12.176.

[18] van Brunschot S, Fockens P, Bakker OJ, et al. Endoscopic transluminal necrosectomy in necrotising pancreatitis: a systematic review[J]. Surg Endosc, 2014, 28(5): 1425-1438. DOI: 10.1007/s00464-013-3382-9.

[19] Bang JY, Wilcox CM, Navaneethan U, et al. Impact of disconnected pancreatic duct syndrome on the endoscopic management of pancreatic fluid collections[J]. Ann Surg, 2018, 267(3): 561-568. DOI: 10.1097/SLA.0000000000002082.

[20] Arvanitakis M, Delhaye M, Bali MA, et al. Pancreatic-fluid collections: a randomized controlled trial regarding stent removal after endoscopic transmural drainage[J]. Gastrointest Endosc, 2007, 65(4): 609-619. DOI: 10.1016/j.gie.2006.06.083.

[21] Dhir V, Teoh AY, Bapat M, et al. EUS-guided pseudocyst drainage: prospective evaluation of early removal of fully covered self-expandable metalstents with pancreatic ductal stenting in selected patients[J]. Gastrointest Endosc, 2015, 82(4): 650-657; quiz 718.e1-5. DOI: 10.1016/j.gie.2015.01.061.

[22] Arvanitakis M, Dumonceau JM, Albert J, et al. Endoscopic management of acute necrotizing pancreatitis: European Society of Gastrointestinal Endoscopy (ESGE) evidence-based multidisciplinary guidelines[J]. Endoscopy, 2018, 50(5): 524-546. DOI: 10.1055/a-0588-5365.

[23] Yamauchi H, Iwai T, Kida M, et al. Complications of long-term indwelling transmural double pigtail stent placement for symptomatic peripancreatic fluid collections[J]. Dig Dis Sci, 2019, 64(7): 1976-1984. DOI: 10.1007/s10620-019-05508-7.

[24] Rana SS, Sharma R, Gupta R. Pancreatic parenchymal calcification induced by permanent indwelling transmural stent [J]. JGH Open, 2019, 3(3): 264-265. DOI: 10.1002/jgh3.12133.

[25] Rana SS, Bhasin DK, Sharma R, et al. Factors determining recurrence of fluid collections following migration of intended long term transmural stents in patients with walled off pancreatic necrosis and disconnected pancreatic duct syndrome[J]. Endosc Ultrasound, 2015, 4(3): 208-212. DOI: 10.4103/2303-9027.162999.

[26] Rana SS, Bhasin DK, Rao C, et al. Consequences of long term indwelling transmural stents in patients with walled off pancreatic necrosis & disconnected pancreatic duct syndrome [J]. Pancreatology, 2013, 13(5): 486-490. DOI: 10.1016/j.pan.2013.07.284.

[27] Jagielski M, Smoczyński M, Adrych K. The role of endoscopic treatment of pancreatic duct disruption in patients with walled-off

pancreatic necrosis[J]. Surg Endosc, 2018, 32(12): 4939-4952. DOI: 10.1007/s00464-018-6255-4.

[28] Sharaiha RZ, Tyberg A, Khashab MA, et al. Endoscopic therapy with Lumen-apposing metal stents is safe and effective for patients with pancreatic walled-off necrosis [J]. Clin Gastroenterol Hepatol, 2016, 14(12): 1797-1803. DOI: 10.1016/j.cgh.2016.05.011.

[29] Shrode CW, Macdonough P, Gaidhane M, et al. Multimodality endoscopic treatment of pancreatic duct disruption with stenting and pseudocyst drainage: how efficacious is it? [J]. Dig Liver Dis, 2013, 45(2): 129-133. DOI: 10.1016/j.dld.2012.08.026.

[30] Ang TL, Teo EK, Fock KM. Endoscopic drainage and endoscopicnecrosectomy in the management of symptomatic pancreatic collections[J]. J Dig Dis, 2009, 10(3): 213-224. DOI: 10.1111/j.1751-2980.2009.00388.x.

[31] Krafft MR, Nasr JY. Anterograde endoscopic ultrasound-guided pancreatic duct drainage: a technical review[J]. Dig Dis Sci, 2019, 64(7): 1770-1781. DOI: 10.1007/s10620-019-05495-9.

[32] Irani S, Gluck M, Ross A, et al. Resolving external pancreatic fistulas in patients with disconnected pancreatic duct syndrome: using rendezvous techniques to avoid surgery (with video)[J]. Gastrointest Endosc, 2012, 76(3): 586-593. e1-3. DOI: 10.1016/j.gie.2012.05.006.

[33] 沈永华, 曹俊, 吕瑛, 等. 超声内镜引导下胰管穿刺联合内镜逆行胰胆管造影术会师技术治疗外伤后胰管离断综合征[J]. 中华消化杂志, 2019, 39(6): 418-419. DOI: 10.3760/cma.j.issn.0254-1432.2019.06.017.

[34] Fischer TD, Gutman DS, Hughes SJ, et al. Disconnected pancreatic duct syndrome: disease classification and management strategies[J]. J Am Coll Surg, 2014, 219(4): 704-712. DOI: 10.1016/j.jamcollsurg.2014.03.055.

[35] Pearson EG, Scaife CL, Mulvihill SJ, et al. Roux-en-Y drainage of a pancreatic fistula for disconnected pancreatic duct syndrome after acute necrotizing pancreatitis[J]. HPB (Oxford), 2012, 14(1): 26-31. DOI: 10.1111/j.1477-2574.2011.00397.x.

[36] Howard TJ, Rhodes GJ, Selzer DJ, et al. Roux-en-Y internal drainage is the best surgical option to treat patients with disconnected duct syndrome after severe acute pancreatitis[J]. Surgery, 2001, 130(4): 714-719; discussion 719-721. DOI: 10.1067/msy.2001.116675.

[37] Dhar VK, Sutton JM, Xia BT, et al. Fistulojejunostomy versus distal pancreatectomy for the management of the disconnected pancreas remnant following necrotizing pancreatitis [J]. J Gastrointest Surg, 2017, 21(7): 1121-1127. DOI: 10.1007/s11605-017-3419-9.

[38] Maatman TK, Mahajan S, Roch AM, et al. Disconnected pancreatic duct syndrome predicts failure of percutaneous therapy in necrotizing pancreatitis[J]. Pancreatology, 2020, 20(3): 362-368. DOI: 10.1016/j.pan.2020.01.014.

[39] Yokoi Y, Kikuyama M, Kurokami T, et al. Early dual drainage combining transpapillary endotherapy and percutaneous catheter drainage in patients with pancreatic fistula associated with severe acute pancreatitis[J]. Pancreatology, 2016, 16(4): 497-507. DOI: 10.1016/j.pan.2016.03.007.

[40] Gmeinwieser J, Holstege A, Zirngibl H, et al. Successful percutaneous treatment of infected necrosis of the body of the pancreas associated with segmental disruption of the main pancreatic duct[J]. Gastrointest Endosc, 2000, 52(3): 413-415. DOI: 10.1067/mge.2000.108299.

[41] Hirota M, Kamekawa K, Tashima T, et al. Percutaneous embolization of the distal pancreatic duct to treat intractable pancreatic juice fistula[J]. Pancreas, 2001, 22(2): 214-216. DOI: 10.1097/00006676-200103000-00018.

[42] Findeiss LK, Brandabur J, Traverso LW, et al. Percutaneous embolization of the pancreatic duct with cyanoacrylate tissue adhesive in disconnected ductsyndrome [J]. J Vasc Interv Radiol, 2003, 14(1): 107-111. DOI: 10.1097/01.rvi.0000052299.26939.a8.

[43] Kozarek R, Hovde O, Attia F, et al. Do pancreatic ductstents cause or prevent pancreatic sepsis? [J]. Gastrointest Endosc, 2003, 58(4): 505-509. DOI: 10.1067/s0016-5107(03)01891-1.

[44] Karjula H, Nordblad Schmidt P, Mäkelä J, et al. Prophylactic pancreatic duct stenting in severe acute necrotizing pancreatitis: a prospective randomizedstudy[J]. Endoscopy, 2019, 51(11): 1027-1034. DOI: 10.1055/a-0865-1960.

（收稿日期：2020-05-26）

（本文编辑：钱程）

华亘控股
RICHEN FORCE HOLDINGS

广告

尿素[^{13}C]呼气试验诊断试剂盒

呼气查胃幽门螺杆菌 Hp 无放射性



幽立显®简明处方资料：

【药品名称】
通用名称：尿素[^{13}C]呼气试验诊断试剂盒
英文名称：Urea[^{13}C]Breath Test Kit
汉语拼音：Niaosu[^{13}C]Huqi Shiyan Zhenduan Shijihe

【适应症】
诊断胃幽门螺杆菌感染

【规格】
每瓶3.3g，含尿素[^{13}C]50mg
每瓶5g，含尿素[^{13}C]75mg

【性状】
本品为白色颗粒，伴有橙橘气味和酸味。在水中易溶

【不良反应】
尚未见不良反应

【禁忌】
对本品任何成分过敏者禁用

【用法用量】
1、受试者应在早上空腹时或禁食两小时以上受试。
2、在贴有标签纸的2个气袋上，受试者填好所需资料。
3、受试者维持正常呼气，将气体吹进气袋，直至气袋饱满，并立即扭紧气袋盖。此收集的为0分钟呼气。
4、受试者用80～100ml凉饮用水送服尿素[^{13}C]颗粒一瓶后，静坐。
5、受试者按上述收集呼气方法，收集服用尿素[^{13}C]后30分钟的呼气，扭紧气袋盖。
6、将收集的0分钟、30分钟的呼气气袋，在相应的仪器上进行$^{13}CO_2$检测。
7、常用δ‰来表示测定结果，称为千分差值。定义为：

$$\delta‰ = \frac{^{13}C\text{-测定样品的同位素丰度} - ^{13}C\text{-参比样品的同位素丰度}}{^{13}C\text{-参比样品的同位素丰度}} \times 1000$$

8、阳性判断值：
幽门螺杆菌的诊断，通常以30分钟时样品中所测^{13}C-CO_2的δ‰减去零时的呼气样品的δ‰值的差表示，即检测值$\delta‰_{(30分钟)} - \delta‰_{(0分钟)}$。
阳性判断值≥4.0±0.4时，可判定受试者为Hp阳性。

【执行标准】
国家食品药品监督管理总局国家药品标准YBH19362006-2015Z

【注意事项】
详见产品说明书

【批准文号】
国药准字H20061169

【药品上市许可持有人】
北京华亘安邦科技有限公司

【受托生产企业】
北京勃然制药有限公司
本广告仅供医学药学专业人士阅读
京药广审（文）第251105-00767号

北京华亘安邦科技有限公司
BEIJING RICHEN-FORCE SCIENCE & TECHNOLOGY CO., LTD.
地　　址：北京市朝阳区酒仙桥北路7号电通创意广场4号楼
联系电话：010－6494-8021　客服电话：400－600－6395　传真：010-8176-3746

OLYMPUS

广告



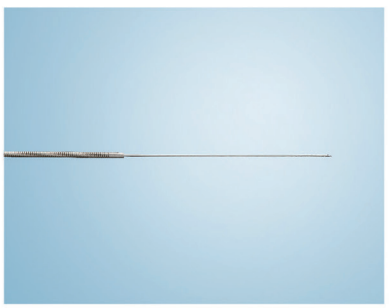

穿刺针不易变形

穿刺针采用了高弹性材质，具有出色的形状保持力。即使通过弯曲部后针也不易变形，耐久性强。



全角度顺畅插入

采用柔软的线圈型鞘管针，内镜位于最大弯曲角度时也可顺畅穿刺。易于位于胰头等困难部位病变的穿刺。

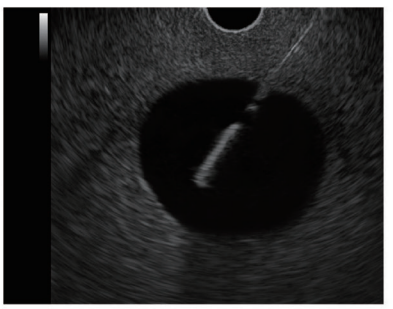

针尖可视性提升

通过增加针尖表面的半球形凹槽的密度，提高了穿刺针在超声图像下的可视性。

奥林巴斯(北京)销售服务有限公司

北京总部：北京市朝阳区新源南路1-3号平安国际金融中心A座8层
代表电话:010-58199000

本资料仅供医学专业人士阅读。
禁忌内容或注意事项详见说明书。
所有类比均基于本公司产品，特此说明。
规格、设计及附件如有变更，请以产品注册信息为准。

一次性内窥镜超声吸引活检针
国械注进20202020038
沪械广审(文)第250116-02511号
AD0051SV V01-2007

ISSN 1007-5232　CN 32-1463/R　邮发代号：28-105　国内定价：25.00 元