中华医学会系列杂志

ISSN 1007-5232
CN 32-1463/R

中华消化内镜杂志®

ZHONGHUA XIAOHUA NEIJING ZAZHI

2021年8月 第38卷 第8期

CHINESE JOURNAL OF DIGESTIVE ENDOSCOPY

Volume 38 Number 8
August 2021

中華醫學會

CHINESE MEDICAL ASSOCIATION

ISSN 1007-5232

中华消化内镜杂志®

CHINESE JOURNAL OF DIGESTIVE ENDOSCOPY

月刊　　1996年8月改刊　　第38卷　第8期　2021年8月20日出版

微信:xhnjxw　　新浪微博

主　管
中国科学技术协会

主　办
中华医学会
100710,北京市东四西大街42号

编　辑
中华消化内镜杂志编辑委员会
210003,南京市紫竹林3号
电话:(025)83472831,83478997
传真:(025)83472821
Email:xhnj@xhnj.com
http://www.zhxhnjzz.com
http://www.medjournals.cn

总编辑
张澍田

编辑部主任
唐涌进

出　版
《中华医学杂志》社有限责任公司
100710,北京市东四西大街42号
电话(传真):(010)51322059
Email:office@cmaph.org

广告发布登记号
广登32010000093号

印　刷
江苏省地质测绘院

发　行
范围:公开
国内:南京报刊发行局
国外:中国国际图书贸易集团有限公司
(北京399信箱,100044)
代号M4676

订　购
全国各地邮政局
邮发代号28-105

邮　购
中华消化内镜杂志编辑部
210003,南京市紫竹林3号
电话:(025)83472831
Email:xhnj@xhnj.com

定　价
每期25.00元,全年300.00元

中国标准连续出版物号
ISSN 1007-5232
CN 32-1463/R

2021年版权归中华医学会所有

未经授权,不得转载、摘编本刊文章,不得使用本刊的版式设计

除非特别声明,本刊刊出的所有文章不代表中华医学会和本刊编委会的观点

本刊如有印装质量问题,请向本刊编辑部调换

目　次

共识与指南

中国小肠胶囊内镜临床应用指南(2021,上海) …… 589
国家消化系统疾病临床医学研究中心(上海)　国家消化内镜质控中心
中华医学会消化内镜学分会胶囊内镜协作组
上海市医学会消化内镜专科分会胶囊内镜学组

专家论坛

《中国胆道结石双频双脉冲激光碎石专家建议》要点解读 …… 615
赵九龙　胡良皞

论　著

精准经内镜逆行胰胆管引流术在肝门部胆管癌术前减黄中的应用 …… 619
王轶　张翔　贺奇彬　毛谅　仇毓东　王雷　邹晓平

内镜超声检查在肝门部胆管癌诊断和术前评价中的作用 …… 624
邢铃　王田田　孙波　高道键　胡冰

经胰管预切开联合胰管支架置入法在困难胆管插管中的应用 … 628
高双　张其胜　胡冰

利用结肠镜息肉检出率估算腺瘤检出率的可行性探索…… 633
潘鹏　吴佳艺　杨婷　赵胜兵　李兆申　柏愚

联合应用血清抗体检测及胃镜引导下十二指肠液引流术诊断华支睾吸虫病体会 …… 638
杨绮红　许春玲　陈玉花　谭永宜　钟海珍　叶国荣　黄素军
陈沅然　刘序友

磁控胶囊胃镜图像清洁度评分影响因素的初步研究…… 644
李嘉欣　李丽　孙丹　李虹　戴芸　戎龙　刘梅林　焦红梅

基础研究

磁锚定技术辅助内镜黏膜下剥离术治疗早期食管癌的实验研究 …… 650
番敏　张玟　刘欢毅　和树娟　徐庶钦　刘培楠　史爱华　马锋
吕毅　严小鹏

短篇论著

内镜下精准肌层剥离术治疗早期胃癌伴黏膜下层重度纤维化的临床价值初探(含视频) …… 654

张其德　张婷　金甜　王耀辉　章宜芬

内镜下透明帽辅助黏膜切除术与内镜黏膜下剥离术治疗较小胃神经内分泌肿瘤的对照研究 …… 658

贺德志　宋李娟　刘冰焓　李建生　韩艳妙　王小彤　徐海莉　郑研艳　岳来福　魏珂乐　赵梦月

病例报道

蓝光成像内镜下诊治胃底腺型胃癌一例 …… 663

王妍　林香春　杨雪松　任玉波　白鹏　李天英　张蕾　李欣　王丽　范雪　张俊光

内镜人物

缅怀鲁焕章教授　凝练中国内镜医师精神 …… 666

王震宇

综　　述

结肠胶囊内镜在结直肠癌筛查中的应用 …… 668

倪晓光　王贵齐

读者·作者·编者

《中华消化内镜杂志》2021 年可直接使用英文缩写的常用词汇 …… 632

《中华消化内镜杂志》对来稿中统计学处理的有关要求 …… 662

发表学术论文“五不准” …… 672

插页目次 …… 649

本刊稿约见第 38 卷第 1 期第 82 页、第 7 期第 586 页

本期责任编辑　周昊

Brief Reports

Clinical value of endoscopic precise muscular dissection for early gastric cancer with submucosal severe fibrosis (with video) …… 654

Zhang Qide, Zhang Ting, Jin Tian, Wang Yaohui, Zhang Yifen

Comparison of endoscopic mucosal resection with a cap and endoscopic submucosal dissection in the treatment of smaller gastric neuroendocrine neoplasms …… 658

He Dezhi, Song Lijuan, Liu Bingrong, Li Jiansheng, Han Yanmiao, Wang Xiaotong, Xu Haili, Zheng Yanyan, Yue Laifu, Wei Kele, Zhao Mengyue

Case Report

Diagnosis and treatment of gastric adenocarcinoma of the fundic gland type by blue laser imaging: a case report …… 663

Wang Yan, Lin Xiangchun, Yang Xuesong, Ren Yubo, Bai Peng, Li Tianying, Zhang Lei, Li Xin, Wang Li, Fan Xue, Zhang Junguang

Review Article

Applications of colon capsule endoscopy for the colorectal cancer screening …… 668

Ni Xiaoguang, Wang Guiqi

English revisers: *Li Li* (李黎)　*Qian Cheng* (钱程)　*Zhu Yue* (朱悦)

colosafe 长安心 爱 要趁早

早发现 长安心®

粪便DNA检测
肠癌早检新选择



【产品名称】
人类 SDC2基因甲基化检测试剂盒（荧光PCR法）[1]
粪便采集装置[2]

【预期用途】[1]
本试剂盒是用荧光PCR法于体外定性检测人粪便样本中SDC2基因的甲基化情况。
本试剂盒适用于临床医生建议做肠镜检查的患者的辅助诊断，不能作为肿瘤早期诊断或确诊的依据，仅作为辅助诊断供临床医生参考，提供给患者更多一种无创性大肠癌辅助诊断方法的选择。

【预期用途】[2]
用于采集及保存粪便样本

【医疗器械注册证编号】
国械注准20183400506[1]

【医疗器械备案凭证编号】
粤穗械备20160241号[2]

【备案人/生产企业名称】
广州康立明生物科技股份有限公司

【备案人/生产企业住所】
广州高新技术产业开发区科学城开源大道11号A2栋第六层



联系方式: 020-82510982　客服电话: 400 966 0210　邮编: 510530　E-mail: Service@creativebio.cn

【广告批准文号】粤械广审（文）第230405-09237号

请仔细阅读产品说明书或在医务人员的指导下购买和使用
禁忌内容或注意事项详见说明书。

广告

康立明生物
Creative Biosciences

·论著·

内镜超声检查在肝门部胆管癌诊断和术前评价中的作用

邢铃[1]　王田田[1]　孙波[2]　高道键[1]　胡冰[1]

[1]海军军医大学第三附属医院消化内科，上海 200433；[2]上海中医药大学附属龙华医院消化内科 200032

通信作者：胡冰，Email：drhubing@aliyun.com

【摘要】　目的　探讨内镜超声检查术（endoscopic ultrasonography，EUS）在肝门部胆管癌诊断和术前评价中的价值。**方法**　回顾性收集 2016 年 4 月—2019 年 12 月在海军军医大学第三附属医院因肝门部胆管狭窄行 EUS 检查，并经手术后病理确诊为肝门部胆管癌的病例。记录并分析患者的临床信息、EUS 影像特征和淋巴结情况。**结果**　最终纳入 58 例患者，肝门部病变 EUS 表现为血流不丰富的胆管占位和（或）胆管壁不对称增厚，其中胆管占位 45 例（77.6%）、胆管壁增厚 32 例（55.2%），两者并存 19 例（32.8%）。EUS 扫查发现血管侵犯共 10 例，其中侵犯门静脉 3 例、肝动脉 4 例，同时侵犯 3 例；术后病理发现血管侵犯共 14 例，诊断符合率为 71.4%（10/14）。在 53 例患者中共扫查到 101 枚淋巴结，恶性淋巴结表现为低回声、圆形或椭圆形、内部回声均匀。与良性淋巴结相比，恶性淋巴结具有较高的形态学评分（11.41±0.6 比 9.01±0.15，$P<0.001$），而两者大小差异无统计学意义［（13.29±0.90）mm 比（11.87±0.56）mm，$P=0.28$］。以淋巴结 EUS 形态学评分≥12 分为恶性诊断标准，EUS 判断恶性淋巴结的准确率、敏感度、特异度、阳性预测值、阴性预测值分别为 92.1%（93/101）、76.5%（13/17）、95.2%（80/84）、76.5%（13/17）、95.2%（80/84）。**结论**　EUS 可显示整个肝外胆管及部分肝内胆管，明确病变范围，有助于肝门部胆管癌的诊断及指导制定手术方案。

【关键词】　腔内超声检查；　肝门胆管肿瘤；　诊断；　术前评价

DOI：10.3760/cma.j.cn321463-20200403-00282

The role of endoscopic ultrasonography in diagnosis and preoperative evaluation of hilar cholangiocarcinoma

Xing Ling[1], *Wang Tiantian*[1], *Sun Bo*[2], *Gao Daojian*[1], *Hu Bing*[1]

[1]*Department of Gastroenterology, Naval Medical University, Shanghai 200433, China*; [2]*Department of Gastroenterology, Longhua Hospital Shanghai University of Traditional Chinese Medicine, Shanghai 200032, China*

Corresponding author: Hu Bing, Email: drhubing@aliyun.com

【Abstract】　Objective　To evaluate endoscopic ultrasonography (EUS) in the diagnosis and preoperative assessment of hilar cholangiocarcinoma. **Methods**　Data of consecutive patients with hilar biliary strictures who underwent EUS and were confirmed by postoperative pathology from April 2016 to December 2019 were collected in the retrospective study. The clinical information, EUS image characteristics and lymph nodes of patients were recorded and analyzed. **Results**　A total of 58 patients were finally included in our study. Hilar cholangiocarcinoma of EUS image was characterized by heterogeneous hypoechoic, non-rich blood supply masses and (or) asymmetric thickening of bile duct wall. Among the 58 cases, 45 cases (77.6%) were manifested as masses and 32 cases (55.2%) were presented as thickening of bile duct wall. Nineteen cases (32.8%) had both manifestations above. There were 10 cases of vascular invasion detected by EUS scanning, including 3 cases of portal vein invasion, 4 cases of hepatic artery invasion, 3 cases of invasion of both loci. Postoperative pathology confirmed 14 cases of vascular invasion, with the diagnostic coincidence rate of 71.4% (10/14). A total of 101 lymph nodes were found in 53

patients by EUS scanning. The malignant lymph nodes presented hypoechoic, round or oval shape, and homogeneous echo. Compared with benign lymph nodes, malignant lymph nodes had higher morphological score (11.41±0.6 VS 9.01 ± 0.15, $P<0.001$), but there was no significant difference in size (13.29± 0.90 mm VS 11.87 ± 0.56 mm, $P=0.28$). According to the malignancy criteria of EUS lymph nodes (morphological score≥12), the accuracy, the sensitivity, the specificity, the positive predictive value and the negative predictive value of EUS for malignant lymph nodes were 92.1% (93/101), 76.5% (13/17), 95.2% (80/84), 76.5% (13/17) and 95.2% (80/84), respectively. **Conclusion** EUS can show the whole extrahepatic bile duct and part of intrahepatic bile duct, which is helpful to determine the location of tumor in the diagnosis of hilar cholangiocarcinoma. Moreover, EUS is helpful to diagnose hilar cholangiocarcinoma, which is of guiding significance in operative decisions.

【 **Key words** 】 Endosonography; Klatskin cholangiocarcinoma; Diagnosis; Preoperative evaluation

DOI:10.3760/cma.j.cn321463-20200403-00282

肝门部胆管癌是指发生于胆囊管开口以上,主要侵及肝总管、肝总管分叉部及左右肝管的恶性肿瘤,占胆管癌的50%以上[1]。手术切除是治疗肝门部胆管癌的主要方法,然而由于早期诊断困难、解剖部位特殊、周围毗邻关系复杂及易早期侵犯周围组织等原因,肝门部胆管癌的根治性切除率仅为20%~30%[2]。精确诊断及判断浸润范围并进行分型,对选择合理的手术方案十分重要。

多数肝门部胆管癌患者早期影像学主要表现为肝内胆管的扩张,肝门部胆管病灶的大小、范围、血管侵犯及淋巴结转移等情况往往表现不清,需要进一步明确是否存在手术适应证[3]。内镜超声检查术(endoscopic ultrasonography, EUS)独特的优势在于内镜的超声探头与胆道系统的距离贴近,减少了气体干扰,能够很好地显示胆道系统肿瘤大小、位置、与血管的关系及有无淋巴结转移。本文的主要目的是评价 EUS 在肝门部胆管癌的诊断及术前评估中的价值。

资料与方法

1.病例收集:回顾采集 2016 年 4 月—2019 年 12 月在海军军医大学第三附属医院因肝门部胆管狭窄行 EUS 检查的病例,所有患者最终经手术病理确诊为肝门部胆管癌。收集患者的年龄、性别、EUS 表现、病灶回声类型、边界、血流、肝内外胆管扩张情况、血管侵犯(门静脉、肝动脉)及淋巴结大小、回声、形态等信息。

2.EUS 扫查:EUS 检查前禁食禁水 6 h 以上,检查前签署知情同意书,并肌肉注射地西泮注射液、丁溴东莨菪碱注射液等,采用日本奥林巴斯公司的 EUS-ME2 Plus 主机、GF UCT-206 纵轴超声胃镜和 GF UCT-260 环扫超声胃镜。扫查部位包括胃内、十二指肠球部及降部。在十二指肠(球部及降部)扫查胆管,从纵向及横断面两个角度分别扫查。通过缓慢地左旋和(或)撤镜,逐渐扫查至肝门部胆管,直至肝内胆管。

3.肝门部胆管癌的临床分型:采用 Bismuth 分型法[4],Ⅰ型为肿块局限于肝总管,左右肝管汇合部尚交通,汇合部、左右肝管及分支扩张;Ⅱ型为肿块侵犯汇合部并累及左右肝管;Ⅲ型又分为Ⅲa、Ⅲb,Ⅲa 型指肿块侵犯肝总管及右肝管,Ⅲb 型指肿块累及肝总管及左肝管;Ⅳ型为肿块侵犯左右肝内胆管二级分支。

4.EUS 下恶性淋巴结定义:依据 Faige[5] 报道的形态学评分标准对淋巴结 EUS 图像进行形态学评分,主要评分项目为淋巴结的形态、回声及均一性,每项评分范围为 1~5 分(1 分为最低度恶性,5 分为最高度恶性,总分为 3~15 分),总分≥12 分诊断为恶性。

5.统计学分析:采用 SPSS 16.0 统计学软件进行统计学分析。计量资料年龄、淋巴结评分符合正态分布,用 $Mean\pm SD$ 进行表示,两样本比较采用 t 检验。计数资料用例数和百分比表示。$P<0.05$ 为差异有统计学意义。

结　果

1.患者临床特征:共 99 例肝门部胆管狭窄患者在我科行 EUS 检查,其中 58 例经外科手术后病理证实为肝门部胆管癌,包括男 31 例、女 27 例,年龄(62.1±11.1)岁。外科手术术中 Bismuth 分型Ⅰ型 9 例(15.5%)、Ⅱ型 15 例(25.9%)、Ⅲa 型 9 例(15.5%)、Ⅲb 型 13 例(22.4%)、Ⅳ型 12 例(20.7%)。

2.肝门部胆管癌 EUS 特征：在确诊的 58 例肝门部胆管癌患者中，EUS 扫查发现胆管占位 45 例（77.6%），胆管壁增厚 32 例（55.2%），其中 19 例（32.8%）同时存在胆管占位和胆管壁增厚的表现（图 1）。45 例胆管占位在 EUS 下表现为边界清晰或稍模糊的、血供不丰富的低回声团块、弹性成像表现为蓝（绿）色，肝外胆管不扩张或轻度扩张。32 例胆管壁增厚在 EUS 下表现为胆管壁不对称性增厚、管腔狭窄甚至闭塞，弹性成像呈蓝（绿）色。除 8 例患者检查前已行经皮肝胆道穿刺引流术（percutaneous transhepatic cholangial drainage，PTCD）减黄外，其余 50 例患者肝内胆管均有不同程度的扩张。

3.EUS 对血管侵犯的评价：在确诊的 58 例肝门部胆管癌中，术后病理发现血管侵犯共 14 例，其中门静脉侵犯 4 例，肝动脉侵犯 6 例，同时侵犯肝动脉及门静脉 4 例。EUS 扫查发现血管侵犯共 10 例，其中门静脉侵犯 3 例，肝动脉侵犯 4 例，同时侵犯肝动脉及门静脉 3 例，诊断符合率为 71.4%（10/14）。

4.EUS 对淋巴结的评价：在确诊的 58 例肝门部胆管癌患者中，EUS 在 53 例患者中共扫查到 101 枚淋巴结，其中 17 枚经术后病理诊断为恶性淋巴结（表 1）。EUS 下恶性淋巴结表现为低回声、圆形或椭圆形、内部回声均匀。与良性淋巴结相比，恶性淋巴结具有较高的形态学评分（11.41±0.6 比 9.01±0.15，$P<0.001$），而两者大小差异无统计学意义［（13.29±0.90）mm 比（11.87±0.56）mm，$P=0.28$］。以淋巴结 EUS 下形态学评分≥12 分为恶性诊断标准，EUS 诊断恶性淋巴结 17 枚，良性淋巴结 84 枚。17 枚 EUS 诊断为恶性淋巴结中，术后病理证实为恶性的为 13 枚，术后病理证实为良性的为 4 枚。84 枚 EUS 诊断为良性淋巴结中，术后病理证实为恶性的为 4 枚，术后病理证实为良性的为 80 枚。EUS 诊断恶性淋巴结的准确率、敏感度、特异度、阳性预测值、阴性预测值分别为 92.1%（93/101）、76.5%（13/17）、95.2%（80/84）、76.5%（13/17）、95.2%（80/84）（表 2）。5 例 EUS 未扫查到淋巴结的患者中，2 例术后病理证实无恶性淋巴结，3 例术后病理证实存在恶性淋巴结。这 3 例患者中，1 例术后病理证实存在 1 枚肝总动脉周围恶性淋巴结及 1 枚腹腔干恶性淋巴结，1 例术后病理证实有 3 枚肝十二指肠韧带恶性淋巴结，1 例术后病理证实存在 1 枚腹腔干恶性淋巴结。

表 1　EUS 与术后病理诊断肝门部胆管癌患者淋巴结的情况（枚）

部位	EUS 发现的淋巴结	EUS 诊断恶性淋巴结	术后病理诊断恶性淋巴结
肝十二指肠韧带	91	14	14
肝总动脉周围	9	3	2
腹主动脉、腹腔干	1	0	1
合计	101	17	17

注：EUS 指内镜超声检查术

表 2　EUS 判断肝门部胆管癌良、恶性淋巴结的准确性（枚）

术前 EUS 诊断淋巴结	术后病理诊断淋巴结	
	恶性	良性
恶性	13	4
良性	4	80

注：EUS 指内镜超声检查术

讨　论

及时诊断和精确的术前评估是改善肝门部胆管癌预后的重要因素。EUS 能够较好地显示胆道

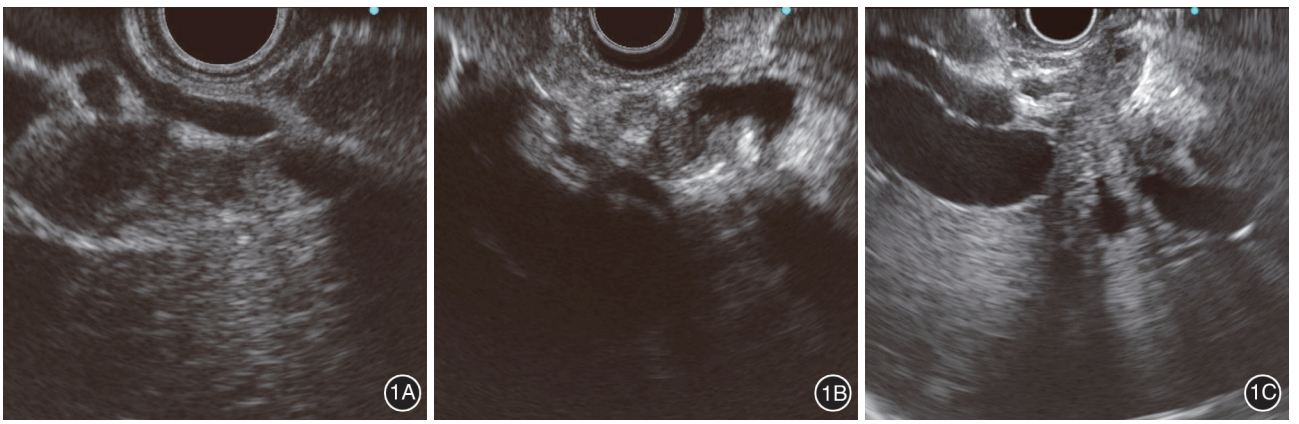

图 1　肝门部胆管癌内镜超声特征　1A：肝门部胆管处边界清晰的低回声团块图；1B：肝门部胆管壁不对称性增厚、管腔狭窄；1C：肝门部胆管增厚，逐渐形成低回声肿块，其后方肝内胆管扩张

系统结构,在胆道系统疾病诊断中占有重要地位。在本研究中,肝门部胆管癌的 EUS 表现为肝门部胆管低回声肿块形成和(或)管壁不对称性增厚,甚至管腔闭塞,血流信号不丰富,弹性成像呈蓝(绿)色。Mohamadnejad 等[6]研究发现 EUS 扫查能发现 94% 胆道占位性病变,近端胆道肿瘤的诊断率为 83%,明显高于 CT 及 MRI。本研究中,在 58 例肝门部胆管癌患者中,EUS 扫查发现 77.6% 的肝门部胆管占位性病变,与前期研究相仿,提示 EUS 在肝门部胆管癌的诊断中具有重要价值。

肝门部胆管癌病灶与周围血管的关系也是术前评估的重点。EUS 能够清晰地显示胆管壁的层次结构,能较好地判断肿瘤的浸润深度,如果胆管壁的层次结构消失,肿瘤已突破外膜生长,此时则要重点扫查肿块与周围血管的关系。肝门部胆管癌血管侵犯的扫查重点在于病灶与门静脉、肝动脉的关系。有研究显示,EUS 诊断胆管癌血管侵犯的准确性为 88%~100%[7]。Hara 等[8]早在 2011 年就报道了利用纵轴 EUS 诊断肿瘤的血管侵犯,特别是肝门部恶性肿瘤,可获得肝动脉系统、门静脉系统及其二级分支的清晰图像。本研究中,EUS 扫查发现血管侵犯与术后病理发现的符合率为 71.4%,略低于以往文献报道,可能与本组病例数较少、操作者的经验积累有关。

淋巴结亦是肝门部胆管癌术前评估的重要组成部分,并且也是判断疾病预后的关键。EUS 是发现淋巴结较为有效且创伤极小的检查[9]。如存在区域或远处恶性淋巴结,则提示术后预后不良。无淋巴结转移的、达到 R0 切除的胆管癌五年生存率高达 60%,一旦出现淋巴结转移,无论是否为 R0 切除,五年生存率均低于 20%[10-11]。如存在肝十二指肠韧带恶性淋巴结,仍可手术,术中切除病灶的同时进行淋巴结清扫,如存在腹腔干或腹主动脉旁恶性淋巴结,则被认为是手术的禁忌证[3]。Faigo[5]报道了 EUS 下恶性淋巴结的特点:直径≥1 cm,圆形,均匀低回声,与原发肿瘤的距离较近。但是对于胆胰恶性肿瘤,淋巴结的直径与良恶性无关。本研究将前期学者报道的 EUS 下淋巴结的形态学评分,用于区分良性和恶性淋巴结,相对于良性淋巴结,恶性淋巴结具有较高的形态学评分,但两者大小差异无统计学意义,这与国外学者的结果相吻合。本文中,EUS 诊断恶性淋巴结的准确率、敏感度、特异度、阳性预测值、阴性预测值分别为 87.7%、76.5%、95.2%、76.5%、95.2%,因此,EUS 对于肝门部胆管癌患者术前评估淋巴结转移具有较高的价值。

总之,EUS 对肝门部胆管癌诊断及术前评估是准确可行的,可显示整个肝外胆管及部分肝内胆管,有助于明确肿瘤的部位及胆管受累范围、肿瘤与门静脉及肝动脉的关系、淋巴结转移等情况,对指导临床制定手术方案及判断疾病预后具有重要的指导意义。

利益冲突　所有作者声明不存在利益冲突

参 考 文 献

[1] Rizvi S, Eaton J, Yang JD, et al. Emerging technologies for the diagnosis of perihilar cholangiocarcinoma[J]. Semin Liver Dis, 2018,38(2):160-169. DOI: 10.1055/s-0038-1655775.

[2] Levy MJ, Heimbach JK, Gores GJ. Endoscopic ultrasound staging of cholangiocarcinoma[J]. Curr Opin Gastroenterol, 2012, 28(3): 244-252. DOI: 10.1097/MOG.0b013e32835005bc.

[3] Zaydfudim VM, Rosen CB, Nagorney DM. Hilar cholangiocarcinoma[J]. Surg Oncol Clin N Am, 2014,23(2):247-263. DOI: 10.1016/j.soc.2013.10.005.

[4] Bismuth H, Corlette MB. Intrahepatic cholangioenteric anastomosis in carcinoma of the hilus of the liver[J]. Surg Gynecol Obstet, 1975,140(2):170-178.

[5] Faige DO. EUS in patients with benign and malignant lymphadenopathy[J]. Gastrointest Endosc, 2001,53(6):593-598. DOI: 10.1067/mge.2001.114060.

[6] Mohamadnejad M, DeWitt JM, Sherman S, et al. Role of EUS for preoperative evaluation of cholangiocarcinoma: a large single-center experience[J]. Gastrointest Endosc, 2011,73(1):71-78. DOI: 10.1016/j.gie.2010.08.050.

[7] Fujita A, Hara K, Mizuno N, et al. Utility of convex EUS for preoperative vascular evaluation of malignant biliary tract neoplasm[J]. Mol Clin Oncol, 2018,8(3):407-412. DOI: 10.3892/mco.2017.1544.

[8] Hara K, Bhatia V, Hijioka S, et al. A convex EUS is useful to diagnose vascular invasion of cancer, especially hepatic hilus cancer[J]. Dig Endosc, 2011, 23 Suppl 1: 26-28. DOI: 10.1111/j.1443-1661.2011.01137.x.

[9] Malikowski T, Levy MJ, Gleeson FC, et al. Endoscopic ultrasound/fine needle aspiration is effective for lymph node staging in patients with cholangiocarcinoma[J]. Hepatology, 2020, 72(3):940-948. DOI: 10.1002/hep.31077.

[10] Cillo U, Fondevila C, Donadon M, et al. Surgery for cholangiocarcinoma[J]. Liver Int, 2019,39 Suppl 1:143-155. DOI: 10.1111/liv.14089.

[11] Bagante F, Tran T, Spolverato G, et al. Perihilar cholangiocarcinoma: number of nodes examined and optimal lymph node prognostic scheme[J]. J Am Coll Surg, 2016,222(5):750-759.e2. DOI: 10.1016/j.jamcollsurg.2016.02.012.

(收稿日期:2020-04-03)
(本文编辑:钱程)

关注你职业成长的每一步

扫描二维码下载
中华医学期刊APP

随时看中华消化内镜杂志



Available on the Android

Available on the App Store

各大安卓应用商店以及苹果应用商店均可下载

中华医学期刊APP — 功能要点

读文献 LITERATURE	查指南 GUIDELINE	得学分 CME CREDIT	看视频 MEDICAL VIDEO
全览180余种中华医学会系列期刊，百万量级文献，覆盖全临床领域	海量指南，与期刊同步上架；按学科分类聚合，极致流畅阅读体验	读杂志、成会员，习新知，在线答题获取国家级二类继续教育学分	大咖讲座、手术示例、查房点评、科研写作……高清视频，全网免费

最终解释权归《中华医学杂志》社有限责任公司所有

咨询电话 010-51322466

邮箱 NewMedia@cmaph.org

广告

南微医学

广告



南微医学动物实验中心正式启用啦！

- 供医院开展ESD/EMR、ERCP、EUS、EVL等内镜手把手带教，及动物实验
- 手术间——报告厅实时交互转播、全球直播系统











赶紧联系我吧！

400 025 3000 全国服务电话

www.micro-tech.com.cn

南微医学科技股份有限公司
南京高新开发区高科三路10号
025 5874 4269
info@micro-tech.com.cn

官方二维码

OLYMPUS

广告

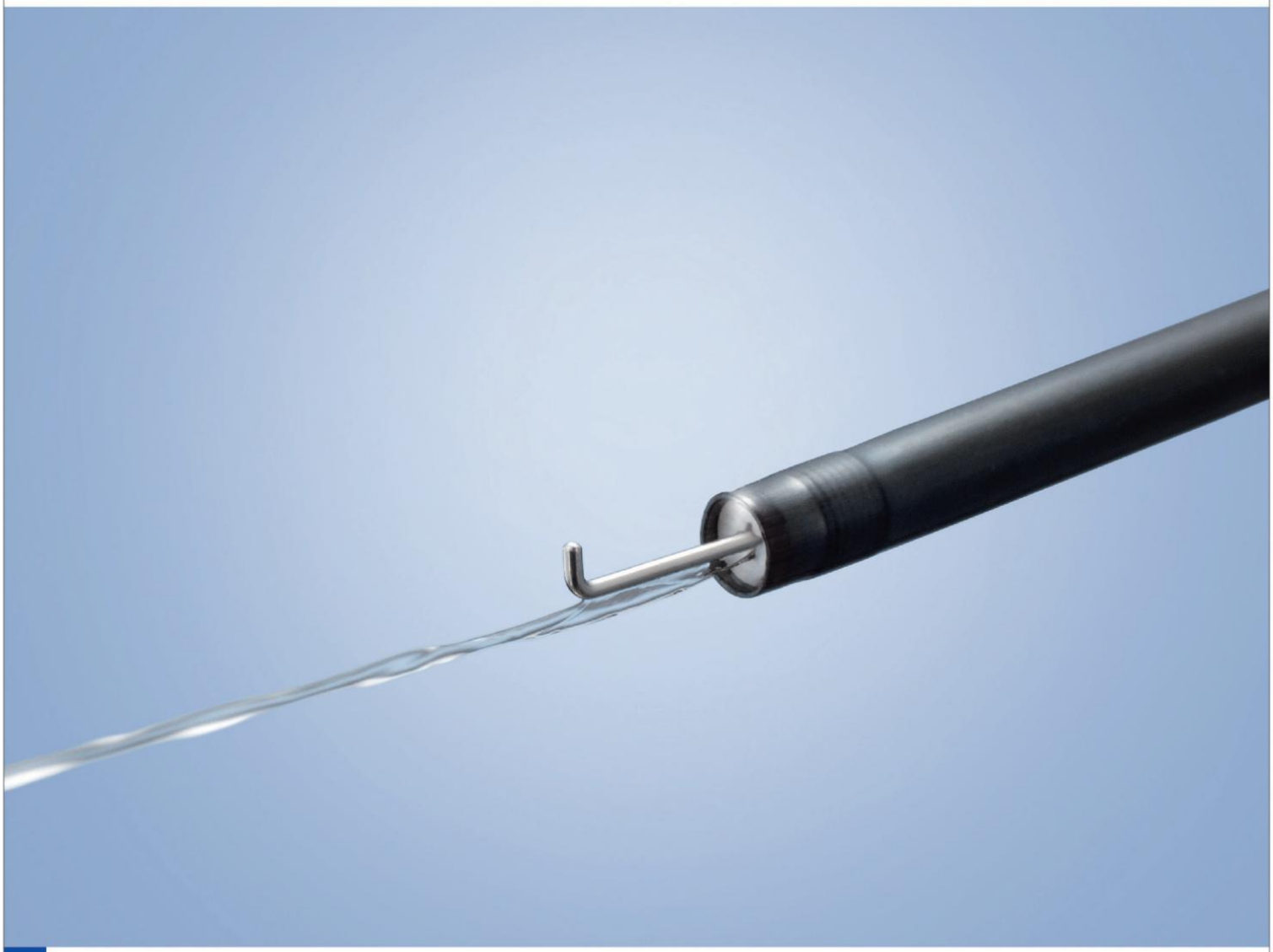

新增术中注液功能，减少耗材交换

- 注液功能，可以实现切开后的注液。减少耗材交换。
- 锁定功能，将手柄滑块推到最大，刀头完全伸出，可将钩的方向锁定。
- 先端的L型设计，即使是位于垂直部位的组织，也能对黏膜实施精准的提起和剥离操作。

一次性使用高频黏膜切开刀

KD-625LR/QR/UR

奥林巴斯(北京)销售服务有限公司

北京总部：北京市朝阳区新源南路1-3号平安国际金融中心A座8层
代表电话：010-58199000

本资料仅供医学专业人士阅读。
禁忌内容或注意事项详见说明书。
所有类比均基于本公司产品，特此说明。
规格、设计及附件如有变更，请以产品注册信息为准。

一次性使用高频黏膜切开刀 国械注进20213010035
沪械广审(文)第260202-15525号
AD0068SV V01-2106

ISSN 1007-5232　CN 32-1463/R　邮发代号：28-105　国内定价：25.00 元