中华医学会系列杂志

ISSN 1007-5232
CN 32-1463/R

中华消化内镜杂志®

ZHONGHUA XIAOHUA NEIJING ZAZHI

2021年7月 第38卷 第7期

CHINESE JOURNAL OF DIGESTIVE ENDOSCOPY

Volume 38 Number 7
July 2021

中华医学会
CHINESE MEDICAL ASSOCIATION
1915

中華醫學會

CHINESE MEDICAL ASSOCIATION

ISSN 1007-5232
07>
9 771007 523212

广告

PENTAX MEDICAL

EPK-i7000（OE）

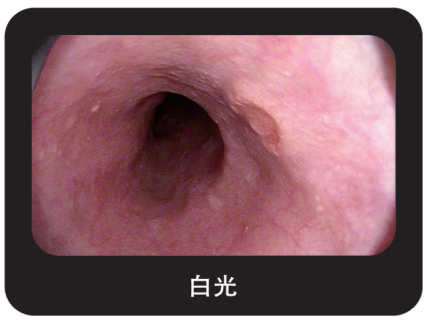
白光

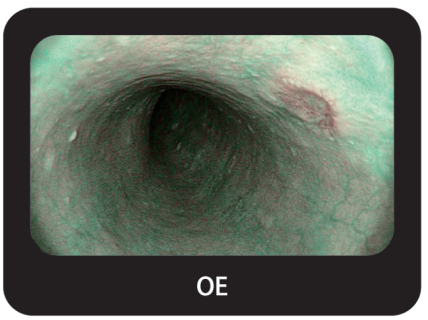
OE

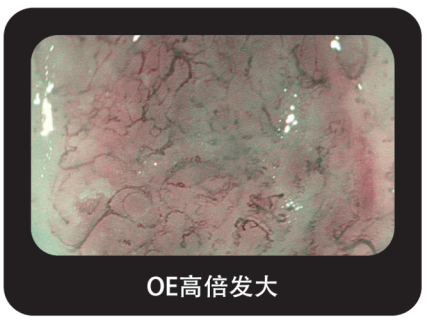
OE高倍发大





OE–光学强调功能

支持病灶的诊断及其特征描述，血管形态可视化，协助治疗

- OE 光学技术
- 双滤光染色
- 独创滤波技术
- 前、后双处理

宾得医疗器械（上海）有限公司　地址：上海市富民路291号701室200031　电话：+86-21+61701555　传真：+86-21-61701655

因产品改进造成规格与设计方面的变更，恕不另行通知。

中华消化内镜杂志®

CHINESE JOURNAL OF DIGESTIVE ENDOSCOPY

月刊　　1996年8月改刊　　第38卷　第7期　2021年7月20日出版

微信:xhnjxw　　新浪微博

主　管
中国科学技术协会

主　办
中华医学会
100710,北京市东四西大街42号

编　辑
中华消化内镜杂志编辑委员会
210003,南京市紫竹林3号
电话:(025)83472831,83478997
传真:(025)83472821
Email:xhnj@xhnj.com
http://www.zhxhnjzz.com
http://www.medjournals.cn

总编辑
张澍田

编辑部主任
唐涌进

出　版
《中华医学杂志》社有限责任公司
100710,北京市东四西大街42号
电话(传真):(010)51322059
Email:office@cmaph.org

广告发布登记号
广登32010000093号

印　刷
江苏省地质测绘院

发　行
范围:公开
国内:南京报刊发行局
国外:中国国际图书贸易集团有限公司
(北京399信箱,100044)
代号M4676

订　购
全国各地邮政局
邮发代号28-105

邮　购
中华消化内镜杂志编辑部
210003,南京市紫竹林3号
电话:(025)83472831
Email:xhnj@xhnj.com

定　价
每期25.00元,全年300.00元

中国标准连续出版物号
ISSN 1007-5232
CN 32-1463/R

2021年版权归中华医学会所有

未经授权,不得转载、摘编本刊文章,不得使用本刊的版式设计

除非特别声明,本刊刊出的所有文章不代表中华医学会和本刊编委会的观点

本刊如有印装质量问题,请向本刊编辑部调换

目　次

共识与指南

中国胃肠间质瘤内镜下诊治专家共识(2020,北京) …… 505
中华医学会消化内镜学分会消化内镜隧道技术协作组
中国医师协会内镜医师分会　北京医学会消化内镜学分会

专家论坛

咽部浅表癌的内镜下诊断与治疗进展 …… 515
赵子樱　初元　徐美东

胃肠胰神经内分泌肿瘤的内镜诊治进展 …… 522
薛冰艳　柏建安　朱国琴　李晓林　周逸婵　徐瑞彤　顾丹阳　田野　范志宁　汤琪云

论　著

内镜治疗较大胃间质瘤的安全性及长期疗效的多中心回顾性分析 …… 527
姜雨婷　江思芮　付凤琴　梁玮　何利平　彭如洁　郑晓玲

内镜全层切除术与外科手术切除胃巨大间质瘤的对照性分析(含视频) …… 535
卢英姿　郑庆芬　刘丹　杨荟玉　孔令建　李德亮　赵丽霞　Saif Ullah　刘冰熔

内镜黏膜下挖除术与全层切除术治疗腔内生长胃间质瘤的疗效及安全性比较 …… 540
孟睿　徐桂芳　周林　黄静雯　倪牧含　秦睿璐　王雷

橡皮圈组织夹内牵引辅助在内镜黏膜下剥离术治疗结直肠病变中的应用(含视频) …… 545
刘冠伊　戎龙　郭新月　蔡云龙　年卫东　张继新

幽门螺杆菌阴性早期胃癌的内镜及组织学特点分析 …… 551
苏惠　金鹏　杨浪　何玉琦　赵晓军　王海红　李娜　盛剑秋

内镜超声在非确定性胆总管结石经内镜逆行胰胆管造影术前的应用价值 …… 556
吴晓露　王震宇

内镜下乳头球囊扩张术治疗胆总管结石并发十二指肠乳头出血的危险因素分析(含视频) …… 560
方宇韬　沈红璋　金杭斌　杨建锋　张筱凤

磁控胶囊内镜对服用肠溶阿司匹林老年患者上消化道出血风险评估的价值探讨 …… 565
王艳　高峰　刘心娟　张晓云　李宁　高颖新　郝建宇

短篇论著

胃间质瘤内镜超声征象与病理危险分级的相关性研究 …… 569

李梦颖　王凤　齐健

病例报道

内镜诊治胃微小神经内分泌肿瘤一例 …… 573

倪丽　吕涛　周美汛　Seto Wai Kay

疑诊为胃间质瘤的低分化腺癌一例 …… 575

张平平　宋英晓　董元航　陈翠　罗天航　薛绪潮　杜奕奇

综　　述

内镜黏膜下剥离术治疗十二指肠病变研究进展 …… 577

严博　沈磊

内镜超声引导下支架引流术治疗胰腺包裹性坏死研究进展 …… 582

瞿伊晨　杨建锋　张筱凤

读者·作者·编者

《中华消化内镜杂志》2021 年可直接使用英文缩写的常用词汇 …… 572

插页目次 …… 534

《中华消化内镜杂志》第六届编委会编委名单 …… 564

《中华消化内镜杂志》第六届编委会通讯编委名单 …… 564

《中华消化内镜杂志》稿约 …… 586

本期责任编辑　钱程

·论著·

幽门螺杆菌阴性早期胃癌的内镜及组织学特点分析

苏惠　金鹏　杨浪　何玉琦　赵晓军　王海红　李娜　盛剑秋
解放军总医院第七医学中心消化内科，北京 100700
通信作者：盛剑秋，Email：jianqiu@263.net

【摘要】 目的　分析并总结幽门螺杆菌（*Helicobacter pylori*，*HP*）阴性早期胃癌或高级别上皮内瘤变的内镜及组织学特点。**方法**　检索在解放军总医院第七医学中心 2013 年 1 月—2020 年 1 月诊断为早期胃癌或高级别上皮内瘤变的患者，按照 *HP* 阴性胃癌诊断标准纳入病例，回顾性分析其临床特点、内镜下表现及组织病理学特点。**结果**　469 处早期胃癌/高级别上皮内瘤变中共有 10 处（2.1%）*HP* 阴性早期胃癌/高级别上皮内瘤变，其中包括 3 处印戒细胞癌，3 处胃底腺型胃癌，1 处胃小凹上皮型腺癌，1 处贲门部高级别上皮内瘤变，1 处家族性腺瘤性息肉病并发胃高级别上皮内瘤变，及 1 处 Lynch 综合征并发胃高级别上皮内瘤变。3 处印戒细胞癌内镜下形态均为发白的平坦/凹陷病变，胃下部多见（2/3）。分化型早期胃癌/高级别上皮内瘤变 7 处，多位于胃中上部（6/7），隆起型病变（5/7）多见。**结论**　*HP* 阴性早期胃癌或高级别上皮内瘤变内镜常表现为孤立性病灶，其中未分化型癌多表现为胃下部的发白平坦/凹陷病变，而分化型多表现为胃中上部的隆起型病变。

【关键词】 幽门螺杆菌；　胃镜检查；　早期胃癌；　幽门螺杆菌阴性胃癌
基金项目：国家科技部重点研发计划（2017YFC0112300）；全军保健专项科研课题（17BJZ02）
DOI：10.3760/cma.j.cn321463-20201031-00270

Endoscopic and histological characteristics of *Helicobacter pylori*-negative early gastric cancer

Su Hui, *Jin Peng*, *Yang Lang*, *He Yuqi*, *Zhao Xiaojun*, *Wang Haihong*, *Li Na*, *Sheng Jianqiu*
Department of Gastroenterology, *The Seventh Medical Center of Chinese People's Liberation Army General Hospital*, *Beijing 100700*, *China*
Corresponding author: *Sheng Jianqiu*, *Email*: *jianqiu@263.net*

【Abstract】 Objective　To analyze the endoscopic and histological characteristics of *Helicobacter pylori* (*HP*)-negative early gastric cancer (EGC) and high grade intraepithelial neoplasia (HGIN). **Methods**　Data of patients diagnosed as having EGC or HGIN confirmed by pathology at the Seventh Medical Center of Chinese People's Liberation Army General Hospital from January 2013 to January 2020 were collected. Patients were included according to the diagnostic criteria of *HP*-negative gastric cancer, and their endoscopic features and histopathological characteristics were retrospectively analyzed. **Results**　Among 469 lesions of EGC/HGIN, *HP*-negative lesions accounted for 2.1% (10/469), which included 3 signet ring cell carcinomas, 3 fundic gland type carcinomas, 1 foveolar adenocarcinoma, 1 HGIN of the cardia, 1 familial adenomatous polyposis with gastric HGIN, and 1 Lynch syndrome with gastric HGIN. The 3 cases of signet ring cell carcinoma were all whitish flat/depressed lesions and commonly seen in the lower part of the stomach (2/3). Most of the 7 cases of differentiated EGC/HGIN were elevated type (5/7) and commonly seen in the upper and middle stomach (6/7). **Conclusion**　*HP*-negative EGCs are usually solitary lesions under gastroscopy. Undifferentiated type mostly appears whitish flat/depressed in the lower part of the stomach, while differentiated type appears elevated in the upper and middle part.

【Key words】 *Helicobacter pylori*;　Gastroscopy;　Early gastric cancer;　*Helicobacter pylori*-negative gastric cancer

Fund program: National Key Research and Development Program of China (2017YFC0112300);

Health Care Scientific Research Project of the Whole Army (17BJZ02)
DOI:10.3760/cma.j.cn321463-20201031-00270

许多流行病学研究和临床试验已经证实,幽门螺杆菌(*Helicobacter pylori*, *HP*)感染与胃癌密切相关[1]。在世界范围内,*HP* 感染高发国家胃癌发病率高;胃癌患者的 *HP* 感染率也明显高于正常对照组[2]。但文献报道有些胃癌患者中并没有发现 *HP* 感染的证据,同时也有研究报道 *HP* 阴性胃癌与 *HP* 阳性胃癌相比,具有独特的临床病理特征和预后[3]。本文拟通过回顾性分析我中心确诊的 *HP* 阴性早期胃癌患者的内镜表现及组织病理学特点,结合文献复习,总结内镜下 *HP* 阴性早期胃癌的特征。

对象与方法

一、研究对象

回顾性检索解放军总医院第七医学中心自 2013 年 1 月—2020 年 1 月经内镜黏膜下剥离术(endoscopic submucosal resection, ESD)切除或外科手术切除后病理诊断为早期胃癌/胃高级别上皮内瘤变的病例,并按照下文中 *HP* 阴性胃癌的诊断标准连续性纳入病例。

二、研究方法

1.早期胃癌的定义:仅局限于胃黏膜层或黏膜下层,而不论有无淋巴结转移的胃癌。

2.*HP* 阴性胃癌的纳入标准:(1)内镜及病理表现均为阴性。内镜下 *HP* 阴性判断标准:胃窦黏膜无萎缩且胃体及胃角可见规律排列的集合小静脉(regular arrangement of collecting venules, RAC)[4]。病理学按照我国 2017 年发布的《慢性胃炎及上皮性肿瘤胃黏膜活检病理诊断共识》[5]进行评估,要求活检或切除标本胃黏膜无 *HP* 感染、无活动性炎症、无萎缩和肠上皮化生;(2)^{13}C 尿素呼气检测(urea breath test, UBT)或血清 IgG 检测阴性:通过查阅病历或电话随访确认;(3)无 *HP* 除菌史:通过查阅病历或电话随访确认。同时满足以上 3 点即为 *HP* 阴性胃癌。

3.临床、内镜及病理学特征评估:包括年龄、性别、内镜下分型、部位、颜色、有无边界、有无不规则凹陷以及组织学类型。病变的内镜下分型按照 2005 年巴黎分型标准[6]分为隆起型病变(0-Ⅰ型)、平坦型病变(0-Ⅱ型)及凹陷型病变(0-Ⅲ型)。0-Ⅱ型分为轻微隆起(0-Ⅱa型)、平坦(0-Ⅱb型)及轻微凹陷(0-Ⅱc型)。胃的大弯及小弯三等分,连接与其对应点划分为上部、中部及下部三区域。胃壁断面划分为前壁、后壁、小弯、大弯和全周[7]。病变颜色按白光下观察分为红色、橘黄色、白色或与周围黏膜颜色相同。如病变经白光、窄带光成像(narrow band imaging, NBI)或靛胭脂染色后三者其一可见清晰边界,则定义为有边界。肿瘤活检标本和内镜或手术切除的肿瘤在组织学上分为分化型和未分化型。前者包括乳头状腺癌和管状腺癌;后者包括低分化腺癌和印戒细胞癌,同时按照《日本胃癌治疗指南 2018(第 5 版)》[8],如果在黏膜下层发现黏液腺癌,则切除的标本被视为未分化类型,无论是否来源于分化型或未分化型。高级别上皮内瘤变归为分化型肿瘤。

结　果

一、病例临床资料和内镜下形态

共纳入 469 处早期胃癌/胃高级别上皮内瘤变病灶,其中 *HP* 阴性早期胃癌/胃高级别上皮内瘤变共 10 处(2.1%)。该 10 处病灶共来自 9 例患者,其中男 1 例,女 8 例,平均年龄 54.33 岁(35~73 岁)。10 处病灶中,位于胃上部者 4 处,中部 3 处,下部 3 处。巴黎分型为 0-Ⅰ型者 1 处,0-Ⅲ型 1 处,0-Ⅱ型共 8 处,其中 0-Ⅱa 型 4 处,0-Ⅱb 型 1 处,0-Ⅱc型 3 处。有 3 处病灶在内镜观察时边界不清晰,余 7 处病灶内镜观察时可见较清晰边界。白光观察 4 处病灶为发白病变,2 处发红,1 处橘黄,3 处为等色调病变。10 处病灶中共 9 处病灶进行了 NBI 观察,另 1 处病灶因图像采集时机器故障未行 NBI 观察。其中仅 1 处 NBI 观察呈茶色改变,余 8 处 NBI 观察未见茶色改变。病理诊断未分化型早期胃癌共 3 处,分化型早期胃癌/高级别上皮内瘤变共 7 处(表 1)。

二、临床病理类型与内镜下特征的联系

1.*HP* 阴性未分化型早期胃癌:3 处未分化型早期胃癌来自 2 例患者,男 1 例,女 1 例(该女性患者有 2 处同时性多原发癌),年龄分别为 52 岁及 72 岁;白光观察均为发白病变,病理均为印戒细胞癌;1 处位于胃上部大弯侧,另 2 处均位于胃下部,分别为大弯侧及小弯侧;巴黎分型为平坦或凹陷型,分别为 0-Ⅱb、0-Ⅱc及 0-Ⅲ型(图 1)。

表 1　幽门螺杆菌阴性早癌胃癌患者 10 处病变内镜特点

病灶	性别	年龄(岁)	部位	巴黎分型	边界	颜色	NBI 茶色	分化类型	病理	浸润深度	备注
1	女	72	下部大弯	0-Ⅱb	有	白	无	未分化	印戒	M	
2			上部大弯	0-Ⅱc	有	白	无	未分化	印戒	M	
3	女	54	上部小弯	0-Ⅱa	无	红	无	分化	胃底腺胃癌	M	
4	女	38	中部前壁	0-Ⅱa	有	白	有	分化	小凹上皮型胃癌	M	
5	男	52	下部小弯	0-Ⅲ	有	白	无	未分化	印戒	SM2	
6	女	59	上部前壁	0-Ⅱa	无	等色	无	分化	胃底腺型胃癌	SM1	
7	女	73	上部小弯	0-Ⅱc	有	红	无	分化	HGIN	EP	贲门部
8	女	35	中部前壁	0-Ⅰp	有	等色	无	分化	HGIN	EP	FAP
9	女	39	中部小弯	0-Ⅱa	无	等色	无	分化	胃底腺型胃癌	SM1	
10	女	67	下部大弯	0-Ⅱc	有	橘黄	-	分化	HGIN	EP	Lynch 综合征

注：HGIN 指高级别上皮内瘤变；M 指黏膜层；SM1 指浸润黏膜下层<500 μm；SM2 指浸润黏膜下层≥500 μm；EP 指上皮内；FAP 指家族性腺瘤性息肉病

2.*HP* 阴性分化型早期胃癌/高级别上皮内瘤变：7 处分化型早期胃癌/高级别上皮内瘤变分别来自 7 例患者，均为女性，平均年龄 52 岁（35～73 岁）；3 处位于胃上部，3 处位于中部，1 处位于下部；1 处为 0-Ⅰ型病变，4 处为0-Ⅱa型病变，2 处为0-Ⅱc 型病变；白光观察 2 处病变发红，1 处病变呈橘黄，3 处为等色调，1 处发白；病理学类型：3 处为胃底腺型胃癌，2 处为遗传性肿瘤综合征合并胃高级别上皮内瘤变，1 处为小凹上皮型胃腺癌，1 处为贲门部高级别上皮内瘤变。

（1）胃小凹上皮型早期胃癌：为 38 岁女性患者，胃体中部前壁 0-Ⅱa 型发白病变，边界清晰，为孤立性病灶（图 2）。

（2）胃底腺型胃癌：3 例胃底腺型胃癌患者平均年龄为 50.7 岁（39～59 岁），内镜均表现为 0-Ⅱa 型病变，1 处为发红病变，另 2 处为等色调病变。2 处位于胃上部（图 3），1 处位于胃中部。

（3）遗传性肿瘤综合征合并胃高级别上皮内瘤变：家族性腺瘤性息肉病（familial adenomatous polyposis，FAP）及 Lynch 综合征患者各 1 例，均为女性，年龄分别为 35 岁及 67 岁，分别为胃体中部前壁 0-Ⅰp型（图 4）及胃窦大弯 0-Ⅱc 型表现。其中 Lynch 综合征患者有升结肠癌及乙状结肠癌病史，临床符合 Amsterdam Ⅱ标准（即至少 3 个家系成员有 Lynch 综合征相关肿瘤，其中 1 人为其他 2 人的一级亲属；至少连续 2 代受累；至少 1 人诊断年龄低于 50 岁；除外 FAP）[9]，但基因测序未发现错配修复基因的致病性突变。FAP 患者无结直肠癌家族史，乙状结肠有 1 处 0-Ip 型早期癌，全结肠可见上百枚大小不等的腺瘤性息肉，基因测序发现 APC 基因致病性突变。

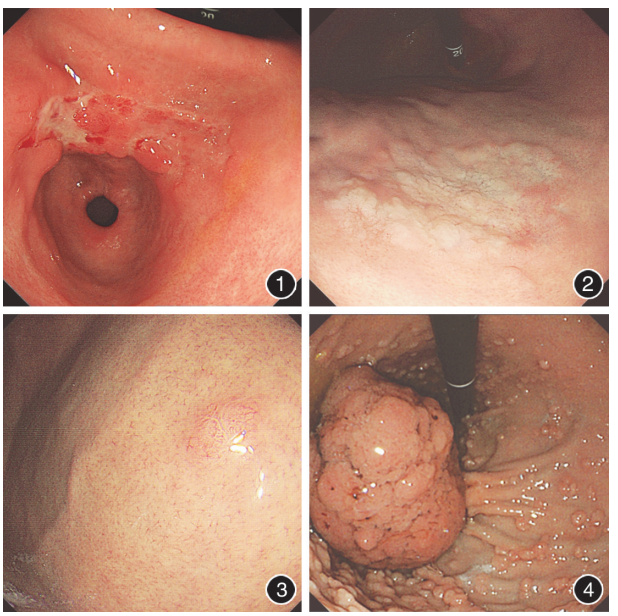

图 1　病灶 5，男，52 岁，位于胃下部小弯，0-Ⅲ型，可见集合细静脉规律排列，病理为黏膜下层印戒细胞癌　**图 2**　病灶 4，女，38 岁，位于胃中部前壁，0-Ⅱa 型，可见集合细静脉规律排列，病理诊断为胃小凹上皮型黏膜内腺癌　**图 3**　病灶 6，女，59 岁，位于胃上部前壁，0-Ⅱa 型，可见集合细静脉规律排列，病理诊断为胃底腺型腺癌，浸润达黏膜下层　**图 4**　病灶 8，女，35 岁，家族性腺瘤性息肉病患者，位于胃中部前壁，0-Ⅰp 型，并可见多发胃息肉，病理诊断为高级别上皮内瘤变

（4）贲门部高级别上皮内瘤变：为 73 岁女性，贲门部小弯侧 0-Ⅱc 型发红病变。

上述 *HP* 阴性胃癌中，3 处印戒细胞癌，内镜下形态均为发白的平坦/凹陷病变，胃下部多见（2/3）；分化型早期胃癌/高级别上皮内瘤变 7

处,多位于胃中上部(6/7),隆起型病变(5/7)多见。

讨　论

HP 感染是胃癌发病的危险因素,Uemura 等[10]进行的前瞻性研究报道1 246例 *HP* 感染人群中发生 36 例(2.9%)胃癌,而 280 例未感染人群中无胃癌发生(P<0.001),因此得出结论胃癌仅发生于有 *HP* 感染的胃黏膜。另一项前瞻性研究表明根除 *HP* 降低了 1/3 患者的异时性胃癌发病率[11],因此根除 *HP* 是预防胃癌的有效措施。但有些胃癌的发生与 *HP* 感染无关,而与自身免疫性胃炎、EB 病毒感染和遗传因素等有关[4]。同时近些年陆续有报告描述了无 *HP* 感染的患者发生胃癌的情况,也称为 *HP* 阴性胃癌(*Helicobacter pylori*-negative gastric cancer, HPNGC)。*HP* 阴性胃癌的内镜下特点多为日本/韩国的个案报道或病例系列报道[1,4,12],国内罕见报道[13],因此,本文回顾性检索并分析了我中心近七年确诊的 *HP* 阴性早期胃癌病例,对其特征进行描述性分析。

HP 阴性胃癌指无 *HP* 现症感染和既往感染的胃黏膜中发生的胃腺癌,判断标准包括内镜下诊断、病理学诊断及临床诊断 3 类[4]。综合目前的研究,*HP* 阴性胃癌的诊断标准分为严格诊断标准及最低诊断标准[4],因为 *HP* 阴性胃癌临床上不常见,同时本研究为单中心回顾性研究,病例的血清胃蛋白酶原(pepsinogen, PG)检测资料不完整,因此纳入病例时未选择血清 PG 检测这一诊断标准,按照前述研究方法中列出的 *HP* 阴性胃癌的最低诊断标准纳入病例。Ohkusa 等[14]报道根除 *HP* 后血清 PG 水平可得到改善;*HP* 阳性患者的血清 PG 水平在感染根除后 12~15 个月与 *HP* 阴性患者相似。由于血清 PG 检测方法很难完全除外 *HP* 既往感染,因此后续研究如将其作为诊断标准时有必要对 *HP* 根除史进行再次确认。

目前 *HP* 阴性胃癌临床所占比例在不同诊断标准中有所不同。2015 年 Yamamoto 等[4]报道 HPNGC 的发病率为 0.42%~2.3%,2018 年 Yamada 等[12]发表的报道中,666 例经 ESD 切除的早期胃癌标本中,*HP* 阴性胃癌 16 例(2.4%)。本文纳入病例时采取了最低诊断标准,结果表明早期胃癌中 *HP* 阴性癌占比为 2.1%(10/469),与目前报道相近。有文献综述发现此类胃癌发病的平均年龄在 60 岁以下,男女发病无明显性别差异[4]。但也有文献报道男性发病多于女性[12],本文报道的 9 例患者平均年龄为 54.33 岁,与目前报道一致,比较年轻。但本文 9 例患者中仅 1 例为男性,余均为女性,与目前报道结果差异较大。有研究分析 *HP* 阴性胃癌中以未分化型癌较多见[4,12],但是其纳入病例不仅包括早期胃癌还包括进展期胃癌,而我们的研究仅纳入了肿瘤局限于黏膜层和黏膜下层的早期胃癌和高级别上皮内瘤变,结果显示仅有 3/10 处为未分化癌,分化型癌(7/10 处)更多见,分析原因可能有以下 3 点:(1)胃癌从早期向晚期进展过程中,分化程度会降低;(2)未分化型早期胃癌多为平坦或浅表凹陷型,而分化型早期胃癌则多呈隆起型,肉眼形态的不同导致分化型胃癌较易在内镜下被观察到;(3)因内镜下常难以区分高级别上皮内瘤变和黏膜内癌,本文将高级别上皮内瘤变一并归入了分化型癌进行分析。

胃底腺型胃癌临床罕见,据报道内镜总检出率不足 0.01%,也有报道在 348 例行 ESD 治疗的胃癌病例中可占 2.6%(9/348)[15]。胃底腺型胃癌是一种主要由主细胞和壁细胞构成的泌酸黏膜高分化肿瘤,而根据泌酸腺分化特点可分为 3 个亚类:主细胞为主型(在现有病例报道中占 99%)、壁细胞为主型以及混合型[16]。目前报道胃底腺胃癌多见于年龄较大患者,Ueyama 等[16]报道了 10 例主细胞为主型胃底腺胃癌患者平均年龄为 66.6 岁,本文报道的 3 例胃底腺胃癌患者其平均年龄为 50.7 岁,较目前文献报道更年轻。关于病灶内镜下表现,Chiba 等[17]报道 20 处病灶中 60%为隆起型,25%为平坦型,15%为凹陷型。本文 3 处病灶均为隆起(0-Ⅱa)型,与文献报道一致。2018 年一篇回顾性分析 111 处胃底腺胃癌的综述表明,80%病灶位于上 1/3 胃,18%病灶位于中 1/3 胃,仅约 1%病灶位于下1/3胃[18]。本研究 3 处病灶中 2 处位于上 1/3 胃,另 1 处位于中 1/3 胃,与文献报道一致。胃底腺胃癌的侵袭性目前存在争议,大多数胃底腺胃癌局限于黏膜层,而深部浸润、脉管浸润、淋巴结转移及胃外播散较少见[18]。但亦有报道其可出现黏膜下层浸润[15]。本文 3 处胃底腺胃癌中 1 处局限于黏膜层,另 2 处均有黏膜下层浸润,浸润深度分别为 100 μm 及 110 μm,以上 3 处病灶均无脉管浸润、无淋巴结转移及胃外播散。

大部分胃癌为散发病例,但约 10%的胃癌患者存在家族聚集现象,与遗传因素相关的胃癌即遗传性胃癌,约占胃癌的 1%~3%。与遗传性胃癌相关的疾病包括遗传性弥漫性胃癌、Li-Fraumeni 综合征、Lynch 综合征、Peutz-Jeghers 综合征等[19]。本文中有 2 例为遗传性结直肠癌患者发生的早期胃癌,1 例为 FAP 患者,另 1 例为 Lynch 综合征患者。尽管

对于散发性病例而言,遗传性肿瘤综合征合并胃高级别上皮内瘤变的内镜下表现并不具有普遍代表意义,但遗传性肿瘤综合征仍然是 *HP* 阴性患者发生胃癌的主要病因之一。

文献报道胃小凹上皮型早期胃癌的内镜表现常呈广基平坦隆起[14],本文中 1 处小凹上皮型早期胃癌内镜表现为胃中部前壁大片状发白的平坦隆起型病变,与文献报道一致。贲门部胃腺癌的发生与 *HP* 感染的相关性目前尚有争议,部分来自亚洲国家的研究显示,*HP* 感染与贲门部胃腺癌呈较高的正相关[20],而一些西方国家的研究则发现无相关性、甚至呈负相关[21]。本文仅 1 例贲门部胃高级别上皮内瘤变,为 0-Ⅱc 型发红病变,但由于病例数少,代表性欠佳。

本研究的不足之处为由于 *HP* 阴性早期胃癌发病率较低,因此单中心研究病例数量较少,使得出的结论可能缺乏代表性,后期可以通过多中心回顾性研究扩大病例数量,提高研究结论的科学性。

利益冲突　所有作者声明不存在利益冲突

参 考 文 献

[1] Yoon H, Kim N, Lee HS, et al. Helicobacter pylori-negative gastric cancer in South Korea: incidence and clinicopathologic characteristics[J]. Helicobacter, 2011, 16(5): 382-388. DOI: 10.1111/j.1523-5378.2011.00859.x.

[2] Kato M, Asaka M, Shimizu Y, et al. Relationship between Helicobacter pylori infection and the prevalence, site and histological type of gastric cancer[J]. Aliment Pharmacol Ther, 2004, 20 Suppl 1: 85-89. DOI: 10.1111/j.1365-2036.2004.01987.x.

[3] Marrelli D, Pedrazzani C, Berardi A, et al. Negative Helicobacter pylori status is associated with poor prognosis in patients with gastric cancer[J]. Cancer, 2009, 115(10): 2071-2080. DOI: 10.1002/cncr.24253.

[4] Yamamoto Y, Fujisaki J, Omae M, et al. Helicobacter pylori-negative gastric cancer: characteristics and endoscopic findings[J]. Dig Endosc, 2015, 27(5): 551-561. DOI: 10.1111/den.12471.

[5] 中华医学会病理分会消化病理学组筹备组. 慢性胃炎及上皮性肿瘤胃黏膜活检病理诊断共识[J]. 中华病理学杂志, 2017, 46(5): 289-293. DOI: 10.3760/cma.j.issn.0529-5807.2017.05.001.

[6] Endoscopic Classification Review Group. Update on the paris classification of superficial neoplastic lesions in the digestive tract[J]. Endoscopy, 2005, 37(6): 570-578. DOI: 10.1055/s-2005-861352.

[7] Japanese Gastric Cancer Association. Japanese classification of gastric carcinoma: 3rd English edition[J]. Gastric Cancer, 2011, 14(2): 101-112. DOI: 10.1007/s10120-011-0041-5.

[8] Japanese Gastric Cancer Association. Japanese gastric cancer treatment guidelines 2018 (5th edition)[J]. Gastric Cancer, 2021, 24(1): 1-21. DOI: 10.1007/s10120-020-01042-y.

[9] Lynch HT, Riley BD, Weissman SM, et al. Hereditary nonpolyposis colorectal carcinoma (HNPCC) and HNPCC-like families: Problems in diagnosis, surveillance, and management[J]. Cancer, 2004, 100(1): 53-64. DOI: 10.1002/cncr.11912.

[10] Uemura N, Okamoto S, Yamamoto S, et al. Helicobacter pylori infection and the development of gastric cancer[J]. N Engl J Med, 2001, 345(11): 784-789. DOI: 10.1056/NEJMoa001999.

[11] Fukase K, Kato M, Kikuchi S, et al. Effect of eradication of Helicobacter pylori on incidence of metachronous gastric carcinoma after endoscopic resection of early gastric cancer: an open-label, randomised controlled trial[J]. Lancet, 2008, 372(9636): 392-397. DOI: 10.1016/S0140-6736(08)61159-9.

[12] Yamada A, Kaise M, Inoshita N, et al. Characterization of Helicobacter pylori-naïve early gastric cancers[J]. Digestion, 2018, 98(2): 127-134. DOI: 10.1159/000487795.

[13] 胡晓, 杨旭丹, 王雷, 等. 幽门螺杆菌阴性胃窦高级别内瘤变一例[J]. 中华消化内镜杂志, 2019, 36(11): 859-861. DOI: 10.3760/cma.j.issn.1007-5232.2019.11.017.

[14] Ohkusa T, Miwa H, Nomura T, et al. Improvement in serum pepsinogens and gastrin in long-term monitoring after eradication of Helicobacter pylori: comparison with H. pylori-negative patients[J]. Aliment Pharmacol Ther, 2004, 20 Suppl 1: 25-32. DOI: 10.1111/j.1365-2036.2004.01970.x.

[15] Ishibashi F, Fukushima K, Ito T, et al. Influence of Helicobacter pylori infection on endoscopic findings of gastric adenocarcinoma of the fundic gland type[J]. J Gastric Cancer, 2019, 19(2): 225-233. DOI: 10.5230/jgc.2019.19.e21.

[16] Ueyama H, Matsumoto K, Nagahara A, et al. Gastric adenocarcinoma of the fundic gland type (chief cell predominant type)[J]. Endoscopy, 2014, 46(2): 153-157. DOI: 10.1055/s-0033-1359042.

[17] Chiba T, Kato K, Masuda T, et al. Clinicopathological features of gastric adenocarcinoma of the fundic gland (chief cell predominant type) by retrospective and prospective analyses of endoscopic findings[J]. Dig Endosc, 2016, 28(7): 722-730. DOI: 10.1111/den.12676.

[18] Benedict MA, Lauwers GY, Jain D. Gastric Adenocarcinoma of the fundic gland type: update and literature review[J]. Am J Clin Pathol, 2018, 149(6): 461-473. DOI: 10.1093/ajcp/aqy019.

[19] 张玉洁, 时永全. 遗传性弥漫性胃癌的诊治进展[J]. 胃肠病学, 2017, 22(4): 199-202. DOI: 10.3969/j.issn.1008-7125.2017.04.002.

[20] Xie S, Wang S, Xue L, et al. Helicobacter pylori is associated with precancerous and cancerous lesions of the gastric cardia mucosa: results of a large population-based study in China[J]. Front Oncol, 2020, 10: 205. DOI: 10.3389/fonc.2020.00205.

[21] Abdi E, Latifi-Navid S, Zahri S, et al. Risk factors predisposing to cardia gastric adenocarcinoma: insights and new perspectives[J]. Cancer Med, 2019, 8(13): 6114-6126. DOI: 10.1002/cam4.2497.

(收稿日期:2020-10-31)
(本文编辑:钱程)

SonoScape 开立

广告



多光谱技术 聚谱成像

VLS-55系列四波长LED光源，助力消化道早期疾病诊断

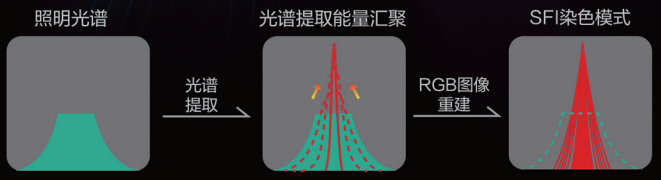

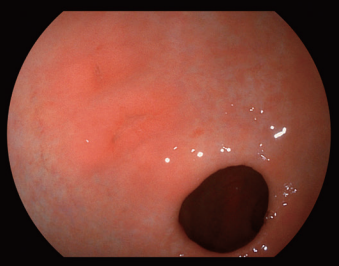
白光图像

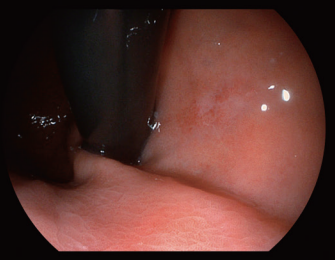
白光图像

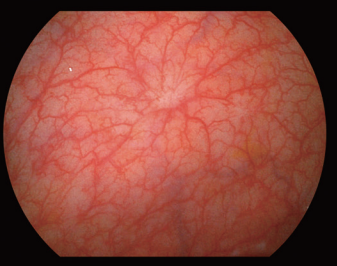
白光图像


SFI图像


SFI图像


SFI图像

深圳开立生物医疗科技股份有限公司
SONOSCAPE MEDICAL CORP.
地址：深圳市南山区科技中二路深圳软件园二期12栋2楼
电话：86-755-26722890

网站：www.sonoscape.com
邮箱：sonoscape@sonoscape.net
禁忌内容或者注意事项详见说明书
粤械广审（文）第231218-06842号

注册证编号
医用内窥镜图像处理器 粤械注准20182061081
医用内窥镜冷光源 粤械注准20192061100
电子上消化道内窥镜 国械注准20193060037
电子下消化道内窥镜 国械注准20193060046

OLYMPUS

广告



Beyond
Imagination -超越想象

电子上消化道内窥镜 GIF-H290EC

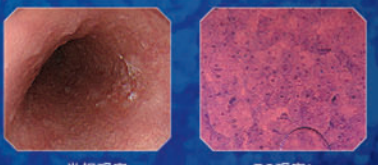

常规观察　EC观察*

电子结肠内窥镜 CF-H290ECI

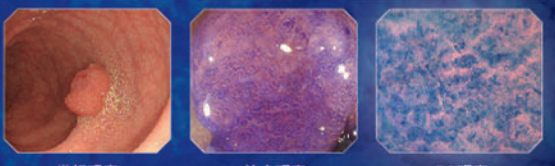

常规观察　放大观察　EC观察*

奥林巴斯内镜技术步入全新领域。
520倍光学放大，实现对生命体内细胞的内镜观察。
高倍率、高精度图像，为提高内镜诊断精度做出贡献。
EC观察*作为新的诊断模式，为内镜诊断开拓全新视野。

奥林巴斯(北京)销售服务有限公司
北京总部：北京市朝阳区新源南路1-3号平安国际金融中心A座8层
代表电话:010-58199000

本资料仅供医学专业人士阅读。
禁忌内容或注意事项详见说明书。
所有类比均基于本公司产品，特此说明。
规格、设计及附件如有变更，请以产品注册信息为准。

* EC观察，指使用EC内镜(Olympus Endocyto)进行的细胞观察。
电子上消化道内窥镜 国械注进20203060483
电子结肠内窥镜 国械注进20203060482
沪械广审(文)第251116-10907号
AD0067SV V01-2103

ISSN 1007-5232　CN 32-1463/R　邮发代号：28-105　国内定价：25.00 元