中华医学会系列杂志

ISSN 1007-5232
CN 32-1463/R

中华消化内镜杂志®

ZHONGHUA XIAOHUA NEIJING ZAZHI

2021年8月 第38卷 第8期

CHINESE JOURNAL OF DIGESTIVE ENDOSCOPY

Volume 38 Number 8
August 2021

中華醫學會

CHINESE MEDICAL ASSOCIATION

ISSN 1007-5232

中华消化内镜杂志®

CHINESE JOURNAL OF DIGESTIVE ENDOSCOPY

月刊　　1996年8月改刊　　第38卷　第8期　2021年8月20日出版

微信:xhnjxw　　新浪微博

主　管
中国科学技术协会

主　办
中华医学会
100710,北京市东四西大街42号

编　辑
中华消化内镜杂志编辑委员会
210003,南京市紫竹林3号
电话:(025)83472831,83478997
传真:(025)83472821
Email:xhnj@xhnj.com
http://www.zhxhnjzz.com
http://www.medjournals.cn

总编辑
张澍田

编辑部主任
唐涌进

出　版
《中华医学杂志》社有限责任公司
100710,北京市东四西大街42号
电话(传真):(010)51322059
Email:office@cmaph.org

广告发布登记号
广登32010000093号

印　刷
江苏省地质测绘院

发　行
范围:公开
国内:南京报刊发行局
国外:中国国际图书贸易集团有限公司
(北京399信箱,100044)
代号M4676

订　购
全国各地邮政局
邮发代号28-105

邮　购
中华消化内镜杂志编辑部
210003,南京市紫竹林3号
电话:(025)83472831
Email:xhnj@xhnj.com

定　价
每期25.00元,全年300.00元

中国标准连续出版物号
ISSN 1007-5232
CN 32-1463/R

2021年版权归中华医学会所有

未经授权,不得转载、摘编本刊文章,不得使用本刊的版式设计

除非特别声明,本刊刊出的所有文章不代表中华医学会和本刊编委会的观点

本刊如有印装质量问题,请向本刊编辑部调换

目　次

共识与指南

中国小肠胶囊内镜临床应用指南(2021,上海) …… 589
国家消化系统疾病临床医学研究中心(上海)　国家消化内镜质控中心
中华医学会消化内镜学分会胶囊内镜协作组
上海市医学会消化内镜专科分会胶囊内镜学组

专家论坛

《中国胆道结石双频双脉冲激光碎石专家建议》要点解读 …… 615
赵九龙　胡良皞

论　著

精准经内镜逆行胰胆管引流术在肝门部胆管癌术前减黄中的应用 …… 619
王轶　张翔　贺奇彬　毛谅　仇毓东　王雷　邹晓平

内镜超声检查在肝门部胆管癌诊断和术前评价中的作用 …… 624
邢铃　王田田　孙波　高道键　胡冰

经胰管预切开联合胰管支架置入法在困难胆管插管中的应用 … 628
高双　张其胜　胡冰

利用结肠镜息肉检出率估算腺瘤检出率的可行性探索…… 633
潘鹏　吴佳艺　杨婷　赵胜兵　李兆申　柏愚

联合应用血清抗体检测及胃镜引导下十二指肠液引流术诊断华支睾吸虫病体会 …… 638
杨绮红　许春玲　陈玉花　谭永宜　钟海珍　叶国荣　黄素军
陈沅然　刘序友

磁控胶囊胃镜图像清洁度评分影响因素的初步研究…… 644
李嘉欣　李丽　孙丹　李虹　戴芸　戎龙　刘梅林　焦红梅

基础研究

磁锚定技术辅助内镜黏膜下剥离术治疗早期食管癌的实验研究 …… 650
番敏　张玟　刘欢毅　和树娟　徐庶钦　刘培楠　史爱华　马锋
吕毅　严小鹏

短篇论著

内镜下精准肌层剥离术治疗早期胃癌伴黏膜下层重度纤维化的临床价值初探(含视频) …… 654

张其德　张婷　金甜　王耀辉　章宜芬

内镜下透明帽辅助黏膜切除术与内镜黏膜下剥离术治疗较小胃神经内分泌肿瘤的对照研究 …… 658

贺德志　宋李娟　刘冰焓　李建生　韩艳妙　王小彤　徐海莉　郑研艳　岳来福　魏珂乐　赵梦月

病例报道

蓝光成像内镜下诊治胃底腺型胃癌一例 …… 663

王妍　林香春　杨雪松　任玉波　白鹏　李天英　张蕾　李欣　王丽　范雪　张俊光

内镜人物

缅怀鲁焕章教授　凝练中国内镜医师精神 …… 666

王震宇

综　　述

结肠胶囊内镜在结直肠癌筛查中的应用 …… 668

倪晓光　王贵齐

读者·作者·编者

《中华消化内镜杂志》2021 年可直接使用英文缩写的常用词汇 …… 632

《中华消化内镜杂志》对来稿中统计学处理的有关要求 …… 662

发表学术论文“五不准” …… 672

插页目次 …… 649

本刊稿约见第 38 卷第 1 期第 82 页、第 7 期第 586 页

本期责任编辑　周昊

CHINESE JOURNAL OF DIGESTIVE ENDOSCOPY

Monthly Renamed in August, 1996 Volume 38, Number 8 August 20, 2021

Responsible Institution
China Association for Science and Technology

Sponsor
Chinese Medical Association
42 Dongsi Xidajie, Bejing 100710, China

Editing
Editorial Board of Chinese Journal of Digestive Endoscopy
3 Zizhulin, Nanjing 210003, Jiangsu Province, China
Tel:0086-25-83472831,83478997
Fax:0086-25-83472821
Email:xhnj@xhnj.com
http://www.zhxhnjzz.com
http://www.medjournals.cn

Editor-in-Chief
Zhang Shutian(张澍田)

Managing Director
Tang Yongjin(唐涌进)

Publishing
Chinese Medical Journals Publishing House Co.,Ltd.
42 Dongsi Xidajie, Beijing 100710, China
Tel(Fax):0086-10-51322059
Email:office@cmaph.org

Printing
Jiangsu Geologic Surveying and Mapping Institute

Overseas Distributor
China International Book Trading Corporation
P.O. Box 399, Beijing 100044, China
Code No. M4676

Mail-Order
Distribution Editoral Office of Chinese Journal of Digestive Endoscopy
3 Zizhulin, Nanjing 210003, Jiangsu Province, China
Tel:0086-25-83472831
Email:xhnj@xhnj.com

CSSN
ISSN 1007-5232
CN 32-1463/R

Copyright © 2021 by the Chinese Medical Association

No content published by the journals of Chinese Medical Association may be reproduced or abridged without authorization. Please do not use or copy the layout and design of the journals without permission.

All articles published represent the opinions of the authors, and do not reflect the official policy of the Chinese Medical Association or the Editorial Board, unless this is clearly specified.

CONTENTS IN BRIEF

Consensus and Guideline

Clinical guidelines for the application of small bowel capsule endoscopy in China(2021, Shanghai) ····· 589
National Clinical Research Center for Digestive Diseases (Shanghai); National Digestive Endoscopy Improvement System; Capsule Endoscopy Collaborative Group of Chinese Society of Digestive Endoscopology; Capsule Endoscopy Group of Digestive Endoscopy Branch of Shanghai Medical Association

Forum for Experts

Interpretation of *Chinese expert opinion on frequency-doubled double pulse laser lithotripsy of biliary stones* ····· 615
Zhao Jiulong, Hu Lianghao

Original Articles

Application of accurate endoscopic retrograde cholangiopancreatography drainage to preoperative jaundice reduction for hilar cholangiocarcinoma ····· 619
Wang Yi, Zhang Xiang, He Qibin, Mao Liang, Qiu Yudong, Wang Lei, Zou Xiaoping

The role of endoscopic ultrasonography in diagnosis and preoperative evaluation of hilar cholangiocarcinoma ····· 624
Xing Ling, Wang Tiantian, Sun Bo, Gao Daojian, Hu Bing

Application of transpancreatic precut sphincterotomy combined with pancreatic duct stent placement to difficult biliary cannulation ····· 628
Gao Shuang, Zhang Qisheng, Hu Bing

Feasibility of estimating adenoma detection rate based on polyp detection rate in colonoscopy ····· 633
Pan Peng, Wu Jiayi, Yang Ting, Zhao Shengbing, Li Zhaoshen, Bai Yu

Diagnostic value of serum antibody test and gastroscopy-guided duodenal drainage for clonorchiosis sinensis ····· 638
Yang Qihong, Xu Chunling, Chen Yuhua, Tan Yongyi, Zhong Haizhen, Ye Guorong, Huang Sujun, Chen Yuanran, Liu Xuyou

Influencing factors of image cleanliness scores of magnetically-controlled capsule endoscopy ····· 644
Li Jiaxin, Li Li, Sun Dan, Li Hong, Dai Yun, Rong Long, Liu Meilin, Jiao Hongmei

Basic Research

An experimental study of magnetic anchor technique-assisted endoscopic submucosal dissection for early esophageal cancer ····· 650
Pan Min, Zhang Wen, Liu Huanyi, He Shujuan, Xu Shuqin, Liu Peinan, Shi Aihua, Ma Feng, Lyu Yi, Yan Xiaopeng

Brief Reports

Clinical value of endoscopic precise muscular dissection for early gastric cancer with submucosal severe fibrosis (with video) …… 654

Zhang Qide, Zhang Ting, Jin Tian, Wang Yaohui, Zhang Yifen

Comparison of endoscopic mucosal resection with a cap and endoscopic submucosal dissection in the treatment of smaller gastric neuroendocrine neoplasms …… 658

He Dezhi, Song Lijuan, Liu Bingrong, Li Jiansheng, Han Yanmiao, Wang Xiaotong, Xu Haili, Zheng Yanyan, Yue Laifu, Wei Kele, Zhao Mengyue

Case Report

Diagnosis and treatment of gastric adenocarcinoma of the fundic gland type by blue laser imaging: a case report …… 663

Wang Yan, Lin Xiangchun, Yang Xuesong, Ren Yubo, Bai Peng, Li Tianying, Zhang Lei, Li Xin, Wang Li, Fan Xue, Zhang Junguang

Review Article

Applications of colon capsule endoscopy for the colorectal cancer screening …… 668

Ni Xiaoguang, Wang Guiqi

English revisers: *Li Li* (李黎)　*Qian Cheng* (钱程)　*Zhu Yue* (朱悦)

Vedkang 唯德康

广告

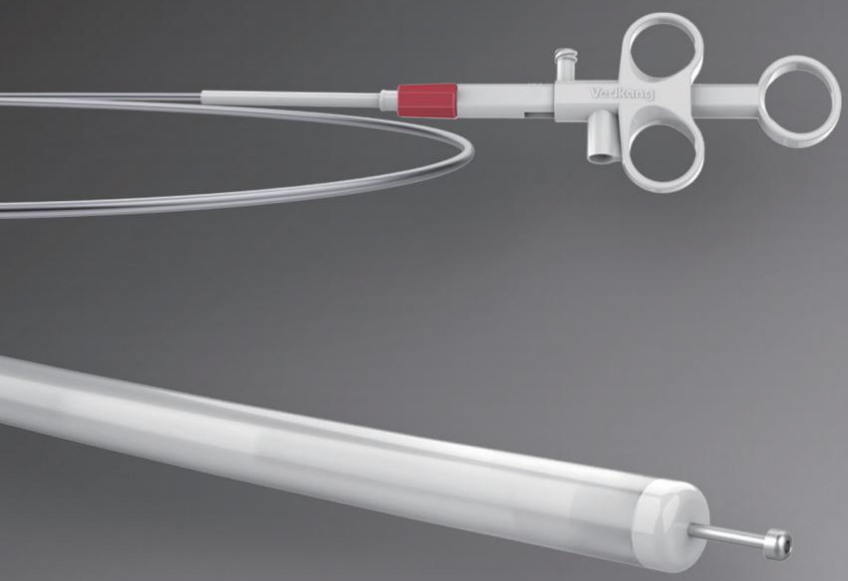

鲲鹏刀

【一次性使用黏膜切开刀】

ESD系列



江苏唯德康医疗科技有限公司
Jiangsu Vedkang Medical Science and Technology Co., Ltd.

A 地址：江苏武进经济开发区果香路52号
T 电话：+86-519-69877755
F 传真：+86-519-69877753
E 邮箱：sales@vedkang.com

产品注册证及名称：
国械注准20193010885（一次性使用黏膜切开刀）

苏械广审（文）第240319-01612号
⚠禁忌内容或注意事项详见说明书
以上仅指本公司产品

广告

尿素呼气实验
检测幽门螺旋杆菌

幽门螺旋杆菌检测产品





幽门螺旋杆菌检测仪

注册号：皖械注准 20202220336



闪烁采样瓶

注册号：皖械注准 20202220044



^{14}C 液体闪烁计数仪

注册号：皖械注准 20172400038



^{13}C 红外光谱仪

注册号：皖械注准 20182400066

请仔细阅读产品说明书或在医务人员的指导下购买和使用

—— 禁忌内容或注意事项详见说明书。

皖械广审（文）第 210807–00716 号

安徽养和医疗器械设备有限公司

地址：安徽省安庆市桐城市经济开发区同祥北路 8 号

电话：0556–6566669

·论著·

精准经内镜逆行胰胆管引流术在肝门部胆管癌术前减黄中的应用

王轶　张翔　贺奇彬　毛谅　仇毓东　王雷　邹晓平
南京大学医学院附属鼓楼医院消化内科 210008
通信作者：邹晓平，Email：13770771661@163.com

【摘要】 目的　探讨基于 IQQA®-Liver 肝脏 CT 影像解读分析系统精准引导下的经内镜逆行胰胆管造影（endoscopic retrograde cholangiopancreatography，ERCP）引流术在肝门部胆管癌术前减黄中的应用。**方法**　收集 2017 年 5 月—2018 年 12 月在南京大学医学院附属鼓楼医院肝胆外科拟行外科手术治疗的 12 例肝门部胆管癌患者的临床资料。患者均接受 ERCP 减黄手术治疗，分析患者接受减黄手术成功率、术后引流量及术后并发症等。**结果**　12 例患者均成功接受 ERCP 减黄手术，患者术后每日中位鼻胆管引流量 675 mL（400～1 500 mL），仅有 1 例患者发生术后胆管炎，另有 1 例患者发生术后轻症胰腺炎。接受减黄手术前患者血清总胆红素为（173.3±62.8）μmol/L，外科手术前血清总胆红素水平降至（35.6±13.9）μmol/L。**结论**　精准 ERCP 引流术能够有效降低肝门部胆管癌患者血清胆红素水平并减少术后胆管炎发生率，为后续外科手术创造有利条件。

【关键词】 肝门胆管肿瘤；　内镜引流术；　鼻胆管；　精准引流
基金项目：国家自然科学基金青年项目（81602089）；江苏省自然科学基金青年项目（BK20150101）；
DOI：10.3760/cma.j.cn321463-20200320-00217

Application of accurate endoscopic retrograde cholangiopancreatography drainage to preoperative jaundice reduction for hilar cholangiocarcinoma

Wang Yi, Zhang Xiang, He Qibin, Mao Liang, Qiu Yudong, Wang Lei, Zou Xiaoping
Department of Gastroenterology, Nanjing Drum Tower Hospital, The Affiliated Hospital of Nanjing University Medical School, Nanjing 210008, China
Corresponding author: Zou Xiaoping, Email: 13770771661@163.com

【Abstract】 Objective　To investigate the application of accurate endoscopic retrograde cholangiopancreatography (ERCP) drainage guided by IQQA®-Liver CT (an image interpretation and analysis system) to preoperative jaundice reduction for hilar cholangiocarcinoma. **Methods**　Data of 12 patients with hilar cholangiocarcinoma who planned to receive surgical treatment in the hepatobiliary surgery department of Nanjing Drum Tower Hospital, the Affiliated Hospital of Nanjing University Medical School from May 2017 to December 2018 were reviewed. All patients were treated with ERCP drainage before surgery. The procedure success rate, postoperative drainage volume and postoperative complications of the patients were analyzed. **Results**　ERCP was successful in all patients, and the median daily volume of endoscopic nasobiliary drainage was 675 mL (400－1 500 mL). Only 1 patient developed postoperative cholangitis, and another patient developed postoperative mild pancreatitis. The mean serum total bilirubin was 173.3±62.8 μmol/L in the patients before ERCP, which decreased to 35.6±13.9 μmol/L before surgery. **Conclusion**　Accurate ERCP drainage can effectively reduce the serum bilirubin level in patients with hilar cholangiocarcinoma and reduce the incidence of cholangitis after the procedure, creating favorable conditions for subsequent surgical operations.

【Key words】 Klatskin tumor;　Endoscopic drainage;　Nosal bile duct;　Accurate drainage
Fund program: Youth Program of National Natural Science Foundation of China (81602089); Youth

Program of National Natural Science Foundation of Jiangsu Province (BK20150101)
DOI:10.3760/cma.j.cn321463-20200320-00217

肝门部胆管癌是常见的胆道恶性肿瘤之一,大部分患者在确诊时即处于疾病的中晚期而失去手术机会,即便对于手术达到 R0 切除的患者,其五年生存率为 20%~50%[1]。由于绝大多数患者在确诊时均出现了高胆红素血症,因此如何安全有效地解除胆道梗阻减轻患者的高胆红素血症对患者能否安全接受外科手术具有至关重要的作用。传统的减黄手术包括经内镜逆行胰胆管造影术(endoscopic retrograde cholangiopancreatography, ERCP)和经皮肝穿刺胆道引流术(percutaneous transhepatic cholangial drainage, PTCD)[2]。由于 ERCP 术后胆管炎发病率较高,而 PTCD 则有可能误伤门脉甚至造成窦道及腹腔种植转移的风险[3],因此对于如何选择术前减黄方式目前仍然存在一定的争议[4]。

我院胆道多学科团队在治疗肝门部胆管癌的过程当中创新性地引入了 IQQA® -Liver(intelligent/interactive qualitative and quantitative analysis, 美国 EDDA 公司)肝脏 CT 影像解读分析系统对肝门部胆管癌患者进行术前精准评估,并根据肿瘤位置及胆道解剖分型指导 ERCP 术中精准引流,因而避免了引流手术所致的继发胆道感染。与传统的引流方法相比,精准 ERCP 引流患者的术后胆道感染发生率显著低于以往文献报道[2]。现回顾分析我中心近 2 年来采用精准 ERCP 引流方法治疗的肝门部胆管癌患者的临床疗效及手术相关并发症的发生率。

资料与方法

一、基本资料

纳入 2017 年 5 月—2018 年 12 月于南京大学医学院附属鼓楼医院治疗的肝门部胆管癌患者 12 例,其中男 7 例,女 5 例。临床主要表现为上腹部不适、黄疸、腹胀等症状。患者均接受增强 CT 及磁共振胰胆管成像术(magnetic resonance cholangiopancreatography, MRCP)证实为肝门部胆道梗阻,并排除有可能引起梗阻性黄疸的临床常见相关疾病,如胆总管结石、胆道良性狭窄、远端胆管癌、胰头癌、壶腹部癌等。本回顾性研究经医院伦理委员会批准同意(2020-102-01)。

二、引流方案

患者于外科手术之前行 ERCP 精准引流,需保证引流区域健存肝脏体积大于 40%标准肝脏体积,当引流区域肝脏体积较小而无法满足上述要求时则引流多支肝叶。

三、治疗方法及步骤

1.主要器械:日本 Olympus TJF-260 十二指肠镜,Olympus KD-V411M-0320 拉式切开刀,日本 Terumo 超滑 J 型导丝 Radifocus® GuidewireM,美国 Boston Scientific Corporation 导丝 JAGWIRE/035/STRAIGHT,美国 COOK ENBD-7-NAG-C 直头鼻胆引流管,德国 ERBE VIO 200D 高频电刀,二氧化碳气泵,IQQA® -Liver 肝脏 CT 影像解读分析系统。

2.手术步骤:(1)ERCP 术前规划:解剖学上根据肝内 Glisson 系统的分布将肝脏分为 8 段 3 叶(图 1),其中 2、3、4 段肝脏组成左肝叶,其胆管汇流成为左肝管;5 和 8 段肝脏组成右前叶,6 和 7 段肝脏组成右后叶,右前叶与右后叶肝管汇合后形成右肝管并与左肝管汇合构成肝总管(部分患者右后叶肝管变异较大,可于不同部位汇入左肝管或者肝总管)。(2)术前准备:患者在接受引流手术前均接受上腹部 CT 平扫+增强(层厚 1.5 mm);利用 IQQA® -Liver 肝脏 CT 影像解读分析系统对增强 CT 进行胆道三维重建,结合重建结果确定引流区域,并计算引流区域肝脏体积。(3)ERCP 操作过程:拉式切开刀配合 J 型亲水导丝常规十二指肠乳头插管,插管成功后于肝门部行空气造影,根据空气造影指示肝内胆管走行,J 型导丝超选入目标胆管内,拉式切开刀越过狭窄部位后注入造影剂明确胆管走行,交换斑马导丝后置入直头鼻胆管,如术前评估需要多叶引流根据术前规划再同时置入塑料支架 1 枚(图 2)。

3.围手术期管理:ERCP 术后常规检测 3 h、12 h、24 h 血清淀粉酶,24 h 血常规,测血压脉搏每小时 6 次,术后放置鼻空肠营养管常规胆汁回输,每

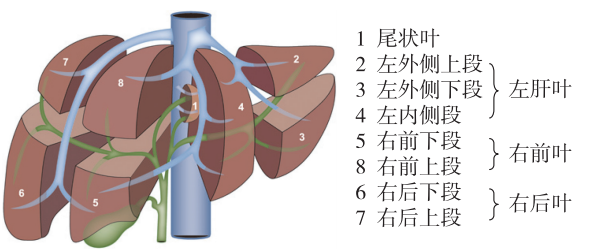

图 1　肝脏 8 分段解剖示意图

隔 3 d 检测 1 次肝功能，监测血清总胆红素水平变化。如术后出现腹痛且血清淀粉酶大于 300 U/L，则按照胰腺炎处理，如术后出现体温升高大于 38.5 ℃持续时间大于 24 h 则定义为术后胆管炎，给予抗生素抗感染治疗。

4，统计学方法：使用 SPSS 17.0 进行数据分析。呈正态分布的计量资料以 *Mean*±*SD* 表示，偏态分布的计量资料以中位数（范围）表示，组间数据比较采取配对样本的 Wilcoxon 符号秩检验，$P<0.05$ 为差异有统计学意义。

结　果

1.患者一般资料：共有 12 例患者纳入本研究，其中男 10 例、女 2 例，有 2 例患者在接受 ERCP 减黄手术后放弃外科手术治疗。患者中位年龄 58 岁（44~74 岁）；入院时血清总胆红素（173.3±62.8）μmol/L；术前根据影像学评估 Bismuth 分型，其中 B1 和 B2 型各 1 例，B3 型 6 例，B4 型 4 例；入院时 Child-Pugh 分型 A 级 2 例，B 级 10 例（表 1）。

表 1　12 例肝门部胆管癌患者资料

编号	性别	年龄（岁）	Bismuth 分型	引流前总胆红素水平（μmol/L）	Child-Pugh 评分
1	男	62	B4L	301	8B
2	女	54	B4L	126	8B
3	男	62	B3R	168	8B
4	男	54	B3R	133	5A
5	男	74	B1	275	8B
6	男	68	B2	167	7B
7	男	53	B4L	125	6A
8	男	54	B4R	135	7B
9	男	49	B3R	144	7B
10	男	60	B3R	102	7B
11	男	44	B3R	229	7B
12	女	61	B3L	175	7B

注：Bismuth 分型中，肿瘤累及左肝管为 BL，累及右肝管为 BR；Child-Pugh 评分 A 级为 5~6 分，B 级为 7~9 分，C 级为 10~15 分

2.手术情况及术后并发症：12 例患者均成功接受 ERCP 手术治疗，其有 1 例患者因引流单叶肝脏体积较小而同时引流右前及右后叶肝管。11 例患者术中放置 1 根鼻胆引流管，仅有 1 例患者同时放置鼻胆管及肝内塑料支架各 1 枚；鼻胆管每日中位引流量为 675 mL（400~1 500 mL）；有 10 例患者成功接受外科手术治疗，另外有 2 例患者放弃手术，至外科手术前，血清总胆红素水平下降为（35.6±13.9）μmol/L，较引流前显著降低（$P<0.001$）。12 例患者中仅有 1 例患者发生术后轻微胆管炎，在给予积极抗感染治疗后体温在 48 h 内恢复至正常；有 2 例患者发生术后轻症胰腺炎，未影响患者接受外科手术治疗。经

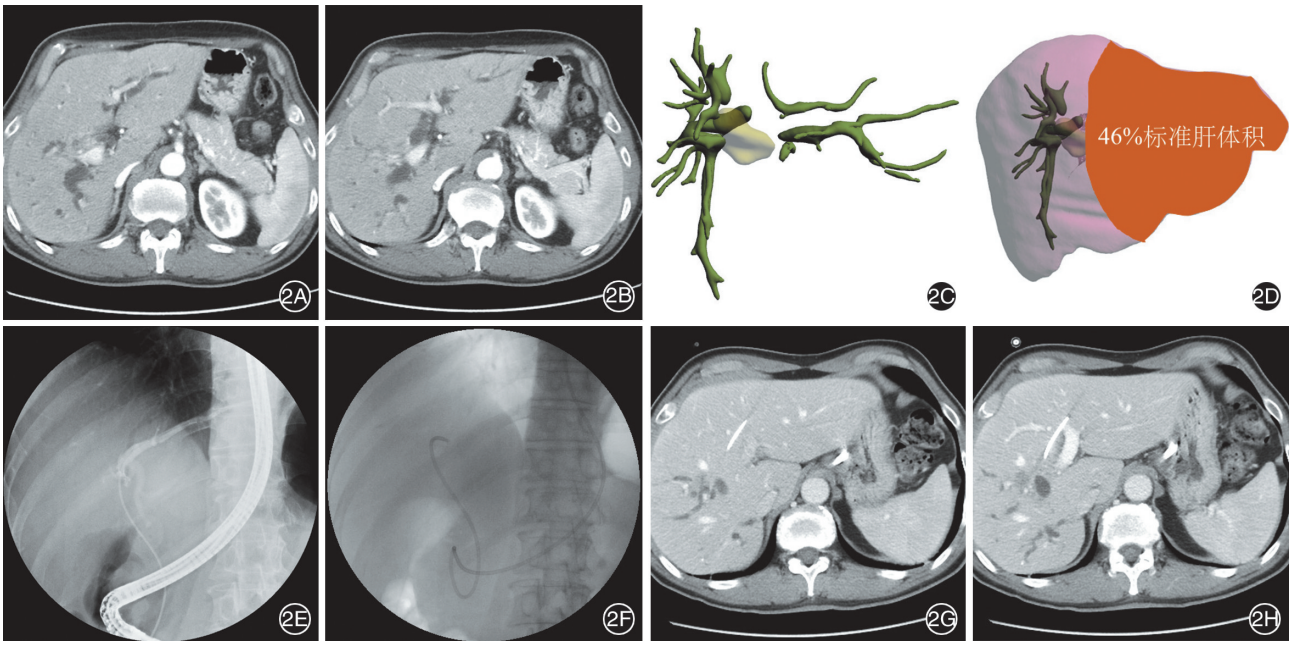

图 2　精准经内镜逆行胰胆管造影术（ERCP）引流术前规划及术后评估　2A：术前增强 CT 对肝内胆管进行评估；2B：增强 CT 显示肝内胆管扩张；2C：IQQA® -Liver 系统重建肿瘤与胆道间的三维空间关系；2D：根据三维重建图决定引流区域并计算引流区域肝脏体积；2E：ERCP 术中超选入左肝管后造影显示左肝扩张的肝内胆管；2F：ERCP 术中于左肝管放置鼻胆引流管 1 根；2G：术后再次行增强 CT 评估引流效果；2H：增强 CT 显示左肝经鼻胆管充分引流后胆管扩张完全消失

IQQA® -Liver肝脏 CT 影像分析系统评估 ERCP 引流区域肝脏体积为(49.6±0.07)%;10 例接受外科手术切除的患者均获得了 R0 切除,术后标本病理提示 T1 期患者 1 例,T2 期 3 例,T3 期 3 例,T4 期 3 例(表 2)。

讨　论

肝门部胆管癌是内外科的常见疾病,好发于中老年男性,临床上以无痛性进行性黄疸为主要表现,部分患者还可以出现上腹胀痛、发热、皮肤瘙痒等症状[5]。由于病变位置特殊常规检查难以早期发现,患者在出现黄疸症状以后往往已经进展至疾病的中晚期。针对肝门部胆管癌的上述特点,临床上以减黄治疗为主,通过 ERCP 或者 PTCD 途径建立引流通道以减轻黄疸症状从而改善患者肝功能[6-8]。待患者肝功能好转后再考虑进一步的外科手术治疗或者放化疗[9]。因此在肝门部胆管癌的整个治疗过程当中,减黄手术起到了承上启下的关键作用。由于目前临床常用的减黄途径有经肝(ERCP 途径)和经皮(PTCD 途径)方法各有优缺点,因此如何选择引流途径特别是外科手术前的引流方法还存在诸多争议[10-11]。

在内镜下经肝引流更加符合人体的生理特点,同时能够综合使用多种手段对梗阻部位进行腔内超声(intraductal ultrasonography, IDUS)检查或者活检以明确占位性质[12],并判断肿瘤侵犯胆道的范围为后续治疗提供依据。但是由于传统的 ERCP 引流过程中常常需要大量使用造影剂并且放置塑料支架,导致了十二指肠液的反流,因此术后胆管炎的发生率居高不下。既往文献报道 ERCP 术后胆管炎的发病率在 40%左右[13],并且疾病分期越晚术后胆管炎的发生率越高。因此为避免胆管炎对手术的不利影响,外科医师在手术前通常不建议行 ERCP 途径减黄。相对于 ERCP 术后胆管炎发病率较高,经 PTCD 途径引流的患者其术后胆管炎发病率则相对较低[14]。但是由于 PTCD 途径引流需要经皮穿刺胆管,术中有可能造成门静脉甚至是肝动脉的损伤,出血是经皮穿刺引流最主要的并发症之一[15]。另外由于穿刺部位会有少量胆汁渗漏,肿瘤细胞有可能经窦道转移甚至导致腹腔播散从而影响外科手术患者远期预后[16-17]。因此如何取长补短充分发挥 ERCP 的固有优势是广大消化内镜医师所面临的重大挑战。

IQQA® -Liver 肝脏 CT 影像分析系统是精准肝胆外科手术前常用的评估分析软件,该软件能够通过 CT 影像资料重建胆道、血管及肿瘤的三维空间位置,并通过计算健存区域肝脏体积大小从而规划外科手术路径。我中心将该软件引入了 ERCP 引流前的评估过程,通过软件重建肿瘤与胆管的三维空间结构,寻找最合适的引流区域并计算引流区域肝脏体积大小,使得引流区域的肝脏体积大于 40%标准肝体积,如 1 叶肝脏体积较小无法满足要求,则引流 2 叶肝脏从而达到充分引流的目的。在本研究当中我们系统性回顾了 12 例使用该方法的肝门部胆管癌患者,结果表明患者术后的胆管炎发生率显著低于文献报道,并且患者均得到充分引流,中位引流量为 675 mL/d(400～1 500 mL/d)。与传统 ERCP 引流方法不同,精准引流在术前评估过程中

表 2　12 例肝门部胆管癌临床结果及并发症情况

编号	外科手术前总胆红素(μmol/L)	引流区肝脏体积比(%)	ENBD 引流量(mL)	引流区域	胰腺炎	胆管炎	术后 TNM 分期
1	43.0	64.9	1 500	右前叶+右后叶	无	有	T3, N1, M0 (R0)
2	30.0	45.1	500	右后叶	无	无	T4, N1, M0(R0)
3	50.0	41.0	1 100	左肝叶	无	无	T3, N1, M0(R0)
4	8.8	41.2	900	左肝叶	无	无	T2a, N1, M0(R0)
5	30.0	51.0	1 200	左肝叶+右前叶	无	无	T1, N0, M0(R0)
6	57.7	55.6	400	右前叶+右后叶	无	无	T2b, N2, M0(R0)
7	36.0	50.3	900	右前叶	轻症	无	T4, N0, M0(R0)
8	35.0	48.2	400	左肝叶	无	无	T4, N2, M0 (R0)
9	23.0	60.0	500	右前叶+右后叶	无	无	T3, N1, M0(R0)
10	43.0	45.3	600	左肝叶	轻症	无	T2, N0, M0(R0)
11	放弃手术	46.0	500	左肝叶+右前叶	无	无	—
12	放弃手术	48.0	750	右前叶	无	无	—

注:ENBD 指经内镜鼻胆管引流术;TNM 指肿瘤分期,R0 指根治性切除,无切缘组织残留

即明确了引流肝叶,可以最大限度减少造影剂的使用,从而避免了盲目造影将细菌带入胆管的可能。同时配合该软件的计算功能在术前预测引流区域肝脏体积大小,进而保证了手术能够达到充分引流的目的。通过上述改良,在保证引流效果的同时最大限度地减少了 ERCP 术后相关胆管炎的发生率,为后续外科手术治疗创造了有利条件。对于暂不具备应用 IQQA ® -Liver 软件的单位通过我中心在前期手术过程中摸索出的经验表明,可以在术中优先引流右前叶和右后叶肝脏。由于该两叶肝脏体积占比较大,因此引流效果较好,如肿瘤以侵犯右肝为主导致右肝管完全闭塞,则可以考虑以引流左肝为主,必要时配合支架多支引流。

综上所述,应用 ERCP 手术治疗肝门部胆管癌的历史已经超过 30 年,内镜下符合生理途径的引流方法显著改善了患者的生活质量并延长了生存期。针对肝门部胆管癌所致的高位胆道梗阻,精准 ERCP 引流在保证引流效果的同时,显著降低了患者术后胆管炎等并发症的发生率,为改善患者的远期预后做出了积极而有意义的尝试。

利益冲突　所有作者声明不存在利益冲突

参 考 文 献

[1] Birgin E, Rasbach E, Reissfelder C, et al. A systematic review and meta-analysis of caudate lobectomy for treatment of hilar cholangiocarcinoma[J]. Eur J Surg Oncol, 2020, 46(5): 747-753. DOI: 10.1016/j.ejso.2020.01.023.

[2] Hameed A, Pang T, Chiou J, et al. Percutaneous vs. endoscopic pre-operative biliary drainage in hilar cholangiocarcinoma-a systematic review and meta-analysis[J]. HPB (Oxford), 2016, 18(5): 400-410. DOI: 10.1016/j.hpb.2016.03.002.

[3] Nagino M, Ebata T, Yokoyama Y, et al. Evolution of surgical treatment for perihilar cholangiocarcinoma: a single-center 34-year review of 574 consecutive resections[J]. Ann Surg, 2013, 258(1): 129-140. DOI: 10.1097/SLA.0b013e3182708b57.

[4] Wiggers JK, Groot Koerkamp B, Coelen RJ, et al. Preoperative biliary drainage in perihilar cholangiocarcinoma: identifying patients who require percutaneous drainage after failed endoscopic drainage[J]. Endoscopy, 2015, 47(12): 1124-1131. DOI: 10.1055/s-0034-1392559.

[5] Moazzami B, Majidzadeh-A K, Dooghaie-Moghadam A, et al. Cholangiocarcinoma: State of the Art[J]. J Gastrointest Cancer, 2020, 51(3): 774-781. DOI: 10.1007/s12029-020-00390-3.

[6] Cassani LS, Chouhan J, Chan C, et al. Biliary decompression in perihilar cholangiocarcinoma improves survival: a single-center retrospective analysis[J]. Dig Dis Sci, 2019, 64(2): 561-569. DOI: 10.1007/s10620-018-5277-z.

[7] Al Mahjoub A, Menahem B, Fohlen A, et al. Preoperative biliary drainage in patients with resectable perihilar cholangiocarcinoma: is percutaneous transhepatic biliary drainage safer and more effective than endoscopic biliary drainage? a Meta-analysis[J]. J Vasc Interv Radiol, 2017, 28(4): 576-582. DOI: 10.1016/j.jvir.2016.12.1218.

[8] Wiggers JK, Groot Koerkamp B, Coelen RJ, et al. Percutaneous preoperative biliary drainage for resectable perihilar cholangiocarcinoma: no association with survival and no increase in seeding metastases[J]. Ann Surg Oncol, 2015, 22 Suppl 3: S1156-1163. DOI: 10.1245/s10434-015-4676-z.

[9] Poruk KE, Pawlik TM, Weiss MJ. Perioperative Management of Hilar Cholangiocarcinoma[J]. J Gastrointest Surg, 2015, 19(10): 1889-1899. DOI: 10.1007/s11605-015-2854-8.

[10] Kim KM, Park JW, Lee JK, et al. A comparison of preoperative biliary drainage methods for perihilar cholangiocarcinoma: endoscopic versus percutaneous transhepatic biliary drainage[J]. Gut Liver, 2015, 9(6): 791-799. DOI: 10.5009/gnl14243.

[11] Kawashima H, Itoh A, Ohno E, et al. Preoperative endoscopic nasobiliary drainage in 164 consecutive patients with suspected perihilar cholangiocarcinoma: a retrospective study of efficacy and risk factors related to complications[J]. Ann Surg, 2013, 257(1): 121-127. DOI: 10.1097/SLA.0b013e318262b2e9.

[12] Singh A, Siddiqui UD. The role of endoscopy in the diagnosis and management of cholangiocarcinoma[J]. J Clin Gastroenterol, 2015, 49(9): 725-737. DOI: 10.1097/MCG.0000000000000390.

[13] Ipek S, Alper E, Cekic C, et al. Evaluation of the effectiveness of endoscopic retrograde cholangiopancreatography in patients with perihilar cholangiocarcinoma and its effect on development of cholangitis[J]. Gastroenterol Res Pract, 2014, 2014: 508286. DOI: 10.1155/2014/508286.

[14] Nimura Y. Preoperative biliary drainage before resection for cholangiocarcinoma (Pro)[J]. HPB (Oxford), 2008, 10(2): 130-133. DOI: 10.1080/13651820801992666.

[15] Quencer KB, Tadros AS, Marashi KB, et al. Bleeding after percutaneous transhepatic biliary drainage: incidence, causes and treatments[J]. J Clin Med, 2018, 7(5): 94. DOI: 10.3390/jcm7050094.

[16] Hwang S, Jung SW, Namgoong JM, et al. Solitary percutaneous transhepaticbiliary drainage tract metastasis after curative resection of perihilar cholangiocarcinoma: report of a case[J]. Korean J Hepatobiliary Pancreat Surg, 2011, 15(3): 179-183. DOI: 10.14701/kjhbps.2011.15.3.179.

[17] Takahashi Y, Nagino M, Nishio H, et al. Percutaneous transhepatic biliary drainage catheter tract recurrence in cholangiocarcinoma[J]. Br J Surg, 2010, 97(12): 1860-1866. DOI: 10.1002/bjs.7228.

(收稿日期:2020-03-20)

(本文编辑:钱程)

南微医学

广告



南微医学动物实验中心正式启用啦！

- 供医院开展ESD/EMR、ERCP、EUS、EVL等内镜手把手带教，及动物实验
- 手术间——报告厅实时交互转播、全球直播系统











赶紧联系我吧！

400 025 3000 全国服务电话

www.micro-tech.com.cn

南微医学科技股份有限公司
南京高新开发区高科三路10号
025 5874 4269
info@micro-tech.com.cn

官方二维码

OLYMPUS

广告

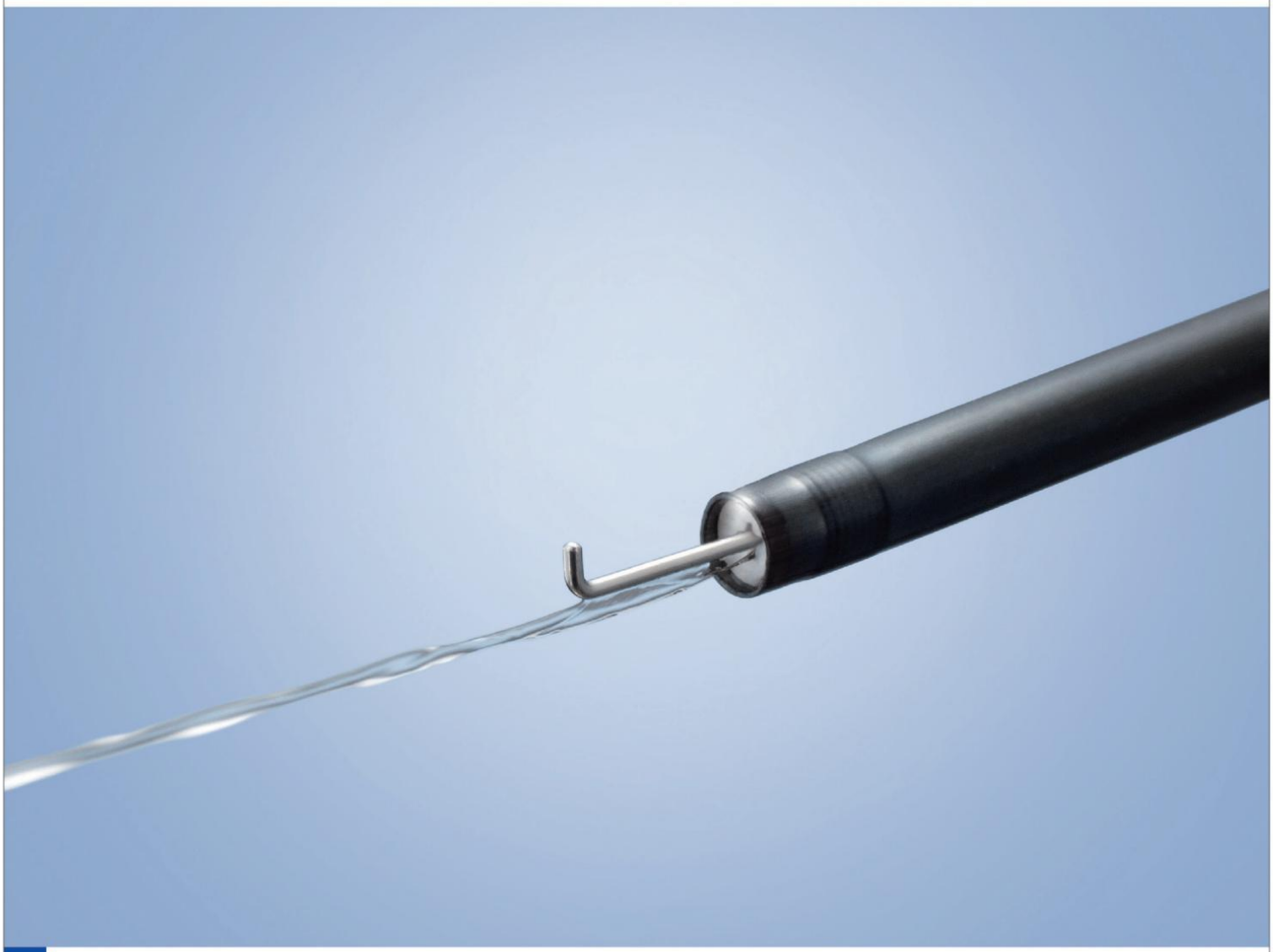

新增术中注液功能，减少耗材交换

- 注液功能，可以实现切开后的注液。减少耗材交换。
- 锁定功能，将手柄滑块推到最大，刀头完全伸出，可将钩的方向锁定。
- 先端的L型设计，即使是位于垂直部位的组织，也能对黏膜实施精准的提起和剥离操作。

一次性使用高频黏膜切开刀

KD-625LR/QR/UR

奥林巴斯(北京)销售服务有限公司

北京总部：北京市朝阳区新源南路1-3号平安国际金融中心A座8层
代表电话：010-58199000

本资料仅供医学专业人士阅读。
禁忌内容或注意事项详见说明书。
所有类比均基于本公司产品，特此说明。
规格、设计及附件如有变更，请以产品注册信息为准。

一次性使用高频黏膜切开刀 国械注进20213010035
沪械广审(文)第260202-15525号
AD0068SV V01-2106

ISSN 1007-5232　CN 32-1463/R　邮发代号：28-105　国内定价：25.00 元