·论著·

# 经口内镜下幽门肌切开术治疗先天性肥厚性幽门狭窄的临床初步研究(含视频)

张含花[1]　方莹[1]　任晓侠[1]　杨洪彬[1]　韩亚楠[1]　葛库库[1]　王峰[1]　周平红[2]
[1]西安市儿童医院消化内科 710003;[2]复旦大学附属中山医院内镜中心,上海 200032
通信作者:方莹,Email: 970910576@qq.com

**【摘要】 目的**　初步评估经口内镜下幽门肌切开术(gastric peroral endoscopic pyloromyotomy, G-POEM)治疗先天性肥厚性幽门狭窄(congenital hypertrophic pyloric stenosis, CHPS)的疗效和安全性。**方法**　回顾西安市儿童医院 2019 年 1—9 月期间接受 G-POEM 治疗的 6 例 CHPS 患儿的临床资料,总结手术情况、围手术期管理以及手术相关并发症发生情况等。**结果**　6 例 CHPS 患儿平均日龄 54.5 d(27~130 d),均顺利完成 G-POEM,平均手术时间 49.5 min(34~150 min),术后均未出现发热、消化道出血及腹腔脓肿,平均住院时间 12.5 d(10~22 d)。6 例术后平均随访 4.2 个月(3.3~8.6 个月)。术后 1 个月幽门平均直径 1.1 cm(0.9~1.5 cm),较术前的 0.3 cm(0.1~0.5 cm)明显扩张。术后 1 个月体重平均增加 0.9 kg(0.4~1.6 kg),术后 3 个月体重平均增加 3.2 kg(2.6~3.5 kg),术后 3 个月随访时患儿体重接近同龄儿的标准体重。**结论**　初步证实 G-POEM 治疗婴幼儿 CHPS 安全、有效,可成为 CHPS 治疗方式的一种新选择。

**【关键词】** 幽门狭窄,肥厚性;　先天性畸形;　经口内镜下幽门肌切开术
**基金项目**:西安市科学技术局科技行动计划(20YXYJ0002)
DOI:10.3760/cma.j.cn321463-20200228-00139

扫码查看视频

**Preliminary clinical study of gastric-peroral endoscopic pyloromyotomy for pediatric patients with congenital hypertrophic pyloric stenosis (with video)**

*Zhang Hanhua*[1], *Fang Ying*[1], *Ren Xiaoxia*[1], *Yang Hongbin*[1], *Han Yanan*[1], *Ge Kuku*[1], *Wang Feng*[1], *Zhou Pinghong*[2]
[1]*Department of Gastroenterology, Xi'an Children's Hospital, Xi'an 710003, China*; [2]*Endoscopy Center and Endoscopy Research Institute, Zhongshan Hospital, Fudan University, Shanghai 200032, China*
*Corresponding author: Fang Ying, Email: 970910576@qq.com*

**【Abstract】 Objective**　To evaluate the efficacy and safety of gastric-peroral endoscopic pyloromyotomy (G-POEM) for congenital hypertrophic pyloric stenosis (CHPS). **Methods**　Clinical data of 6 CHPS children who received G-POEM treatment in Xi'an Children's Hospital from January 2019 to September 2019 were collected. Their operative data, perioperative management and procedure-related complications were summarized. **Results**　The 6 children had mean daily age of 54.5 d (27-130 d). All of them successfully completed G-POEM, with mean operation time of 49.5 min (34-150 min). No postoperative fever, gastrointestinal bleeding or abdominal abscess occurred. The mean hospitalization time was 12.5 d (10-22 d). The mean follow-up time was 4.2 months (3.3-8.6 months). After one-month postoperative follow-up, the pylorus showed obvious dilation to 1.1 cm (0.9-1.5 cm) compared with that before treatment of 0.3 cm (0.1-0.5 cm). After one-month and three-month postoperative follow-up, the mean body weight of the children increased by 0.9 kg (0.4-1.6 kg) and 3.2 kg (2.6-3.5 kg), respectively. After three months of postoperative follow-up, all children reached the standard body weight. **Conclusion**　G-POEM for infant CHPS is safe and effective, which could be a new option.

**【Key words】** Pyloric stenosis, hypertrophic;　Congenital abnormalities;　Gastric peroral endoscopic pyloromyotomy
**Fund program**: Science and Technology Action Plan of Xi'an Science and Technology Bureau (20YXYJ0002)

DOI:10.3760/cma.j.cn321463-20200228-00139

先天性肥厚性幽门狭窄(congenital hypertrophic pyloric stenosis, CHPS)位居新生儿和婴幼儿期消化道畸形的第 3 位。CHPS 是由于幽门环肌肥厚、增生,引起幽门管腔狭窄而引起的机械性幽门梗阻。主要临床表现为喂奶后进行性喷射状呕吐,查体可触及腹部橄榄球样包块,通过上腹部彩超和上消化道造影确诊。如果得不到及时正确的治疗,患儿将发生严重的营养不良,导致器官衰竭甚至死亡[1]。CHPS 传统治疗方式多采用外科开腹和腹腔镜下幽门环形肌切开术,但 CHPS 患儿多为新生儿或婴儿,长期呕吐导致生长发育缓慢或停滞,多合并营养不良,手术耐受性差。因此,为避免外科手术的创伤大、并发症多、手术时间长等缺点,众多的学者一直在寻求微创治疗方法。越来越多的学者认为幽门管局部神经节细胞发育不良及缺失是引起幽门机械性梗阻的主要原因[2],这与贲门失弛缓症的病理基础相似[3]。目前经口内镜下肌切开术已成为治疗贲门失弛缓症的首选方式,并且形成了成熟的规范化操作共识[4-6]。随着消化内镜治疗技术的发展,某些优秀的学者已经率先将同原理隧道技术——经口内镜下幽门肌切开术(gastric peroral endoscopic pyloromyotomy, G-POEM)应用于 CHPS[7]。本研究对 6 例 CHPS 患儿进行了回顾性观察,旨在初步评估 G-POEM的疗效和安全性。

## 资料与方法

一、临床资料

本研究通过西安市儿童医院医学伦理委员会审批(20200409-1F),并与患儿家长签订知情同意书,以 2019 年 1 月—2019 年 9 月西安市儿童医院消化科收治的 6 例接受 G-POEM 治疗的 CHPS 患儿为研究对象,已排除合并先天性遗传代谢性疾病的患儿以及合并严重重要脏器功能障碍不能耐受手术者。CHPS 的诊断符合《儿科学》中相关的诊断标准:(1)典型症状及体征为无胆汁的喷射状呕吐、胃蠕动波和右上腹肿块;(2)腹部超声检查:幽门肌层厚度 ≥ 4 mm, 幽门管长度 ≥ 17 mm, 幽门管直径≥13 mm(图 1);(3)X 线钡餐检查:可见胃扩张,钡剂通过幽门排出时间延长,幽门胃窦呈鸟嘴样改变,管腔狭小如线状,十二指肠球部压迹呈“蕈征”“双肩征”等(图 2)。

二、治疗方法

1.术前准备:术前常规禁饮禁食,完善血常规、凝血系列、肝肾功能、乙肝系列及输血前检查、心电图、幽门彩超、上消化道造影等术前检查,纠正水、电解质及酸碱平衡紊乱,肠外营养加强营养支持,纠正贫血、保肝、祛黄等治疗。

2.使用器械:日本 Olympus CV-290 主机,光源 CLV-290SL, OFP-2 水泵, UCR $CO_2$ 气泵, H290、XP290N 胃镜(环氧乙烷低温灭菌处理);德国 ERBE 电工作站 VIO,海博刀 T、I;日本富士公司锥形透明帽;南京微创和谐夹;胃肠营养管等。

3.G-POEM 手术步骤[7-8]:所有的操作过程在西安市儿童医院消化内镜中心完成,患儿均予气管插管全麻下 G-POEM。(1)胃镜检查及黏膜清洗:H290 胃镜(外径 8.9 mm,治疗管道 2.8 mm)带锥形

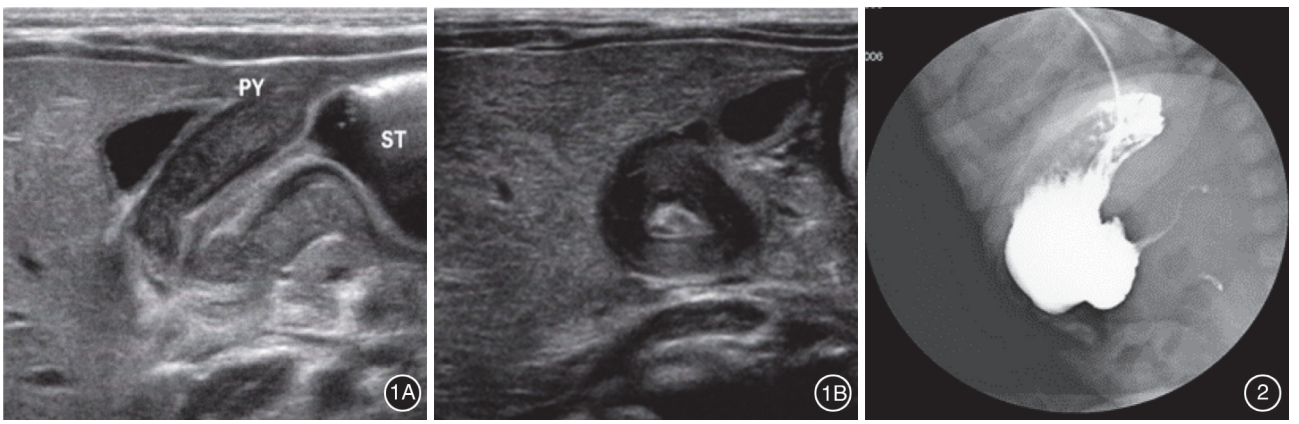


**图 1**　先天性肥厚性幽门狭窄的腹部超声所见　1A:幽门肌层厚度≥4 mm,幽门管长度≥17 mm;1B:幽门管直径≥13 mm　　**图 2**　先天性肥厚性幽门狭窄上消化道造影见幽门管腔细长(鸟嘴征),造影剂通过受阻胃排空延迟

透明帽顺利进镜至胃腔，生理盐水反复冲洗胃腔内奶渍后观察，可见幽门黏膜聚集、管腔狭窄，内镜无法通过（图 3A）。（2）黏膜切开：距离幽门 4 cm 胃大弯侧 7 点钟方向行黏膜下注射生理盐水（含 0.4%靛胭脂），用海博刀 I 横行切开黏膜 3 cm（图 3B），暴露黏膜下层。（3）建立隧道：用透明帽将黏膜推开，使用海博刀 I 在黏膜下层与肌层之间分离（图 3C），顺利建立隧道至幽门口。（4）环行肌全层切开：用海博刀纵行将肥厚的幽门环行肌全层切开（图 3D）。出现气腹，在剑突下使用无菌穿刺针放气，腹胀缓解，将隧道和胃内液体吸净。创面少许渗血，冲洗并使用热活检钳电凝创面出血点和小血管，退镜至隧道口。（5）封闭黏膜：使用 5~6 枚钛夹缝合黏膜切口（图 3E），无菌穿刺针放气处气泡变少直至确保消失，拔除穿刺针并无菌纱布覆盖。（6）置入胃肠营养管：退镜观察，幽门口较前明显扩张（图 3F），换用 XP290N 胃镜，直视下经一侧鼻孔置入 8Fr 胃肠营养管，末端置入幽门口后 10~15 cm。经另一侧鼻孔置入胃管，外接胃肠减压器。

4.围手术期管理：术前置入胃管连接胃肠减压器，清洁黏膜，术前半小时开始预防性应用抗生素直至术后 48 h。术后给予酚磺乙胺、血凝酶止血治疗 3 d；术后行腹部立位片检查明确无膈下游离气体且胃肠营养管位置在幽门，6 h 后开始经胃肠营养管泵水、泵奶；严密观察胃肠减压管引流液的量及颜色；3 d 后经口用泛影葡胺行上消化道造影，造影剂可顺利通过幽门且无腹腔外漏造影剂可经口喂养。

## 结　果

本组男婴 5 例、女婴 1 例，平均日龄 54.5 d（27~130 d），术前平均体重 4.25 kg（3.4~4.5 kg），术前幽门直径平均 0.3 cm（0.1~0.5 cm）。6 例均顺利完成 G-POEM，平均手术时间 49.5 min（34~150 min），平均住院时间 12.5 d（10~22 d）。6 例术中均予保暖措施及空肠营养管置入，均有不同程度穿孔，仅 1 例（日龄 84 d）术前中度贫血（血红蛋白 88 g/L），术中给予输血治疗。6 例术后平均随访 4.2 个月（3.3~8.6 个月），均未出现发热、消化道出血及腹腔脓肿等现象，均于术后 6 h 开始经胃肠营

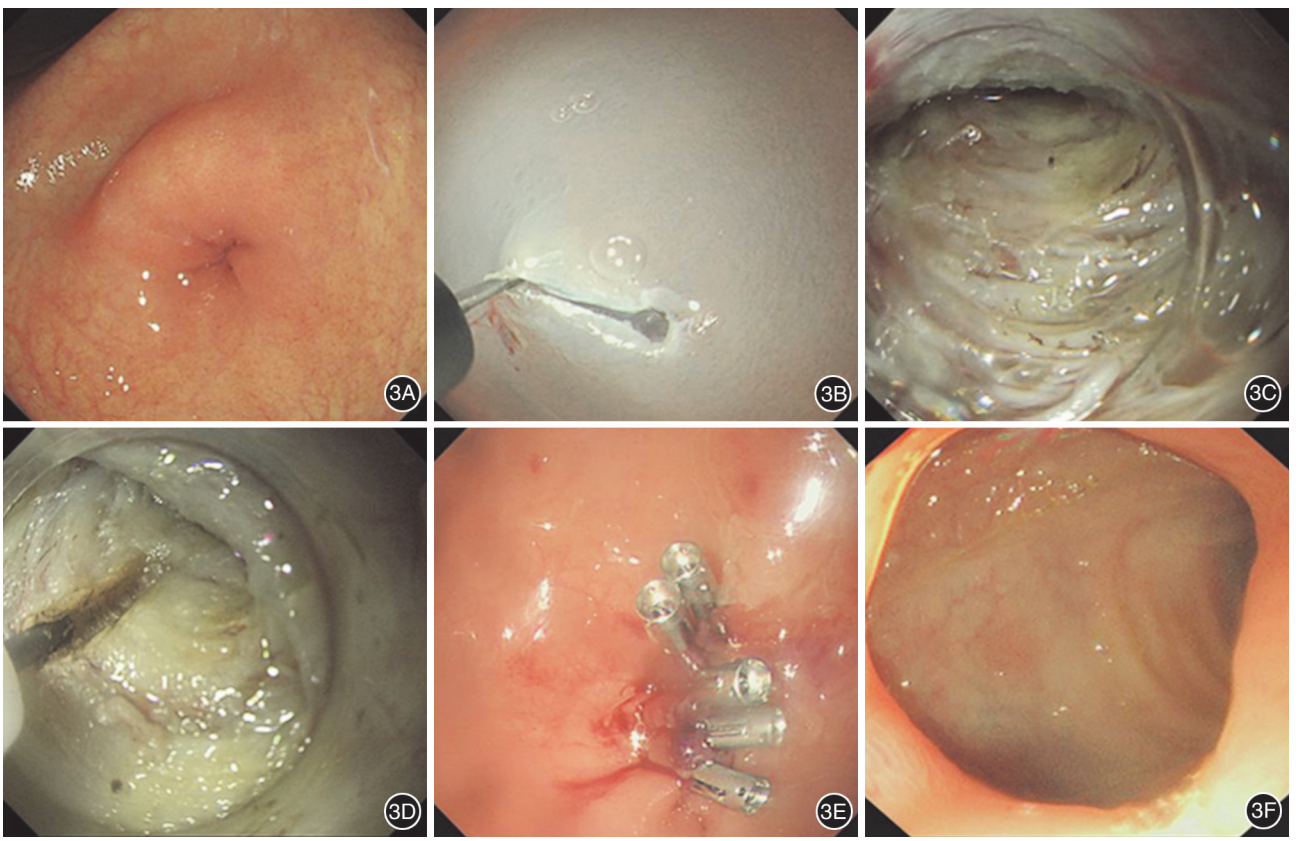


**图 3**　先天性肥厚性幽门狭窄的经口内镜下幽门肌切开术治疗　3A：胃镜下见幽门紧闭，内镜无法通过；3B：黏膜切开；3C：建立隧道；3D：幽门环行肌全层切开；3E：封闭黏膜切口；3F：退镜观察，见幽门开放

养管泵奶，术后 1 个月复查胃镜及消化道造影显示幽门直径平均 1.1 cm（0.9～1.5 cm），较术前明显扩张，术后 1 个月体重平均增加 0.9 kg（0.4～1.6 kg），术后 3 个月体重平均增加 3.2 kg（2.6～3.5 kg），术后 3 个月随访时患儿体重即可接近同龄儿的标准体重。详细结果见表 1。

**表 1**　6 例先天性肥厚性幽门狭窄患儿行经口内镜下幽门肌切开术的临床资料

| 项目 | 例 1 | 例 2 | 例 3 | 例 4 | 例 5 | 例 6 |
|---|---|---|---|---|---|---|
| 性别 | 男 | 男 | 女 | 男 | 男 | 男 |
| 日龄（d） | 84 | 69 | 40 | 27 | 130 | 33 |
| 手术时间（min） | 150 | 49 | 50 | 58 | 47 | 34 |
| 住院时间（d） | 12 | 10 | 12 | 22 | 17 | 13 |
| 幽门直径（cm） | | | | | | |
| 　术前 | 0.2 | 0.3 | 0.3 | 0.1 | 0.5 | 0.4 |
| 　术后 | 1.0 | 1.1 | 1.1 | 1.0 | 1.5 | 0.9 |
| 体重（kg） | | | | | | |
| 　术前 | 4.5 | 4.5 | 3.4 | 3.9 | 4.5 | 4.0 |
| 　术后 1 个月 | 5.5 | 5.0 | 5.0 | 5.0 | 5.5 | 4.4 |
| 　术后 3 个月 | 8.0 | 7.5 | 6.0 | 7.0 | 8.0 | 7.5 |
| 术中 | | | | | | |
| 　有无穿孔 | 有 | 有 | 有 | 有 | 有 | 有 |
| 　有无输血 | 有 | 无 | 无 | 无 | 无 | 无 |
| 　有无保暖措施 | 有 | 有 | 有 | 有 | 有 | 有 |
| 　有无置入胃肠营养管 | 有 | 有 | 有 | 有 | 有 | 有 |
| 术后 | | | | | | |
| 　有无穿孔 | 无 | 无 | 无 | 无 | 无 | 无 |
| 　有无发热 | 无 | 无 | 无 | 无 | 无 | 无 |
| 　有无出血 | 无 | 无 | 无 | 无 | 无 | 无 |
| 　是否 6 h 后泵奶 | 是 | 是 | 是 | 是 | 是 | 是 |

## 讨　论

G-POEM 属于消化内镜隧道技术，是利用内镜建立一条位于黏膜层及固有肌层之间的通道，全层切开幽门肌，利用浆膜层的完整性隔离消化道管腔与腹腔，避免气体和消化液进入腹腔，治疗的同时保证人体结构的完整性，避免经体表入路，是真正意义上的内镜微创手术[3-4]。2012 年，Kawai 等[9]首次进行动物实验，将 G-POEM 技术应用于幽门梗阻，他们认为这一技术是可行和有效的，为 CHPS 的治疗开创了一项新的技术。目前，G-POEM 主要是用于治疗胃轻瘫患者[8]。

CHPS 患儿多为新生儿或 6 个月以内的婴儿，且合并营养不良，因其胃腔空间小、胃壁薄，治疗型内镜相对外径较粗，所以在进行 G-POEM 时对术者的技术要求极高。（步骤 1）胃镜检查及黏膜清洗：患儿黏膜极其娇嫩，所以动作要轻柔，不得损坏黏膜完整性。本研究中该步骤采用环氧乙烷低温灭菌后的 H290 清洗黏膜。（步骤 2）黏膜切开：胃腔为囊性腔隙，不同于食管的管型腔隙，所以建立隧道时很容易迷失方向。本研究中选择距离幽门 4 cm 胃大弯侧 7 点钟方向，且隧道长度合理，减少了黏膜封闭时的难度，同时顺应了胃腔的走行，不容易导致迷路。（步骤 3）建立隧道：因为婴儿的操作空间小，本研究中该步骤应用了锥形透明帽将黏膜推开，操作轻柔，保证了黏膜的完整性。此步骤是把握方向的关键，术者操作须十分谨慎。（步骤 4）环行肌全层切开：内镜直视下将明显肥厚的幽门肌充分切开，避免术后合并幽门狭窄。CHPS 患儿胃壁很薄，本研究的 6 例患儿操作过程中全层幽门肌切开，均出现气腹，在剑突下使用无菌穿刺针放气，腹胀缓解。（步骤 5）封闭黏膜：退镜至隧道开口处钛夹严密封闭黏膜，避免术后并发症，术者判断黏膜封闭严密后方可结束手术。判断方法为：随着钛夹的夹闭无菌穿刺针放气处气泡变少直至消失；胃内注入气体后可充盈饱满，术后拔除穿刺针后也未见气腹症状及体征。（步骤 6）置入胃肠营养管：置入胃肠营养管型号多选用 8 Fr，不能过细，否则术后经管泵奶容易堵管；过粗则舒适度差，患儿不能耐受。置入深度 10～15 cm，太浅容易脱至胃内，术后不能实现幽门后喂养，容易刺激伤口影响黏膜愈合；太深容易在肠管内打折，不能顺畅泵奶。

此外，G-POEM 是一项治疗 CHPS 的新技术，其围手术期管理多是依据临床经验制定[10]，仍需大样本的临床研究提出更合理的规范化方案。我中心对围手术期管理的经验包括以下几个方面：（1）保暖：CHPS 患儿因为频繁呕吐导致营养不足易出现低体温，因此患儿的围手术期需采取一些保暖措施，可以把患儿放置在可移动多功能暖箱内，确保术前、术后转运途中及术中保温，并防止术后低体温。（2）留置胃管及胃肠营养管：胃管置入术是 CHPS 患儿围手术期十分重要的治疗措施，术前可以通过胃管给予清洗黏膜，连接胃肠减压预防误吸；术后通过观察胃肠减压量，了解幽门黏膜水肿恢复情况，观察胃肠减压引流液颜色评估出血量。术中置入胃肠营养管于幽门后，可以尽早泵奶给予

肠内营养支持。(3)预防感染:G-POEM 是通过消化管腔操作的,全层切开幽门肌,为了避免胃内的胃液、食物残渣进入腹腔引起感染,术前置入胃管充分清洗胃黏膜,内镜均经过环氧乙烷低温灭菌,术前半小时开始给予预防性应用抗生素直至术后 48 h,根据体温、血常规及炎性指标停用,本研究采取 6 例患儿无感染表现。(4)开始喂奶时间:CHPS 患儿肠道的吸收功能正常,本研究中在术后 6 h 开始泵奶,与 Kozlov 等[11]报道的 1 例 G-POEM 治疗 CHPS 的术后 6 h 经口喂奶时间点一致。但为了避免进食对伤口处黏膜刺激,以及尽早肠内营养支持,本研究采取经管泵奶给予幽门后喂养。术后 3 d 观察经口行上消化道造影检查,显示造影剂可顺利通过幽门且无腹腔外漏,同时胃肠减压量逐渐减少,给予经口试喂水后患儿无呕吐症状,逐渐转至经口母乳或配方奶喂养,之后拔除胃管及胃肠营养管。

因为需要谨慎处理适应证、合并症,目前 G-POEM尚未体现出手术时间及住院时间短的优势。但本研究中 6 例患儿的手术时间,从第 1 例的 150 min到第 6 例的 34 min,住院时间从第 1 例的 22 d到第 6 例的 10 d,已经表现出缩短趋势。本研究纳入的 6 例患儿最长随访 8.6 个月,未发现并发症。患儿术后体重渐进性增加,3 个月随访时患儿体重即可接近同龄儿的标准体重,提示了 G-POEM 治疗 CHPS 的有效性。

综上所述,初步研究结果显示,G-POEM 治疗 CHPS 是安全、有效的,因其具有不需要开腹手术、微创等优点,可成为 CHPS 治疗方式的一种新选择。当然本研究为回顾性观察,也存在局限性,比如纳入研究的病例数少、随访时间短、围手术期管理有待规范化等,因此,进一步的多中心、大样本的长期随访研究以及与其他手术方法的对比研究可作为下一步的研究方向,以便更科学地指导临床工作。

**利益冲突**　所有作者声明不存在利益冲突

(本文视频地址:http://www.xhnj.com/video/1008724.htm)

## 参 考 文 献

[1] Tam P, Chung P, St Peter SD, et al. Advances in paediatric gastroenterology[J]. Lancet, 2017, 390(10099): 1072-1082. DOI: 10.1016/S0140-6736(17)32284-5.

[2] 段利琼. 先天性肥厚性幽门狭窄致病因素及发病机制[J].国际儿科学杂志, 2017, 44(2): 120-123. DOI: 10.3760/cma.j.issn.1673-4408.2017.02.012.

[3] 韩亚楠, 方莹, 周平红. 隧道内镜技术在儿科消化系统疾病诊治中的应用[J].中国实用儿科杂志, 2018, 33(11): 836-840. DOI: 10.19538/j.ek2018110606.

[4] 中华医学会消化内镜学分会, 中国医师协会内镜医师分会, 北京医学会消化内镜学分会, 等. 消化内镜隧道技术专家共识(2017,北京)[J].中华消化内镜杂志, 2018, 35(1): 1-14. DOI: 10.3760/cma.j.issn.1007-5232.2018.01.001.

[5] 齐志鹏, 李全林, 钟芸诗, 等. 复旦大学附属中山医院经口内镜下肌切开术(POEM)治疗贲门失弛缓症诊疗规范(v1.2018)[J].中国临床医学, 2018, 25(2): 318-321. DOI: 10.12025/j.issn.1008-6358.2018.20180331.

[6] Khashab MA, Vela MF, Thosani N, et al. ASGE guideline on the management of achalasia[J]. Gastrointest Endosc, 2020, 91(2): 213-227.e6. DOI: 10.1016/j.gie.2019.04.231.

[7] Liu ZQ, Li QL, Liu JB, et al. Peroral pyloromyotomy for the treatment of infantile hypertrophic pyloric stenosis[J]. Endoscopy, 2020, 52(4): E122-123. DOI: 10.1055/a-1022-4274.

[8] Podboy A, Hwang JH, Nguyen LA, et al. Gastric per-oral endoscopic myotomy: Current status and future directions[J]. World J Gastroenterol, 2019, 25(21): 2581-2590. DOI: 10.3748/wjg.v25.i21.2581.

[9] Kawai M, Peretta S, Burckhardt O, et al. Endoscopic pyloromyotomy: a new concept of minimally invasive surgery for pyloric stenosis[J]. Endoscopy, 2012, 44(2): 169-173. DOI: 10.1055/s-0031-1291475.

[10] Kelay A, Hall NJ. Perioperative complications of surgery for hypertrophic pyloric stenosis[J]. Eur J Pediatr Surg, 2018, 28(2): 171-175. DOI: 10.1055/s-0038-1637016.

[11] Kozlov Y, Kovalkov K, Smirnov A. Gastric peroral endoscopic myotomy for treatment of congenital pyloric stenosis-first clinical experience[J]. J Laparoendosc Adv Surg Tech A, 2019, 29(6): 860-864. DOI: 10.1089/lap.2018.0803.

(收稿日期:2020-02-28)

(本文编辑:顾文景)