·论著·

胃底腺型腺癌的临床与病理特征分析

黄静雯[1]　徐桂芳[1]　秦睿璐[1]　何怡[1]　孟睿[1]　吴鸿雁[2]　孙琦[2]　王雷[1]
[1]南京大学医学院附属鼓楼医院消化科 210008；[2]南京大学医学院附属鼓楼医院病理科 210008
通信作者：王雷，Email：867152094@qq.com

【摘要】 目的　探讨胃底腺型腺癌的临床与病理特征。**方法**　纳入 2018 年 1 月—2019 年 8 月在南京鼓楼医院确诊为胃底腺型腺癌的患者共 12 例，其中 7 例患者行内镜黏膜下剥离术（endoscopic submuscal dissection，ESD）治疗。回顾患者内镜及病理资料，分析胃底腺型腺癌的病灶特征，并对这些患者进行随访。**结果**　胃底腺型腺癌患者临床症状无特异性，且均无幽门螺杆菌感染，10 例位于胃上 1/3，2 例位于胃中 1/3。内镜下观察病灶，最主要的特征是病灶褪色（9 例），病灶均≤1 cm；内镜下肉眼分型，2 例为 0-Ⅰ型，9 例为 0-Ⅱa 型，1 例为 0-Ⅱc 型；病灶界限均清晰，病灶表面可见有分支的扩张血管。7 例行 ESD 治疗的患者中 5 例有黏膜下浸润。免疫组化结果：9 例为主细胞型，3 例为混合型；11 例 MUC6 阳性，4 例 MUC5AC 阳性，2 例 MUC2 阳性，3 例 CD10 阳性；12 例患者均有 P53 阳性，但 9 例 Ki-67 阳性<10%。12 例患者平均随访时间 11 个月，11 例存活。**结论**　发生在胃体上部、有褪色改变、表面有分支扩张血管的息肉应警惕胃底腺型腺癌，对于胃底腺型腺癌患者 ESD 可获得较好的疗效。

【关键词】 腺癌；　胃底；　临床特征；　内镜特征；　病理特征
DOI：10.3760/cma.j.cn321463-20200912-00079

Clinicopathological features of gastric adenocarcinoma of fundic gland type

Huang Jingwen[1], *Xu Guifang*[1], *Qin Ruilu*[1], *He Yi*[1], *Meng Rui*[1], *Wu Hongyan*[2], *Sun Qi*[2], *Wang Lei*[1]
[1]*Department of Gastroenterology, The Affiliated Drum Tower Hospital of Nanjing University Medical School, Nanjing 210008, China*; [2]*Department of Pathology, The Affiliated Drum Tower Hospital of Nanjing University Medical School, Nanjing 210008, China*
Corresponding author: Wang Lei, Email: 867152094@qq.com

【Abstract】 Objective　To investigate the clinicopathological features of gastric adenocarcinoma of fundic gland type (GA-FG). **Methods**　A total of 12 patients, including 7 cases treated with endoscopic submucosal dissection (ESD), were diagnosed as having GA-FG in Nanjing Drum Tower Hospital from January 2018 to August 2019. Morphological changes were analyzed by reviewing endoscopic and pathological results. Patients were followed up after definitive diagnosis. **Results**　The clinical symptoms of patients with GA-FG were nonspecific. No *Helicobacter pylori* infection was identified. The lesions were found in the non-atrophic gastric mucosa of the upper 1/3 portion in 10 cases and middle 1/3 portion in 2 cases. Endoscopically, the most common features were whitish color (9 cases), and all lesions diameter≤1 cm. Their macroscopic types were classified as 0-Ⅰ (2 cases), 0-Ⅱa (9 cases) and 0-Ⅱc (1 case) respectively. All lesions had sharp boundary, with branching dilated blood vessels on the surface. Five in 7 cases who were treated with ESD showed submucosal invasion. Immunohistochemically, 9 cases were classified as the chief cell type , 3 as the mixed type, 11 MUC6 positive, 4 MUC5AC positive, 2 MUC2 positive, and 3 CD10 positive. P53 was detected in all 12 cases, and 9 cases had low Ki-67 staining index (<10%). The mean time of follow-up was 11 months, and 11 patients survived. **Conclusion**　GA-FG should be taken into consideration when the polyps are found in the upper part of the stomach, with whitish color, and branch dilated blood vessels on the surface. Excellent clinical outcomes can be achieved for GA-FG patients with ESD.

【Key words】 Adenocarcinoma; Gastric fundus; Clinical features; Endoscopical features; Pathologic features

DOI:10.3760/cma.j.cn321463-20200912-00079

2007 年,Tsukamoto 等[1]报道了第 1 例具有主细胞分化的胃底腺型腺癌,根据组织病理学和免疫组化数据,发现该例患者病灶存在主细胞的特征,如胃蛋白酶原Ⅰ和Ⅱ呈阳性,且 RUNX3 和 MUC6 均阳性。2010 年,日本顺天堂大学 Ueyama 等[2]首次将胃底腺型腺癌定为胃癌的一种新的组织学类型,认为胃底腺型腺癌是一类具有主细胞分化的胃腺癌,临床上虽然很少见,但具有独特的临床病理特征,特别是在肿瘤位置、病理表现和低度恶性方面。而直至 2018 年,我国才出现第 1 例胃底腺型腺癌病例报道[3],该例患者的特点主要是幽门螺杆菌(*Helicobacter pylori*,*HP*)阴性,背景黏膜无萎缩,病灶呈褪色调,表面有分支的扩张血管。目前国内外关于胃底腺型腺癌的研究病例数均较少,对于胃底腺型腺癌的临床病理研究仍欠缺。本研究回顾了本中心 12 例确诊为胃底腺型腺癌患者的临床、内镜及病理资料,并对 12 例患者进行电话随访,以明确胃底腺型腺癌的临床病理学特征,以期对胃底腺型腺癌的诊断及治疗有指导作用。

资料与方法

一、患者资料

选取 2018 年 1 月—2019 年 8 月在南京鼓楼医院诊断为胃底腺型腺癌的 12 例患者为研究对象,纳入标准:(1)行内镜检查或内镜黏膜下剥离术(endoscopic submucosal dissection,ESD)治疗,活检或手术病理确诊为胃底腺型腺癌;(2)病理标本完整可进行重新染色。排除标准:(1)缺乏临床资料且失访;(2)拒绝配合本研究。本研究已通过南京大学医学院鼓楼医院医学伦理委员会批准(伦理号:2019-050-01)。

二、方法

整理 12 例患者的性别、年龄、体重指数、现病史、个人史、家族史等临床基本资料,调取 12 例患者的内镜检查或 ESD 治疗图像,请 2 位有 10 年以上内镜经验的内镜医师重新阅片。调取 12 例患者病灶标本重新进行免疫组化染色,请 2 位有经验的副主任以上病理医师进行诊断。对所有患者进行随访,了解患者预后情况。在调取患者石蜡标本前,均已电话获得患者及家属知情同意。

标本有 7 例为 ESD 切除标本,5 例为活检标本,经 10%中性甲醛固定 24 h,石蜡包埋,4 μm 厚连续切片,HE 染色,光镜下观察其组织学特点。免疫组化采用 Envision 两步法:一抗(8003 [99/12],AbD Serotec,英国,最佳稀释度为 1∶100)4 ℃冰箱孵育过夜,二抗采用 DAKO Envision(安捷伦公司,丹麦,编号 K5007)37 ℃孵育 0.5 h,DAB 显色 10 min,苏木素衬染。实验中设立阴性对照和阳性对照,保证染色条件的可靠性。

三、相关定义

1.胃底腺型腺癌的定义:根据日本标准,胃底腺型腺癌为具有主细胞分化的胃腺癌[2],组织学上为上皮性肿瘤,主要由胃底腺细胞和(或)壁细胞组成,对胃蛋白酶原-Ⅰ和(或)H^+-K^+-ATP 表达阳性[4]。

2.内镜表现:通过胃小弯和胃大弯三等分点的连线把胃分为上 1/3、中 1/3 和下 1/3。早期胃癌的内镜下分型依照 2002 年巴黎分型标准和 2005 年更新巴黎分型标准[5-6]:浅表性胃癌(Type 0)分为隆起型(0-Ⅰ)、平坦型(0-Ⅱ)和凹陷型(0-Ⅲ),0-Ⅰ型又分为有蒂型(0-Ⅰp)和无蒂型(0-Ⅰs),0-Ⅱ型根据病灶轻微隆起、平坦、轻微凹陷又分为 0-Ⅱa 型、0-Ⅱb型和 0-Ⅱc 型。0-Ⅰ型与 0-Ⅱa 型的界限为隆起高度达 2.5 mm(活检钳闭合厚度),0-Ⅲ型与 0-Ⅱc型的界限为凹陷深度达 1.2 mm(活检钳张开单个钳厚度);同时具有轻微隆起和轻微凹陷的病灶根据隆起、凹陷比例分为 0-Ⅱc+Ⅱa 和 0-Ⅱa+Ⅱc 型,凹陷和轻微凹陷结合的病灶则根据凹陷、轻微凹陷比例分为 0-Ⅲ+Ⅱc 和 0-Ⅱc+Ⅲ型。

3.病理表现:早期胃癌根据其浸润层次可细分为黏膜内癌(m-carcinoma,MC)和黏膜下癌(sm-carcinoma,SMC)[5]。MC 又可细分为 M1[上皮内癌和(或)黏膜内癌仅浸润固有膜表层]、M2(癌组织浸润固有膜中层)和 M3(癌组织浸润固有膜深层或黏膜肌层),SMC 又可细分为 SM1(癌组织浸润黏膜下层上 1/3)、SM2(癌组织浸润黏膜下层中 1/3)和 SM3(癌组织浸润黏膜下层下 1/3)[7]。根据日本胃癌分类第 3 版英文版[8],肿瘤浸润(infiltrative,

INF)周围组织的模式分为 3 种:(1)INFa:肿瘤呈推挤式生长,与周围组织有明显的边界;(2)INFb:肿瘤显示 INFa 和 INFc 之间的中间模式;(3)INFc:肿瘤呈浸润式生长,与周围组织没有明显的边界。

4.内镜疗效评估:根据胃癌诊疗规范 2018 年版[9],完全切除指整块切除标本的水平和垂直切缘均为阴性;治愈性切除指达到完全切除且无淋巴结转移风险。局部复发:术后 6 个月以上原切除部位以及周围 1 cm 内发现肿瘤病灶。

四、统计学描述

使用 SPSS 25.0 软件进行统计,定量资料用 *Mean*±*SD* 描述,定性资料用例数描述。

结　果

一、一般情况

共 12 例患者入组,其中 5 例为门诊患者,其余 7 例为住院患者。12 例患者临床病理表现见表 1。12 例患者年龄(62.27±8.49)岁(50~80 岁),其中男 9 例、女 3 例。患者体重指数为(23.49±3.17)kg/m^2(16.65~29.38 kg/m^2),基本属于正常水平。12 例病例均无家族史,吸烟史患者 2 例,饮酒史患者 2 例。根据病理结果,12 例患者均不合并 *HP* 感染。回顾患者主诉,患者临床症状不典型,主诉反酸 6 例、嗳气 4 例、烧心 6 例。

二、内镜特征

12 例患者中,绝大多数病灶(10 例)位于胃上 1/3,少数病灶(2 例)位于胃中 1/3,未发现胃下 1/3 病灶。肉眼病灶大小均≤1 cm。病灶颜色:3 例发黄,9 例褪色,与既往文献中报道的癌灶呈褪色调基本相符[10]。肉眼分型:2 例为0-Ⅰ型,其余均为 0-Ⅱ型,0-Ⅱ型中 9 例为 0-Ⅱa 型,仅 1 例为 0-Ⅱc 型。12 例病灶表面均可见有分支的扩张血管,癌灶边界均清晰;绝大多数(11 例)病灶表面光滑,仅 1 例患者病灶表面粗糙。12 例患者背景黏膜均无萎缩。病例 6 号内镜图像见图 1。

三、病理情况

12 例患者中有 5 例为门诊活检确诊并行内镜下钳除治疗患者,因门诊患者病理资料不全,无法评估浸润深度及浸润模式等情况。7 例 ESD 患者中 2 例累及黏膜肌层,5 例累及黏膜下层;浸润模式:6 例为推挤型,仅 1 例为浸润型。

12 例胃底腺型腺癌患者 9 例为主细胞型,3 例为混合型,胃蛋白酶原Ⅰ均阳性,3 例 H^+-K^+-ATP 阳性,4 例 MUC5AC 阳性,11 例 MUC6 阳性,2 例 MUC2 阳性及 3 例 CD10 阳性。12 例患者 P53 均为阳性,但Ki-67 均较低,仅 3 例患者超过 10%,其中 1 例患者 40%。详见表 2。5 号患者免疫组化染色结果见图 2。

四、ESD 疗效和并发症情况

12 例患者中 7 例接受 ESD 治疗,均达到整块切除和完全切除,术后无穿孔、出血、狭窄等术后并发症发生。12 例患者平均随访时间 11 个月,仅 1 例患者因肝癌去世,其余患者均存活,无患者发生复发。

表 1　12 例胃底腺型腺癌患者的临床病理特征

编号	性别	年龄(岁)	体重指数(kg/m^2)	家族史	吸烟史	饮酒史	*HP* 感染	主诉	病灶部位	病灶大小(cm)	病灶颜色	肉眼分型	分支的扩张血管	边界	表面情况	背景黏膜	浸润深度	浸润模式	随访时间(个月)
1	男	63	20.20	无	无	无	无	反酸烧心	U	1.0	发黄	0-Ⅰ	有	清晰	光滑	无萎缩	-	-	9
2	女	54	16.65	无	无	有	无	反酸嗳气	U	1.0	褪色	0-Ⅰ	有	清晰	光滑	无萎缩	-	-	18
3	女	50	23.74	无	无	无	无	反酸烧心腹痛	U	0.5	褪色	0-Ⅱa	有	清晰	光滑	无萎缩	-	-	15
4	男	60	26.26	无	有	无	无	烧心	M	0.3	发黄	0-Ⅱa	有	清晰	光滑	无萎缩	-	-	11
5	男	73	24.22	无	有	有	无	体检发现	U	0.7	褪色	0-Ⅱa	有	清晰	光滑	无萎缩	-	-	11
6	男	56	29.38	无	无	无	无	烧心	U	0.8	褪色	0-Ⅱa	有	清晰	光滑	无萎缩	SM1	推挤型	18
7	男	80	23.38	无	无	无	无	腹胀嗳气	U	0.5	褪色	0-Ⅱa	有	清晰	粗糙	无萎缩	SM1	推挤型	9
8	男	63	24.03	无	无	无	无	反酸嗳气烧心	M	0.5	褪色	0-Ⅱa	有	清晰	光滑	无萎缩	SM1	推挤型	8
9	男	69	26.06	无	无	无	无	嗳气	U	0.3	褪色	0-Ⅱa	有	清晰	光滑	无萎缩	M3	推挤型	8
10	男	55	22.30	无	无	无	无	体检发现	U	0.9	褪色	0-Ⅱa	有	清晰	光滑	无萎缩	SM1	浸润型	10
11	男	62	22.23	无	无	无	无	反酸	U	0.6	发黄	0-Ⅱa	有	清晰	光滑	无萎缩	M3	推挤型	10
12	女	57	23.16	无	无	无	无	反酸烧心	U	0.5	褪色	0-Ⅱc	有	清晰	光滑	无萎缩	SM1	推挤型	5

注:*HP* 表示幽门螺杆菌;U 指胃上 1/3;M 指胃中 1/3;SM1 指黏膜下层上 1/3;M3 指固有膜深层或黏膜肌层;"-"指门诊活检确诊并行内镜下钳除治疗患者,因病理资料不全,无法评估浸润深度及浸润模式

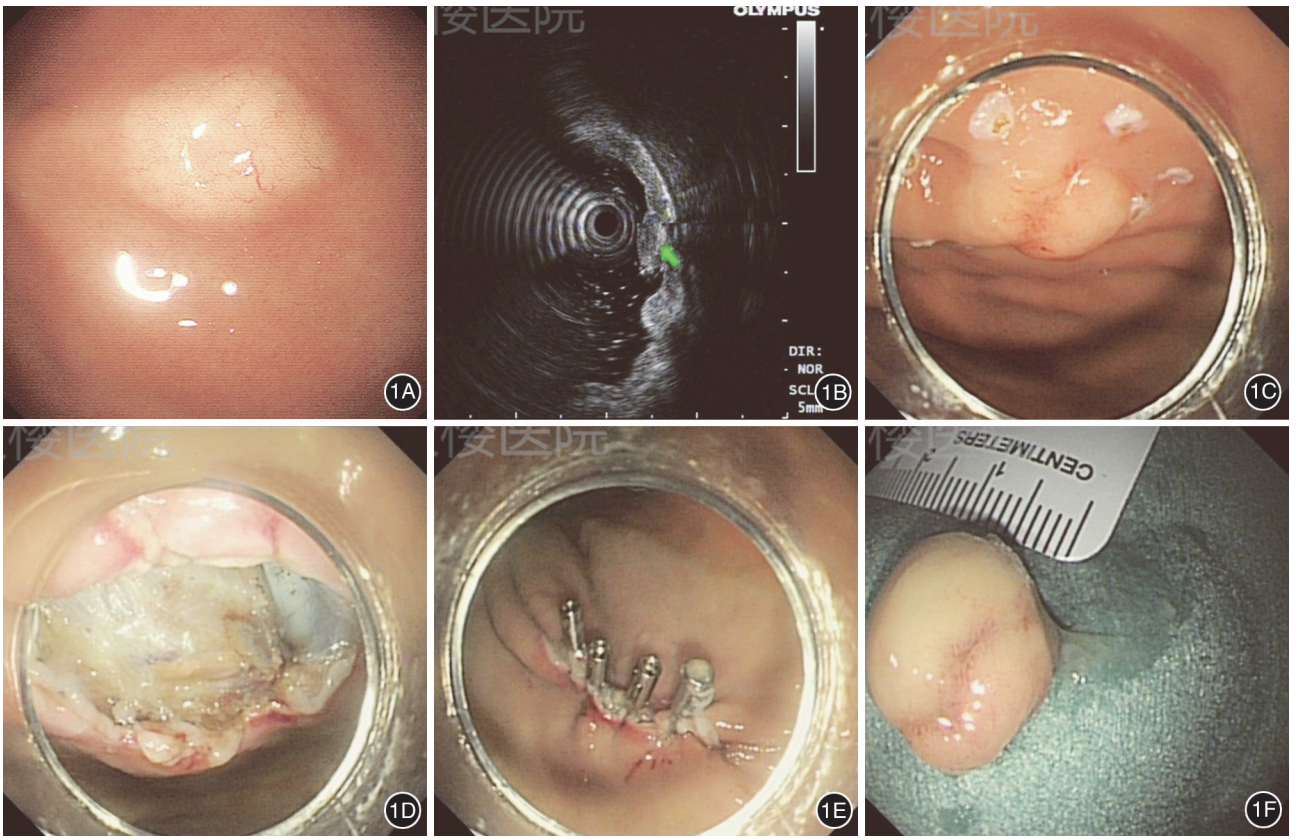

图 1　胃底腺型腺癌 6 号患者的内镜检查及内镜黏膜下剥离术治疗　1A：内镜下病灶颜色呈褪色调，肉眼分型为 0-Ⅱa 型，表面可见有分支的扩张血管，边界清晰，表面光滑，背景黏膜无萎缩；1B：内镜超声下可见病灶浸润深度达黏膜下层；1C：标记病灶；1D：切除病灶；1E：钛夹封闭创面；1F：切除标本

表 2　12 例胃底腺型腺癌患者的免疫组化结果

编号	胃蛋白酶原Ⅰ	H^+-K^+-ATP	MUC5AC	MUC6	MUC2	CD10	P53	Ki-67
1	+	+	+	+	−	−	+	7%
2	+	−	+	+	−	+	+	7%
3	+	−	−	−	−	+	+	5%
4	+	+	+	+	−	−	+	5%
5	+	+	+	+	−	+	+	12%
6	+	−	−	+	+	−	+	12%
7	+	−	−	+	+	−	+	7%
8	+	−	−	+	−	−	+	8%
9	+	−	−	+	−	−	+	5%
10	+	−	−	+	−	−	+	40%
11	+	−	−	+	−	−	+	3%
12	+	−	−	+	−	−	+	5%

讨　论

自首例胃底腺型腺癌报道之后，陆续有其他研究对其进行了报道[10-12]，但相关研究数量较少，这可能与胃底腺型腺癌的发病率较低有关。2016 年发表的一篇研究显示胃底腺型腺癌的发病率<0.01%[13]。

胃底腺型腺癌的病因目前暂不明确。关于肠型胃癌的病因，目前被广泛接受的是 Correa 级联反应，指胃部疾病逐渐从非萎缩性胃炎，发展到萎缩性胃炎、肠上皮化生、不典型增生、最终发展为癌。*HP* 感染是导致胃黏膜萎缩的最重要病因，肠型胃

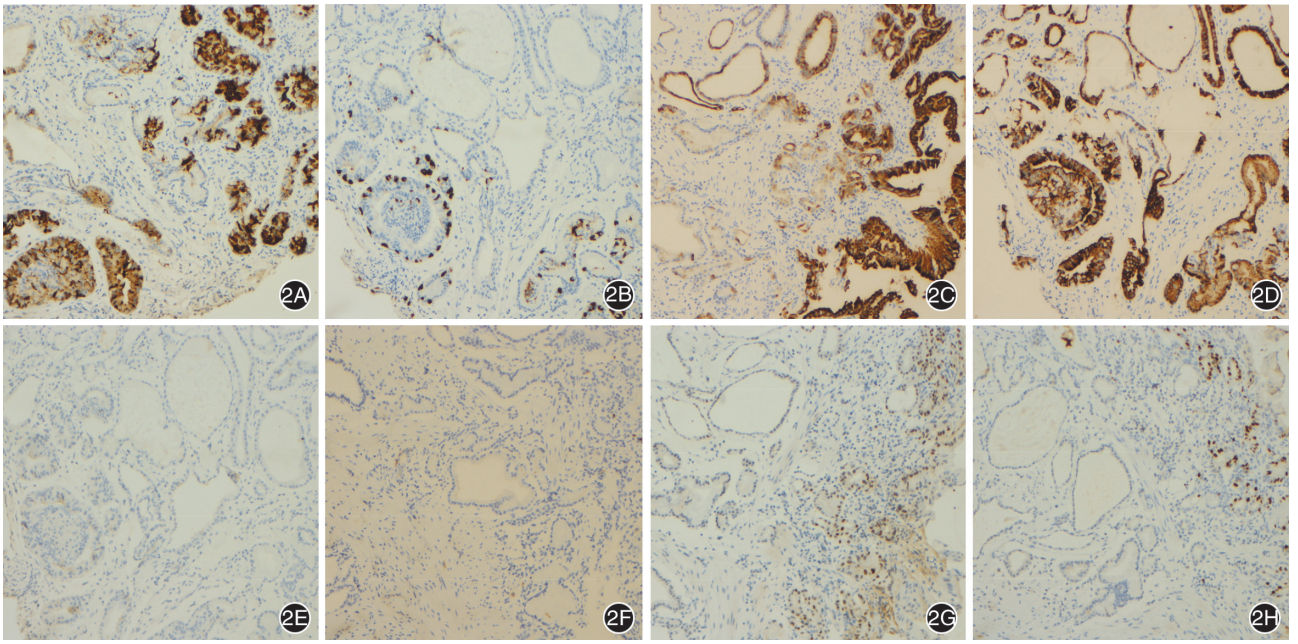

图 2　胃底腺型腺癌 5 号患者的免疫组化染色　×40　2A：癌细胞染色提示主细胞；2B：癌细胞染色提示壁细胞；2C：MUC5AC 阳性；2D：MUC6 阳性，；2E：MUC2 仅个别细胞表达；2F：CD10 弱阳性；2G：P53 阳性；2H：Ki-67 指数约 12%

癌与 *HP* 感染呈显著正相关[14]。回顾本研究内镜资料，可以发现 12 例患者的背景黏膜无萎缩，内镜和病理检查均显示 12 例患者无 *HP* 感染，提示胃底腺癌与一般肠型胃癌不同，不是由 Correa 级联反应而来，胃底腺型腺癌的发病与 *HP* 感染无关，仍需进一步研究以明确。本研究可以看出胃底腺型腺癌多见于老年男性，临床表现暂未发现特异性，大多数患者无家族史、吸烟饮酒史，患者体重指数多在正常范围。

胃底腺型腺癌的内镜特点与胃底腺息肉有共同点，也有区别。发生部位方面，胃底腺型腺癌与胃底腺息肉均多发生在胃上1/3，小部分位于中1/3。病灶大小方面，根据 Burt[15] 的研究，胃底腺息肉大小通常为 1～5 mm，本研究中确诊为胃底腺型腺癌的患者病灶直径均≤10 mm。既往研究显示胃底腺型腺癌的平均直径约 10 mm[16]。目前报道的胃底腺型腺癌最大直径为 85 mm[17]。本中心胃底腺型腺癌绝大部分为浅表型，而胃底腺息肉多为无蒂隆起型，形状相似。胃底腺型腺癌多为单发，而胃底腺息肉多为多发，数目在 10 个以下。胃底腺息肉具有正常胃黏膜的颜色，而本中心 12 例患者病灶大多褪色，少数发黄，与既往文献报道的胃底腺型腺癌多呈褪色调基本相符[10]。另外，胃底腺型腺癌表面光滑，边界清晰，表面存在特征性有分支的扩张血管。总体来说，胃底腺型腺癌内镜下表现具有特征性，内镜医师在行内镜检查时可多加注意，以提高胃底腺型腺癌的诊断率。

根据文献，正常胃黏膜可表达 MUC5AC 和 MUC6[18]，本中心 11 例胃底腺型腺癌患者 MUC6 阳性，说明胃底腺型腺癌有向颈黏液细胞分化的潜能。MUC2 黏蛋白主要分布在结肠黏膜的杯状细胞，在正常胃黏膜中无表达或者在胃小凹细胞高尔基区仅有微弱的表达，结合 2014 版胃癌相关标志物免疫组化指标选择专家共识[19]，本中心胃底腺型腺癌患者仅 2 例患者有肠上皮化生。根据免疫组化染色，本中心胃底腺型腺癌主要为主细胞型，少部分为混合型，无壁细胞型。日本的一项研究表明浅表型胃癌的整体预后较隆起型及凹陷型好[20]，本研究 12 例患者的肉眼分型中 2 例为隆起型，其余均为浅表型，浅表型中有 9 例为浅表隆起型，1 例为浅表凹陷型，可以提示胃底腺型腺癌总体预后较好，但本研究随访时间较短，仍需要长期随访。

7 例患者行 ESD 治疗，均实现整块切除和完全切除，术后未发生并发症，无复发病例，提示胃底腺型腺癌 ESD 疗效佳，考虑与胃底腺型腺癌患者病灶较小、边界清晰相关。7 例 ESD 患者病理结果显示胃底腺型腺癌早期浸润深度较深，但浸润类型多为 INFa 型，且截至随访终点，仅 1 例因肝癌去世，其余

患者均存活。而 5 例门诊活检确诊患者行内镜下钳除术后,均未追加 ESD,也均存活。12 例患者免疫组化结果显示 P53 均阳性,但多数 Ki-67 指数较低。以上均提示胃底腺型腺癌虽然为恶性疾病,但行 ESD 治疗后,总体预后尚可。既往有研究同样证实了绝大部分胃底腺型腺癌患者可通过内镜得到较好的治疗效果[16],仅极少数有脉管浸润患者需要进行外科手术治疗[21]。因此推荐门诊确诊胃底腺型腺癌患者行 ESD 治疗,后续仍需定期内镜复查随访。

本研究尚存在一些不足之处。首先,本研究总体病例数较少,之后有增加样本量后进一步研究的必要。另外,本中心第 1 例胃底腺型腺癌确诊时间较晚,随访时间较短,对于预后的评估价值有限,有待之后继续随访进一步明确。

利益冲突　所有作者声明不存在利益冲突

作者贡献声明　黄静雯:论文撰写;徐桂芳:论文修改;秦睿璐、何怡、孟睿:采集数据,数据整理;吴鸿雁、孙琦:实验操作;王雷:研究指导

参 考 文 献

[1] Tsukamoto T, Yokoi T, Maruta S, et al. Gastric adenocarcinoma with chief cell differentiation[J]. Pathol Int, 2007,57(8):517-522. DOI: 10.1111/j.1440-1827.2007.02134.x.

[2] Ueyama H, Yao T, Nakashima Y, et al. Gastric adenocarcinoma of fundic gland type (chief cell predominant type): proposal for a new entity of gastric adenocarcinoma[J]. Am J Surg Pathol, 2010,34(5):609-619. DOI: 10.1097/PAS.0b013e3181d94d53.

[3] 韩泽龙, 陈振煜, 罗晓蓓, 等. 国内首例胃底腺型胃癌病例报道[J].现代消化及介入诊疗,2018,23(3):427-429. DOI: 10.3969/j.issn.1672-2159.2018.03.058.

[4] Ota H, Yamaguchi D, Iwaya M, et al. Principal cells in gastric neoplasia of fundic gland (chief cell predominant) type show characteristics of immature chief cells[J]. Pathol Int, 2015,65(4):202-204. DOI: 10.1111/pin.12244.

[5] Participants in the Paris Workshop. The Paris endoscopic classification of superficial neoplastic lesions: esophagus, stomach, and colon: November 30 to December 1, 2002[J]. Gastrointest Endosc, 2003,58(6 Suppl):S3-43. DOI: 10.1016/s0016-5107(03)02159-x.

[6] Update on the paris classification of superficial neoplastic lesions in the digestive tract[J]. Endoscopy, 2005,37(6):570-578. DOI: 10.1055/s-2005-861352.

[7] 杜晓辉, 宁宁. 早期胃癌内镜治疗与外科治疗的方式选择[J].第三军医大学学报,2013,35(18):1903-1906.

[8] Japanese classification of gastric carcinoma: 3rd English edition[J]. Gastric Cancer, 2011,14(2):101-112. DOI: 10.1007/s10120-011-0041-5.

[9] 国家卫生健康委员会. 胃癌诊疗规范(2018 年版)[J].中华消化病与影像杂志(电子版),2019,9(3):118-144. DOI: 10.3877/cma.j.issn.2095-2015.2019.03.008.

[10] Chiba T, Kato K, Masuda T, et al. Clinicopathological features of gastric adenocarcinoma of the fundic gland (chief cell predominant type) by retrospective and prospective analyses of endoscopic findings[J]. Dig Endosc, 2016,28(7):722-730. DOI: 10.1111/den.12676.

[11] Ueyama H, Matsumoto K, Nagahara A, et al. Gastric adenocarcinoma of the fundic gland type (chief cell predominant type)[J]. Endoscopy, 2014, 46(2): 153-157. DOI: 10.1055/s-0033-1359042.

[12] Li C, Wu X, Yang S, et al. Gastric adenocarcinoma of the fundic gland type: clinicopathological features of eight patients treated with endoscopic submucosal dissection[J]. Diagn Pathol, 2020,15(1):131. DOI: 10.1186/s13000-020-01047-2.

[13] Tohda G, Osawa T, Asada Y, et al. Gastric adenocarcinoma of fundic gland type: endoscopic and clinicopathological features[J]. World J Gastrointest Endosc, 2016,8(4):244-251. DOI: 10.4253/wjge.v8.i4.244.

[14] Correa P. Human gastric carcinogenesis: a multistep and multifactorial process-First American Cancer Society Award Lecture on Cancer Epidemiology and Prevention[J]. Cancer Res, 1992,52(24):6735-6740.

[15] Burt RW. Gastric fundic gland polyps[J]. Gastroenterology, 2003, 125(5): 1462-1469. DOI: 10.1016/j.gastro.2003.07.017.

[16] Benedict MA, Lauwers GY, Jain D. Gastric adenocarcinoma of the fundic gland type: update and literature review[J]. Am J Clin Pathol, 2018, 149(6): 461-473. DOI: 10.1093/ajcp/aqy019.

[17] Nomura R, Saito T, Mitomi H, et al. GNAS mutation as an alternative mechanism of activation of the Wnt/β-catenin signaling pathway in gastric adenocarcinoma of the fundic gland type[J]. Hum Pathol, 2014,45(12):2488-2496. DOI: 10.1016/j.humpath.2014.08.016.

[18] Reid CJ, Harris A. Developmental expression of mucin genes in the human gastrointestinal system[J]. Gut, 1998,42(2):220-226. DOI: 10.1136/gut.42.2.220.

[19] 薛卫成, 樊祥山, 孟刚. 胃癌相关标志物免疫组化指标选择专家共识(2014)[J].临床与实验病理学杂志,2014,30(9):951-953. DOI: 10.13315/j.cnki.cjcep.2014.09.001.

[20] Kodama M, Kakegawa T. Treatment of superficial cancer of the esophagus: a summary of responses to a questionnaire on superficial cancer of the esophagus in Japan[J]. Surgery, 1998,123(4):432-439.

[21] Ueo T, Yonemasu H, Ishida T. Gastric adenocarcinoma of fundic gland type with unusual behavior[J]. Dig Endosc, 2014,26(2):293-294. DOI: 10.1111/den.12212.

(收稿日期:2020-09-12)

(本文编辑:朱悦)