·病例报道·

内镜超声引导下新型全覆膜金属支架置入后移位一例

赵丹琪　令狐恩强　柴宁莉
中国人民解放军总医院第一医学中心消化内科，北京 100853
通信作者：柴宁莉，Email：chainingli@vip.163.com

【提要】 对于胰腺假性囊肿及包裹性坏死的治疗，新型全覆膜金属支架因其引流效果好、抗移位特性强等优点，在内镜超声引导下引流治疗中发挥重要作用，但此种支架仍然存在移位的风险。本文结合文献报道 1 例新型全覆膜金属支架引流胰腺包裹性坏死过程中，支架移位至腹腔的处理。

【关键词】 胰腺假囊肿；　超声检查；　引流；　金属支架
DOI：10.3760/cma.j.cn321463-20200107-00020

New fully-covered metal stent migration after endoscopic ultrasound-guided drainage: a case report

Zhao Danqi, Linghu Enqiang, Chai Ningli
Department of Gastroenterology, The First Medical Center of Chinese PLA General Hospital, Beijing 100853, China
Corresponding author: Chai Ningli, Email: chainingli@vip.163.com

患者女，41 岁，主因体检发现胰腺囊性病变 2 年，腹痛 3 周，于 2019 年 6 月 27 日收入我院消化内科。既往无急性胰腺炎病史。入院后腹部增强 CT 提示胰体尾部见约 6.1 cm×5.3 cm 囊性低密度影（图 1），为明确囊性病变性质，行内镜超声引导下细针抽吸术（endoscopic ultrasound-guided fine-needle aspiration，EUS-FNA），囊液细胞学结果提示为假性囊肿。7 月 18 日于内镜下置入单猪尾胰管塑料支架。术后第 4 天出现腹痛、恶心、呕吐等症状，急查腹部 CT 提示囊肿较前略有增大（大小约 7.95 cm×6.57 cm），考虑塑料支架管径较细、患者囊液内沉积物明显、堵塞支架，遂取出单猪尾胰管支架。完善术前检查并签署知情同意书后，7 月 23 日行全覆膜金属支架置入术。患者在气管插管全麻下，取左侧卧位，术中 EUS 扫查于胰尾见巨大囊性病变（直径约8.4 cm），其内可见絮状混杂回声，以 19 G 穿刺针穿刺至囊内，并留置导丝，在导丝引导下置入支架释放器释放支架（16/32/20-3.5/1 800，南微医学）（图 2），因穿刺成角，支架蘑菇头端脱落掉入腹腔。重新选取穿刺点穿刺置入第 2 枚金属支架（16/32/20-3.5/1 800，南微医学），并打算通过第 2 枚支架取出第 1 枚支架。以球囊扩张成功释放的支架后（图 3），胃镜通过此支架进入囊腔，可见囊内有少量固体坏死物质，予生理盐水冲洗后，可见第 1 枚支架的伞端位于囊内（图 4）。因两支架位置平行，释放于囊内的伞端无法收口，故未能取出第 1 枚支架（图 5）。用扩张球囊扩张胃内第 1 次穿刺点，异物钳在内镜下通过此处进入腹腔，反复尝试后取出支架，钛夹封闭创面并喷洒蛋白胶（广州倍绣生物技术有限公司）（图 6~9）。术后予禁食禁水、抑酸、抑酶、补液、抗生素预防感染等处理，术后第 1 天出现发热，体温最高 38.3℃，伴局部腹痛，血常规、生化示炎症指标、脂肪酶轻度升高，予降温等对症处理，术后第 7 天患者出院。术后 1 个月返院复查腹部增强 CT 提示支架在位良好，胰腺内小囊肿大小约 1.0 cm×0.7 cm（图 10），于内镜下取出支架。术后 2 个月随访未见复发。

讨论　根据 2012 年新修订的亚特兰大急性胰腺炎分类标准，急性胰腺炎的局部并发症包括急性胰周液体积聚（acute pancreatic fluid collection，APFC）、假性囊肿（pancreatic pseudocyst，PPC）急性坏死性积聚（acute necrotic collection，ANC）及包裹性坏死（walled-off necrosis，WON），而 WON 与 PPC 最大的区别在于 WON 中除液性成分外，还含有非液性成分的坏死物质[1-2]。该病例中囊内含有非液性成分的坏死物质，应诊断为 WON。

目前针对胰腺 PPC 及 WON 的治疗方法中，内镜超声引导下内引流治疗逐渐成为一种重要的方法[3-4]。两端为哑铃全覆膜金属支架，相比塑料胰管支架，其内径宽、引流效果好、且具有较好的抗移位特点，其引流有效率状的达 90%，在胰腺 PPC 及 WON 的内镜下引流治疗中应用越来越多[5-6]。

尽管全覆膜金属支架抗移位特性较好，但仍存在移位的风险[7-9]。国产新型全覆膜金属支架，一端为蘑菇头状，另一端为伞状，其释放在囊内的伞头相对蘑菇头更扁平、直径更大，此种设计是为了加强其抗移位的特性。该病例在释放支架过程中支架蘑菇头端脱落至腹腔，以往大多采取外科干预的方法取出。为了减轻患者外科干预的痛苦，我们尝试内镜下经胃取出移位的支架，结果是成功的。随着内镜技术的逐步发展，在患者病情允许的条件下，若支架在放置过程中或放置成功后完全移位至囊内，可以尝试重新置入支架并通过第 2 枚支架取出移位的支架；若支架移位至腹腔，可尝试采取经自然腔道内镜手术的方法经胃取出移位的支架，这样可

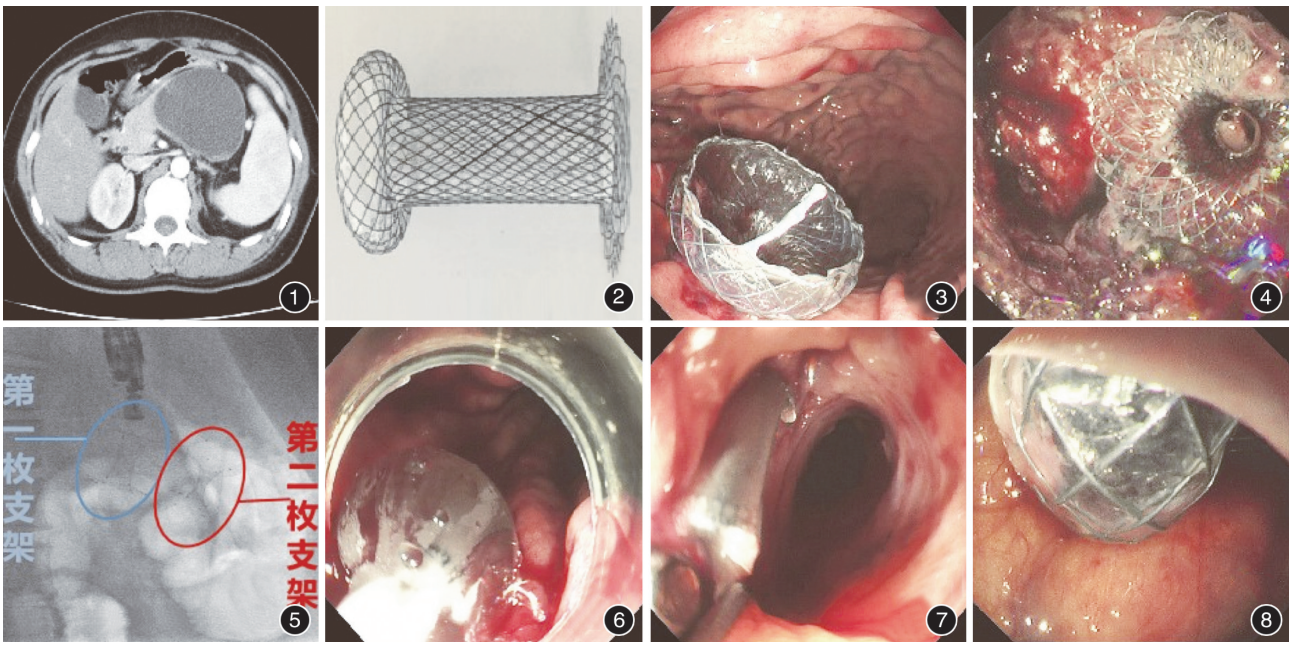

图 1　支架置入术前腹部 CT 示胰体尾部见约 6.1 cm×5.3 cm 囊性低密度影，边界清楚，增强扫描病变未见强化　**图 2**　新型全覆膜金属支架：长径 20 mm，蘑菇头端直径 26 mm，伞端直径 32 mm　**图 3**　内镜下可见第 2 枚支架释放良好　**图 4**　胃镜通过第 2 枚支架进入囊腔，可见第 1 枚支架的伞端位于囊内　**图 5**　X 光线下可见两枚支架所在位置：蓝色圈为第 1 枚支架，红色圈为第 2 枚支架　**图 6**　扩张球囊扩张胃内第 1 次穿刺点　**图 7**　以异物钳通过此处进入腹腔取出支架　**图 8**　腹腔内可见第 1 枚支架的蘑菇头端

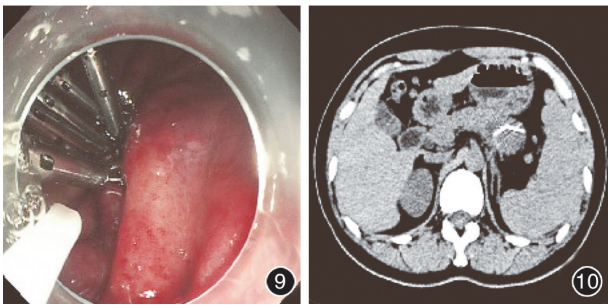

图 9　封闭创面　**图 10**　金属支架置入术后 1 个月腹部 CT 提示支架在位良好，胰腺内小囊肿大小约 1.0 cm ×0.7 cm

以避免患者再次接受外科干预带来的创伤，为患者减轻痛苦、节省费用[8-9]。

利益冲突　所有作者声明不存在利益冲突

参 考 文 献

[1] Banks PA, Bollen TL, Dervenis C, et al. Classification of acute pancreatitis--2012: revision of the Atlanta classification and definitions by international consensus[J]. Gut, 2013, 62(1): 102-111. DOI: 10.1136/gutjnl-2012-302779.

[2] 冷芳, 杨力, 常志刚. 急性胰腺炎分类——2012：亚特兰大分类和定义修订的国际共识[J]. 临床肝胆病杂志, 2013, 29(4): 7. DOI: 10.3969/j.issn.1001-5256.2013.04.023.

[3] Ang TL, Teoh A. Endoscopic ultrasonography-guided drainage of pancreatic fluid collections[J]. Dig Endosc, 2017, 29(4): 463-471. DOI: 10.1111/den.12797.

[4] Teoh AY, Dhir V, Jin ZD, et al. Systematic review comparing endoscopic, percutaneous and surgical pancreatic pseudocyst drainage[J]. World J Gastrointest Endosc, 2016, 8(6): 310-318. DOI: 10.4253/wjge.v8.i6.310.

[5] Siddiqui AA, Kowalski TE, Loren DE, et al. Fully covered self-expanding metal stents versus lumen-apposing fully covered self-expanding metal stent versus plastic stents for endoscopic drainage of pancreatic walled-off necrosis: clinical outcomes and success[J]. Gastrointest Endosc, 2017, 85(4): 758-765. DOI: 10.1016/j.gie.2016.08.014.

[6] Aburajab M, Smith Z, Khan A, et al. Safety and efficacy of lumen-apposing metal stents with and without simultaneous double-pigtail plastic stents for draining pancreatic pseudocyst[J]. Gastrointest Endosc, 2018, 87(5): 1248-1255. DOI: 10.1016/j.gie.2017.11.033.

[7] Yao Y, Zhang D, Guo J, et al. A novel self-expanding biflanged metal stent vs tubular metal stent for EUS-guided transmural drainage of pancreatic pseudocyst: A retrospective, cohort study[J]. Medicine (Baltimore), 2019, 98(3): e14179. DOI: 10.1097/MD.0000000000014179.

[8] Mehta N, Abushahin A, Franco M, et al. Endoscopic retrieval of a lumen-apposing metal stent complicated by inward migration after cystogastrostomy[J]. Endoscopy, 2018, 50(10): E286-288. DOI: 10.1055/a-0640-2786.

[9] Costa JM, Gonçalves BM, Costa RS, et al. Endoscopic management of stent displacement after pancreatic pseudocyst drainage[J]. Endoscopy, 2018, 50(10): E304-306. DOI: 10.1055/a-0655-1912.

（收稿日期：2020-01-07）
（本文编辑：钱程）