中华医学会系列杂志

ISSN 1007-5232
CN 32-1463/R

中华消化内镜杂志®

ZHONGHUA XIAOHUA NEIJING ZAZHI

2021年3月 第38卷 第3期

CHINESE JOURNAL OF DIGESTIVE ENDOSCOPY

Volume 38 Number 3
March 2021

CHINESE MEDICAL ASSOCIATION

ISSN 1007-5232
9 771007 523212 03>

中华消化内镜杂志 2021年3月 第三十八卷 第三期 中华医学会

ENDOANGEL

广告

消化道
辅助监测软件

自动识别上下消化道，开始监测

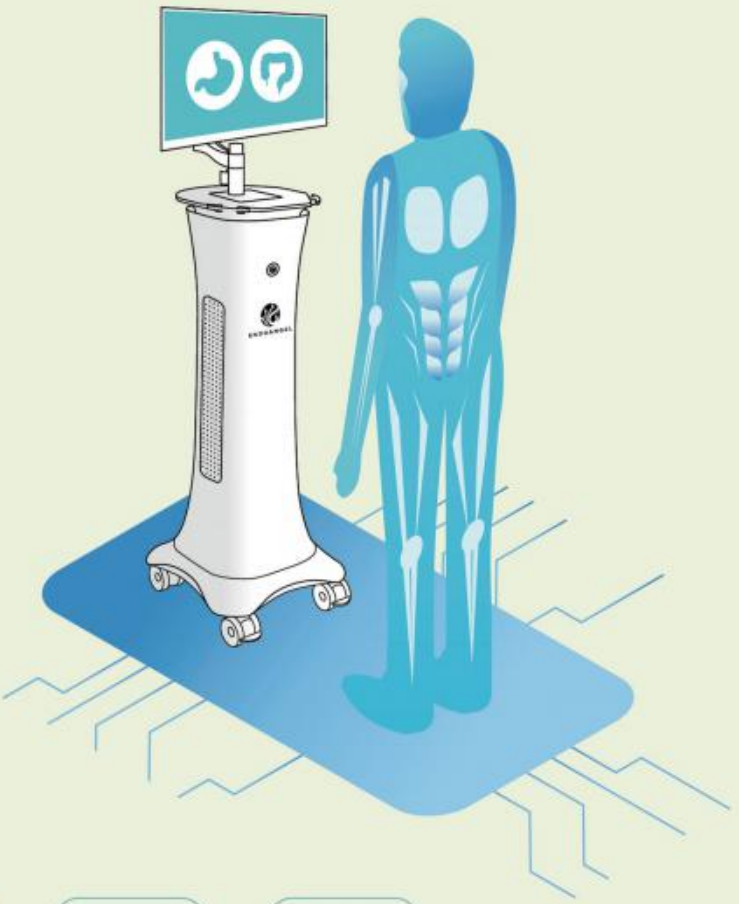

产品介绍

胃功能



- 胃26部位盲区监测
- 操作情况实时评分
- 图文自动存储系统

肠功能



- 回盲部自动识别
- 进镜时间和退镜时间监测
- 肠镜退镜速度监测
- 图文自动存储系统

产品特点

- 直观：显示各项质控指标 实时点亮 相应部位
- 规范：缩短培训周期 大幅度提高临床操作规范性
- 智能：AI 赋能 减少漏诊误诊
- 贴心：图文自动存储系统 数据永久储存 防止漏图丢图

武汉楚精灵医疗科技有限公司
Wuhan ENDOANGEL Medical Technology Co.,LTD
Add：湖北省武汉市洪山区武汉大学珞珈创意园（银泰创意城）2005室

楚精灵（湖南）医疗科技有限公司
ENDOANGEL（Hunan）Medical Technology Co.,LTD
Add：湖南省长沙市芙蓉区隆平科技园雄天路118号1号孵化楼1212室

Tel：027-87053935
E-mail：info@ai-endoangel.com

禁忌内容或者注意事项详见说明书，请仔细阅读说明书后使用。
注册证号:湘械注准20202211066　湘械广审（文）第 250601-00286 号

中华消化内镜杂志®

CHINESE JOURNAL OF DIGESTIVE ENDOSCOPY

月刊　　1996年8月改刊　　第38卷　第3期　2021年3月20日出版

微信:xhnjxw　　新浪微博

主　管
中国科学技术协会

主　办
中华医学会
100710,北京市东四西大街42号

编　辑
中华消化内镜杂志编辑委员会
210003,南京市紫竹林3号
电话:(025)83472831,83478997
传真:(025)83472821
Email:xhnj@xhnj.com
http://www.zhxhnjzz.com
http://www.medjournals.cn

总编辑
张澍田

编辑部主任
唐涌进

出　版
《中华医学杂志》社有限责任公司
100710,北京市东四西大街42号
电话(传真):(010)51322059
Email:office@cmaph.org

广告发布登记号
广登32010000093号

印　刷
江苏省地质测绘院

发　行
范围:公开
国内:南京报刊发行局
国外:中国国际图书贸易集团有限公司
(北京399信箱,100044)
代号M4676

订　购
全国各地邮政局
邮发代号28-105

邮　购
中华消化内镜杂志编辑部
210003,南京市紫竹林3号
电话:(025)83472831
Email:xhnj@xhnj.com

定　价
每期25.00元,全年300.00元

中国标准连续出版物号
ISSN 1007-5232
CN 32-1463/R

2021年版权归中华医学会所有

未经授权,不得转载、摘编本刊文章,不得使用本刊的版式设计

除非特别声明,本刊刊出的所有文章不代表中华医学会和本刊编委会的观点

本刊如有印装质量问题,请向本刊编辑部调换

目　　次

共识与指南

^{13}C尿素呼气试验质量控制专家建议 …… 169
中华医学会消化病学分会　中华医学会消化内镜学分会

中国食管良恶性狭窄内镜下防治专家共识(2020,北京) …… 173
中华医学会消化内镜学分会消化内镜隧道技术协作组
中国医师协会内镜医师分会　北京医学会消化内镜学分会

中国胆瘘消化内镜诊治专家共识(2020,北京) …… 186
中华医学会消化内镜学分会ERCP学组　中国医师协会内镜医师分会
北京医学会消化内镜学分会

专家论坛

新型冠状病毒肺炎疫情下消化内镜工作的实践与思考…… 195
张亚飞　方军　王红玲　段玲玲　朱跃　杨鹏程　张小丹　赵秋

论　　著

跨越十二指肠主乳头平行放置双侧金属支架治疗肝门部胆管恶性狭窄的临床研究(含视频) …… 200
夏明星　吴军　高道键　叶馨　王田田　赵毅　胡冰

探头式共聚焦激光显微内镜在胆管狭窄中的诊断价值…… 205
方晓焱　金杭斌　楼奇峰　张筱凤　杨建锋

原位肝脏移植术后胆瘘的类型与治疗 …… 210
李宇　郝杰　杨雪　陶杰　田敏　刘学民　王博　吕毅　孙昊

内镜超声对胰腺导管内乳头状黏液瘤病理类型的诊断价值 …… 217
李卓然　冯云路　郭涛　吴晰　伍东升　常晓燕　吴东　杨爱明

胆总管腺瘤的内镜超声表现 …… 222
李焕喜　王震宇　李伟志　张莉

十二指肠降部非壶腹部散发型腺瘤内镜下的高危征象识别及治疗效果 …… 226
石亮亮　李杨　周林　沈永华　凌亭生

短篇论著

内镜黏膜下剥离术治疗幽门管早期癌及癌前病变的临床价值研究(含视频) …… 231
俞江平　阮荣蔚　刘永军　陶亚利　崔钊　朱舒文　周丹萍　李焱冬　王实

病例报道

内镜下黏膜瓣移植瘘口封堵术治疗外科手术后食管气管瘘一例 …… 235
陈曦　包郁　周凌霄　赵锐　金海龙　张莎
原发性骨髓纤维化并发脾动静脉瘘一例 …… 237
吴珊　汪春莲　刘德良　楚毅　彭德红　王思竹
肝移植术后异位静脉曲张一例 …… 239
门昌君　张国梁
胃窦血管扩张症致反复消化道出血一例 …… 240
韩美玲　牛海静　陈平
原发性直肠黑色素瘤一例 …… 243
曲铭　金景鹏　张斌

综　　述

射频消融治疗不可切除胆管癌研究进展 …… 245
邵杭锋　杨建锋
隧道内镜技术的临床应用进展 …… 248
冯拥璞　高野　辛磊　李兆申

读者·作者·编者

《中华消化内镜杂志》2021 年可直接使用英文缩写的常用词汇 …… 172
《中华消化内镜杂志》对来稿中统计学处理的有关要求 …… 216
《中华消化内镜杂志》2021 年征稿征订启事 …… 225
发表学术论文“五不准” …… 230
中华医学会系列杂志论文作者署名规范 …… 234
插页目次 …… 204

本刊稿约见第 38 卷第 1 期第 82 页

本期责任编辑　钱程

population-based analysis[J]. J Surg Oncol, 2019, 120(8): 1358-1364. DOI: 10.1002/jso.25736.

[19] Mizandari M, Kumar J, Pai M, et al. Interventional radiofrequency ablation: a promising therapeutic modality in the management of malignant biliary and pancreatic duct obstruction [J]. J Cancer, 2018, 9(4): 629-637. DOI: 10.7150/jca.23280.

[20] 谢炬平, 梁浩, 张大伟, 等. 内镜下射频消融联合金属支架植入对不可切除胆管癌的疗效[J].实用医学杂志, 2018, 34(9): 1488-1490, 1499. DOI: 10.3969/j.issn.1006-5725.2018.09.020.

[21] Wu TT, Li WM, Li HC, et al. Percutaneous intraductal radiofrequency ablation for extrahepatic distal cholangiocarcinoma: a method for prolonging stent patency and achieving better functional status and quality of life[J]. Cardiovasc Intervent Radiol, 2017, 40(2): 260-269. DOI: 10.1007/s00270-016-1483-2.

[22] Yang J, Wang J, Zhou H, et al. Efficacy and safety of endoscopic radiofrequency ablation for unresectable extrahepatic cholangiocarcinoma: a randomized trial[J]. Endoscopy, 2018, 50(8): 751-760. DOI: 10.1055/s-0043-124870.

[23] Schmidt A, Bloechinger M, Weber A, et al. Short-term effects and adverse events of endoscopically applied radiofrequency ablation appear to be comparable with photodynamic therapy in hilar cholangiocarcinoma[J]. United European Gastroenterol J, 2016, 4(4): 570-579. DOI: 10.1177/2050640615621235.

[24] Strand DS, Cosgrove ND, Patrie JT, et al. ERCP-directed radiofrequency ablation and photodynamic therapy are associated with comparable survival in the treatment of unresectable cholangiocarcinoma[J]. Gastrointest Endosc, 2014, 80(5): 794-804. DOI: 10.1016/j.gie.2014.02.1030.

[25] Figueroa-Barojas P, Bakhru MR, Habib NA, et al. Safety and efficacy of radiofrequency ablation in the management of unresectable bile duct and pancreatic cancer: a novel palliation technique[J]. J Oncol, 2013, 2013: 910897. DOI: 10.1155/2013/910897.

[26] Zhou C, Wei B, Gao K, et al. Biliary tract perforation following percutaneous endobiliary radiofrequency ablation: A report of two cases[J]. Oncol Lett, 2016, 11(6): 3813-3816. DOI: 10.3892/ol.2016.4436.

[27] Buscarini E, Buscarini L. Radiofrequency thermal ablation with expandable needle of focal liver malignancies: complication report [J]. Eur Radiol, 2004, 14(1): 31-37. DOI: 10.1007/s00330-003-1990-9.

[28] Ogura T, Takagi W, Ueno S, et al. Endoscopic hemostasis for tumor bleeding using intraductal radiofrequency ablation[J]. Endoscopy, 2016, 48(S01): E328-E329. DOI: 10.1055/s-0042-117222.

（收稿日期：2020-05-09）
（本文编辑：钱程）

隧道内镜技术的临床应用进展

冯拥璞　高野　辛磊　李兆申
上海长海医院消化内科 200433
通信作者：李兆申，Email：zhsli@81890.net

【提要】 近年来，消化内镜技术不断发展，在消化道疾病诊治方面发挥着越来越重要的作用。其中，隧道内镜技术（tunnel endoscopy，TE）是在内镜黏膜下剥离术和经自然腔道内镜手术基础上发展而来的一项技术。TE 拓展了消化内镜治疗的适应证，为很多疾病的治疗提供了新的方式，本文就 TE 临床应用进展做一综述。

【关键词】 消化系统疾病；　隧道内镜技术；　应用进展
基金项目：上海市消化系统疾病临床医学研究中心项目（19MC1910200）
DOI：10.3760/cma.j.cn321463-20201004-00013

Progress of clinical application of tunnel endoscopy

Feng Yongpu, Gao Ye, Xin Lei, Li Zhaoshen
Department of Gastroenterology, Changhai Hospital, Shanghai 200433, China
Corresponding author: Li Zhaoshen, Email: zhsli@81890.net

隧道内镜技术（tunnel endoscopy，TE）发源于内镜黏膜下剥离术（endoscopic submucosal dissection，ESD）和经自然腔道内镜手术（natural orifice transluminal endoscopic surgery，NOTES），指在内镜下于消化道黏膜层和固有肌层之间建立

一条通道，通过该通道进行一系列的诊疗操作，包括对黏膜层、固有肌层及穿过固有肌层到消化道管壁外进行诊断和治疗[1]。

TE 的出现源于对 NOTES 器械通路的探索。Sumiyama 等[2]于 2007 年发明了黏膜安全瓣技术（mucosal flap safety valve technique），通过建立黏膜下隧道将内镜器械置入实验动物的腹腔及纵隔等部位，这是关于 TE 的最早报道。此后，TE 被逐渐应用于一系列消化道疾病的治疗。2009 年，令狐恩强[3]首先报道通过 TE 成功剥离食管环周病变，之后将该项技术命名为内镜黏膜下隧道法剥离术（endoscopic submucosal tunnel dissection，ESTD）。2010 年，Inoue 等[4]首次报道对贲门失弛缓症患者施行经口内镜下肌切开术（peroral endoscopic myotomy，POEM）。2010 年，我国学者 Xu 等[5]报道开展了世界首例黏膜下隧道法内镜切除术（submucosal tunneling endoscopic resection，STER），用于治疗消化道固有肌层来源的黏膜下肿瘤（submucosal tumours，SMT）。这些技术的出现标志着 TE 逐渐走向成熟，近年来，TE 已经发展为一项独立的内镜技术，在消化道病变的治疗中发挥着越来越重要的作用。

目前 TE 的临床应用主要包括以下 3 个方面：一是对黏膜层疾病的治疗，如食管大面积或环周型早期癌及癌前病变的切除；二是对固有肌层病变的治疗，如治疗贲门失弛缓症和切除固有肌层来源肿瘤；三是对消化道腔外疾病进行治疗，如纵隔或腹腔淋巴结切除、良性肿瘤切除[6]。目前，TE 对消化道疾病的治疗以对食管病变的治疗为主。食管是纵行肌性管道结构，黏膜下层为疏松结缔组织，肌层较发达，这种解剖结构特点使得 TE 适用于食管疾病的治疗[7]。相较于食管疾病，TE 在胃及肠道疾病治疗中的应用相对较少。TE 的最大优势在于可将消化道壁分成两层（黏膜层和固有肌层）进行操作，黏膜层和固有肌层的开口在不同位置，可隔离消化道管腔和体内其他腔隙，尽可能保证人体结构完整，避免气体和消化液进入其他腔隙，减少了消化道瘘的发生[3]。

一、消化道黏膜层病变

ESTD 来源于 ESD，是治疗消化道黏膜层疾病的一种术式，适用于大面积消化道病变[8-9]。ESTD 的适应证为横径>2 cm 的食管、胃和结直肠早期癌症及癌前病变[10]。

多中心研究数据表明，在治疗大面积表浅食管鳞状细胞癌时，与常规 ESD 相比，ESTD 切除速度更快，根治性切除率更高[8]。一项回顾性研究纳入 289 例接受 ESTD 治疗的食管鳞癌及癌前病变患者（共 311 处病变），整块切除率、完全切除率和治愈性切除率分别为 99.04%、81.28%和 78.46%；术中和术后出血率分别为 6.43%和 1.61%，穿孔率为 1.93%，术后感染率为 9.65%；食管狭窄和切缘阳性发生率分别为 14.79%和 15.76%，中位随访 36 个月无肿瘤复发，说明 ESTD 治疗食管鳞癌及其癌前病变安全且有效，但食管狭窄率和切缘阳性率仍然较高[11]。

除食管外，ESTD 也被尝试应用在消化道其他部位疾病的治疗。有研究提出，溃疡型胃癌中的纤维化成分可能与切除不完全相关[12]。Choi 等[13]对 2 例伴有严重纤维化的溃疡型早期胃癌患者实施了 ESTD，术后病灶切缘均为阴性，未发生并发症，证明了 ESTD 用于治疗伴有纤维化的早期胃癌的可行性。Yang 等[14]对 19 例大面积表浅直肠肿瘤病变患者实施了 ESTD，整块切除率 100%，所有病变基底边缘均为阴性，术中均未发生严重并发症，提示 ESTD 治疗大面积直肠肿瘤有效且安全。

ESTD 也有其不足之处，在大面积消化道表浅肿瘤的 ESTD 治疗中，由于黏膜不能被抬起，使得手术区域不能充分暴露，加大了切割边缘的难度，特别是重力侧边缘。为改进这一状况，Min 等[15]受经内镜逆行胰胆管造影术（endoscopic retrograde cholangiopancreatography，ERCP）取石篮的启发研发了一种支撑篮，将支撑篮置于黏膜下隧道适当位置，以支撑起隧道处的黏膜，便于病变边缘切割，且便于确定分离范围两侧的隧道，方便内镜在隧道内下一步分离。

二、消化道固有肌层病变

1.POEM：目前 POEM 已被公认为贲门失弛缓症的有效疗法，相较于口服药物、内镜下肉毒素注射和外科手术等贲门失弛缓症的传统治疗方法，POEM 操作安全且近期治疗效果确切[10]。最近，一项全球多中心随机对照临床试验比较了 POEM 和腹腔镜下 Heller 肌切开+Dor 胃底折叠术两种疗法对特发性贲门失弛缓症的疗效，内镜组（112 例）和腹腔镜组（109 例）术后 2 年临床成功率分别为 83.0%和 81.7%，严重不良事件发生率分别为 2.7%和 7.3%，术后 3 个月反流性食管炎发生率分别为 57%和 20%，术后 24 个月时反流性食管炎发生率分别为 44%和 29%；说明 POEM 疗效非劣于腹腔镜下 Heller 肌切开+Dor 胃底折叠术，但 POEM 术后胃食管反流发生率更高[16]。

并非贲门失弛缓症患者都适合行 POEM 治疗，如食管扭曲明显者，在建立黏膜下隧道的过程中容易损伤黏膜，甚至引发穿孔。令狐恩强和李惠凯[17]提出了一种贲门失弛缓症的内镜下分型（Ling 分型），以准确评估患者是否适合行 POEM 治疗。各种复杂的贲门失弛缓症（Ⅲ型贲门失弛缓症、患者之前接受过多种治疗、之前接受过 POEM、弯曲型贲门失弛缓症）行 POEM 的难度较大。为评估复杂贲门失弛缓症患者行 POEM 的难度，Bechara 等[18]提出了 POEM 难度评分（POEM difficulty score，PDS），复杂贲门失弛缓症的 PDS 与其手术速度两个指标的相关性较好（相关系数为 0.772），提示 PDS 能够较好地预测复杂贲门失弛缓症患者行 POEM 手术的难度。Maruyama 等[19]评估了 POEM 对于弯曲型贲门失弛缓症（食管曲度<135°）的治疗作用，研究纳入 16 例接受 POEM 的弯曲型失弛缓症患者，患者术后 Eckardt 评分、食管下括约肌静息压、平均食管角度均较术前改善，无严重并发症发生，提示对弯曲型失弛缓症，POEM 可以降低食管下括约肌压力，改善食管成角，且相对安全。

除用于治疗贲门失弛缓症外，POEM 还可用于其他疾病的治疗。一项研究纳入 40 例接受 POEM 的食管非失弛缓性运动失调疾病（non-achalasia motility disorders，NAD）患者，90%的患者术后 Eckardt 评分较术前减少，食管测压及食管排空情况改善；中位随访 48 个月，82%患者有持续的症状改善[20]。

2.经口幽门肌切开术（peoral pyloromyotomy，POP）：胃轻瘫以延迟性胃排空为主要特征，临床症状包括恶心、呕吐、腹胀、餐后饱胀、早饱和腹痛[21]。受 POEM 操作原理启发，2013 年，Khashab 等[22]为胃轻瘫患者施行了 POP，POP 原理及操作与 POEM 类似，目的在于通过切断幽门肌来缓解幽门的限制，使胃十二指肠蠕动波能够将食物运送到十二指肠，从而治疗胃轻瘫。

为评估 POP 对难治性胃轻瘫的治疗效果，Kahaleh 等[23]对 33 例接受 POP 治疗的难治性胃轻瘫患者进行随访，中位随访 11.5 个月，85%患者症状缓解，轻度不良反应发生率为 6%。Rodriguez 等[24]评估了 POP 治疗胃轻瘫的安全性和有效性，研究纳入 100 例难治性胃轻瘫患者，发现 POP 术后患者整体胃轻瘫基本症状指数较术前降低；在术后参与了胃排空试验的患者中，78%患者胃排空情况得到改善，58%恢复正常，提示 POP 有助于改善难治性胃轻瘫患者的症状和胃排空情况。

胃轻瘫发病机制复杂，手术后胃轻瘫主要由幽门痉挛导致，而糖尿病胃轻瘫以胃体运动功能障碍为主，因此 POP 对糖尿病胃轻瘫的治疗效果有待商榷[25]。Gonzalez 等[26]对影响 POP 疗效的因素进行了单因素分析，认为糖尿病和女性这两个因素可能与 POP 无效有关，但未经过多因素分析验证，有待进一步研究。

3.STER：传统上，消化道 SMT 的治疗方式为外科手术，创伤较大。随着消化内镜技术的发展，内镜黏膜下挖除术（endoscopic submucosal excavation，ESE）和内镜全层切除术（endoscopic full-thickness resection，EFR）使得内镜下切除 SMT 成为可能，然而这些操作没有保持黏膜的完整性，有可能导致穿孔、感染、术后狭窄等并发症的发生。STER 创伤小，且通过黏膜下隧道的建立，保留了黏膜的完整性，进而降低了穿孔、感染等并发症的发生，为 SMT 的治疗提供了一种新的选择[10]。

一项纳入 165 例上消化道 SMT 患者的回顾性研究显示，STER 的完整切除率达 78.7%，整体并发症发生率为 21.1%，并发症均采用保守方式进行治疗，未采取介入或手术等措施，说明 STER 治疗上消化道 SMT 安全且有效[27]。为验证 STER 的长期疗效，Chen 等[28]对 180 例接受 STER 治疗的 SMT 患者进行了随访，STER 整块切除率达 90.6%；中位随访 36 个月，无局部复发和远处转移，并发症发生率为 8.3%，证明了 STER 的长期安全性及有效性。

与其他治疗消化道 SMT 的术式相比，STER 创伤更小，且因保护了黏膜的完整性，不良事件的发生率更低[10]。Chen 等[29]比较了 STER 和 ESE 两种术式对食管 SMT 的治疗效果，发现 STER 手术速度更快，并发症更少，住院时间更短。电视辅助胸腔镜摘除术（video-assisted thoracoscopic enucleation，VATE）被广泛用于 SMT 的治疗，一项纳入 58 例食管 SMT 患者的回顾性研究比较了 STER 和 VATE 的治疗效果，结果显示 STER 组手术时间更短，花费更少，患者的术后疼痛评分更低[30]。不同于食管 SMT，大多数食管胃交界区 SMT 形状不规则，Li 等[31]研究了 STER 对该部位 SMT 的治疗效果：47 例病例中有 46 例肿瘤被成功切除，无严重并发症发生，整块切除率和完整切除率均为 74.5%，与整块切除组相比，分段切除组患者病变不规则、肿瘤体积更大、手术时间和住院时间更长；研究同时分析了导致整块切除失败的危险因素，病变形状不规则和肿瘤直径>20 mm 是整块切除失败的危险因素。另一项研究结果与此类似，发现肿瘤体积和形状会影响整块切除率和手术难度[29]。

对于食管胃交界处以及胃底近贲门部位的大型肿瘤，难以在肿瘤远端建立黏膜下隧道，限制了 STER 的操作空间。为解决这一问题，Zhang 等[32]建立了双开口黏膜下隧道内镜切除术（submucosal tunneling endoscopic resection with double opening，DO-STER），该术式在肿瘤下缘建立了第 2 个开口，经由第 2 个开口，瘤体在切除过程中逐渐被推出，为隧道内提供了足够的操作空间。研究者对 10 例患有上述部位肿瘤的患者施行了 DO-STER，肿瘤均成功切除，无并发症发生，DO-STER 或许为食管胃交界处以及胃底近贲门部位肿瘤切除提供了一种新的途径。

4.经黏膜下隧道憩室间嵴切开术（submucosal tunneling endoscopic septum division，STESD）：Zenker 憩室又称咽食管憩室，是一种膨出型憩室，可通过手术、硬式内镜或软式内镜进行治疗。常规软式内镜治疗 Zenker 憩室时，同时切除了形成憩室间嵴的黏膜和肌纤维，有一定的穿孔发生率（6.5%）[33]。2016 年，Li 等[34]报道了一例通过 STESD 治疗 Zenker 憩室的病例，相较于常规内镜治疗，STESD 的优势在于可在切除憩室间嵴的同时保护黏膜的完整性，可能有助于减少穿孔和纵隔炎的发生。近期一项全球多中心回顾性研究纳入 75 例接受 STESD 治疗的 Zenker 憩室患者，整体技术成功率为 97.3%（73/75），临床成功率为 92%（69/75），STESD 治疗 Zenker 憩室安全且有效[35]。

除用于治疗 Zenker 憩室外，Li 等[36]评估了 STESD 对 8 例膈上憩室的疗效和安全性，STESD 术后患者 Eckardt 评分显著下降，且没有发生不良事件和症状复发，说明 STESD 可用于膈上憩室的治疗。

三、消化道腔外疾病

NOTES 是一种全新的手术方式，不经过皮肤切口，而是通过自然腔道（口腔、阴道、肛门等）置入软式内镜，对疾病进行治疗，具有无体表切口、创伤小、恢复快、疼痛轻等优势[37]。TE 的出现得益于对 NOTES 器械通路的探索，也促进了 NOTES 的发展。借用 TE 进行 NOTES 的优势在于，黏

膜下隧道的建立使黏膜和固有肌层之间形成黏膜瓣,且黏膜层和固有肌层的开口位置不同,通过充气增加消化道压力可使黏膜与黏膜下层贴合更紧密,有利于关闭黏膜切口,可减少消化道漏、腔外感染等不良事件的发生[38]。

应用 TE 治疗消化道腔外疾病目前仍处于探索阶段,主要应用于纵隔疾病和腹主动脉周围疾病的诊疗,因为上述部位靠近消化道,内镜可以经隧道轻松到达。夏幼辰等[39]对实验用家猪行经食管隧道内镜纵隔探查术,术中可清晰探查主动脉、气管、心包等器官,术后实验动物全部存活,无明显并发症发生。Turner 等[40]研究发现经食管纵隔淋巴结切除术可区分主动脉旁和气管旁淋巴结,切除术时长平均 20 min,相比于传统纵隔镜淋巴结活检,避免了胸壁切口,减少了术后疼痛。Xiong 等[41]对 9 只实验猪进行了多种 NOTES 术式,内镜经食管黏膜下隧道进入腹腔,探查至腹主动脉周围,分别实施了腹腔干旁神经节毁损术,部分肝、脾组织切除术,后腹膜区域部分组织切除术,ESD 联合淋巴结摘除术等术式,术后除 1 只接受脾切除的实验猪因腹腔出血死亡,其余均成功存活,说明在实验猪上模拟上述术式可行且有效,然而为适应临床要求,其安全性有待进一步提高。

综上所述,TE 使得部分既往仅能通过外科治疗的疾病实现了内镜下治疗,部分原有内镜治疗的效果及安全性得到了改善,在大面积或环周型食管病变、贲门失弛缓症和消化道 SMT 等疾病的治疗中发挥了巨大作用。但这一技术仍存在应用部位较为局限、较大肿瘤切除率低、并发症较多等问题。相信随着内镜医师的不断探索和设备、器械的进步,未来 TE 的适应证会得到进一步拓展,并发症等问题也能得到较好控制,使 TE 在消化道疾病治疗方面发挥更大的作用。

利益冲突　所有作者声明不存在利益冲突

参 考 文 献

[1] 中华医学会消化内镜学分会, 中国医师协会内镜医师分会, 北京医学会消化内镜学分会, 等. 消化内镜隧道技术专家共识(2017,北京)[J]. 中华消化内镜杂志,2018,35(1):1-14. DOI: 10.3760/cma.j.issn.1007-5232.2018.01.001.

[2] Sumiyama K, Gostout CJ, Rajan E, et al. Submucosal endoscopy with mucosal flap safety valve[J]. Gastrointest Endosc, 2007,65(4):688-694. DOI: 10.1016/j.gie.2006.07.030.

[3] 令狐恩强. 隧道技术的创建与前景[J].中国继续医学教育, 2011,3(12):6. DOI: 10.3969/j.issn.1674-9308.2011.12.003.

[4] Inoue H, Minami H, Kobayashi Y, et al. Peroral endoscopic myotomy (POEM) for esophageal achalasia[J]. Endoscopy, 2010,42(4):265-271. DOI: 10.1055/s-0029-1244080.

[5] Xu MD, Cai MY, Zhou PH, et al. Submucosal tunneling endoscopic resection: a new technique for treating upper GI submucosal tumors originating from the muscularis propria layer (with videos)[J]. Gastrointest Endosc, 2012,75(1):195-199. DOI: 10.1016/j.gie.2011.08.018.

[6] 熊英, 令狐恩强. 内镜隧道技术临床应用中的技术要点[J]. 中华胃肠内镜电子杂志,2014,1(1):30-31. DOI: 10.3877/cma.j.issn.2095-7157.2014.01.000.

[7] 王瑾, 陈薇, 杨锦林, 等. 消化内镜隧道技术在食管疾病中的应用进展[J].中华胃肠内镜电子杂志,2016,3(2):68-73. DOI: 10.3877/cma.j.issn.2095-7157.2016.02.005.

[8] Zhai YQ, Li HK, Linghu EQ. Endoscopic submucosal tunnel dissection for large superficial esophageal squamous cell neoplasms[J]. World J Gastroenterol, 2016,22(1):435-445. DOI: 10.3748/wjg.v22.i1.435.

[9] 徐丽霞. 隧道内镜技术在消化道及腔外疾病的研究现状与发展[J].福建医药杂志,2015,37(3):128-130.

[10] Chai NL, Li HK, Linghu EQ, et al. Consensus on the digestive endoscopic tunnel technique[J]. World J Gastroenterol, 2019,25(7):744-776. DOI: 10.3748/wjg.v25.i7.744.

[11] Wang J, Zhu XN, Zhu LL, et al. Efficacy and safety of endoscopic submucosal tunnel dissection for superficial esophageal squamous cell carcinoma and precancerous lesions [J]. World J Gastroenterol, 2018,24(26):2878-2885. DOI: 10.3748/wjg.v24.i26.2878.

[12] Jeong JY, Oh YH, Yu YH, et al. Does submucosal fibrosis affect the results of endoscopic submucosal dissection of early gastric tumors? [J]. Gastrointest Endosc, 2012,76(1):59-66. DOI: 10.1016/j.gie.2012.03.172.

[13] Choi HS, Chun HJ, Seo MH, et al. Endoscopic submucosal tunnel dissection salvage technique for ulcerative early gastric cancer[J]. World J Gastroenterol, 2014,20(27):9210-9214. DOI: 10.3748/wjg.v20.i27.9210.

[14] Yang JL, Gan T, Zhu LL, et al. Endoscopic submucosal tunnel dissection: a feasible solution for large superficial rectal neoplastic lesions[J]. Dis Colon Rectum, 2017,60(8):866-871. DOI: 10.1097/DCR.0000000000000805.

[15] Min M, Liu Y, Chen X, et al. Endoscopic submucosal tunnel dissection using a novel bracing basket: an animal feasibility study[J]. Sci Rep, 2018,8(1):1066. DOI: 10.1038/s41598-018-19203-6.

[16] Werner YB, Hakanson B, Martinek J, et al. Endoscopic or surgical myotomy in patients with idiopathic achalasia[J]. N Engl J Med, 2019, 381(23): 2219-2229. DOI: 10.1056/NEJMoa1905380.

[17] 令狐恩强, 李惠凯. 贲门失弛缓症的内镜下分型在隧道技术中的应用[J].中国继续医学教育,2011,3(12):78-80. DOI: 10.3969/j.issn.1674-9308.2011.12.012.

[18] Bechara R, Woo M, Hookey L, et al. Peroral endoscopic myotomy (POEM) for complex achalasia and the POEM difficulty score[J]. Dig Endosc, 2019,31(2):148-155. DOI: 10.1111/den.13294.

[19] Maruyama S, Taniyama Y, Sakurai T, et al. Per-oral endoscopic myotomy (POEM) for a sigmoid type of achalasia: short-term outcomes and changes in the esophageal angle[J]. Surg Endosc, 2020,34(9):4124-4130. DOI: 10.1007/s00464-019-07180-4.

[20] Khashab MA, Familiari P, Draganov PV, et al. Peroral

endoscopic myotomy is effective and safe in non-achalasia esophageal motility disorders: an international multicenter study [J]. Endosc Int Open, 2018, 6(8): E1031-1036. DOI: 10.1055/a-0625-6288.

[21] Jacques J, Pagnon L, Hure F, et al. Peroral endoscopic pyloromyotomy is efficacious and safe for refractory gastroparesis: prospective trial with assessment of pyloric function [J]. Endoscopy, 2019, 51(1): 40-49. DOI: 10.1055/a-0628-6639.

[22] Khashab MA, Stein E, Clarke JO, et al. Gastric peroral endoscopic myotomy for refractory gastroparesis: first human endoscopic pyloromyotomy (with video) [J]. Gastrointest Endosc, 2013, 78(5): 764-768. DOI: 10.1016/j.gie.2013.07.019.

[23] Kahaleh M, Gonzalez JM, Xu MM, et al. Gastric peroral endoscopic myotomy for the treatment of refractory gastroparesis: a multicenter international experience [J]. Endoscopy, 2018, 50(11): 1053-1058. DOI: 10.1055/a-0596-7199.

[24] Rodriguez J, Strong AT, Haskins IN, et al. Per-oral pyloromyotomy (pop) for medically refractory gastroparesis: short term results from the first 100 patients at a high volume center [J]. Ann Surg, 2018, 268(3): 421-430. DOI: 10.1097/SLA.0000000000002927.

[25] Bapaye A. Third-space endoscopy - can we see light at the end of the tunnel? [J]. Endoscopy, 2018, 50(11): 1047-1048. DOI: 10.1055/a-0637-9050.

[26] Gonzalez JM, Benezech A, Vitton V, et al. G-POEM with antro-pyloromyotomy for the treatment of refractory gastroparesis: mid-term follow-up and factors predicting outcome [J]. Aliment Pharmacol Ther, 2017, 46(3): 364-370. DOI: 10.1111/apt.14132.

[27] Du C, Chai NL, Ling-Hu EQ, et al. Submucosal tunneling endoscopic resection: an effective and safe therapy for upper gastrointestinal submucosal tumors originating from the muscularis propria layer [J]. World J Gastroenterol, 2019, 25(2): 245-257. DOI: 10.3748/wjg.v25.i2.245.

[28] Chen T, Zhou PH, Chu Y, et al. Long-term outcomes of submucosal tunneling endoscopic resection for upper gastrointestinal submucosal tumors [J]. Ann Surg, 2017, 265(2): 363-369. DOI: 10.1097/SLA.0000000000001650.

[29] Chen Y, Wang M, Zhao L, et al. The retrospective comparison between submucosal tunneling endoscopic resection and endoscopic submucosal excavation for managing esophageal submucosal tumors originating from the muscularis propria layer [J]. Surg Endosc, 2020, 34(1): 417-428. DOI: 10.1007/s00464-019-06785-z.

[30] Chai N, Du C, Gao Y, et al. Comparison between submucosal tunneling endoscopic resection and video-assisted thoracoscopic enucleation for esophageal submucosal tumors originating from the muscularis propria layer: a randomized controlled trial [J]. Surg Endosc, 2018, 32(7): 3364-3372. DOI: 10.1007/s00464-018-6057-8.

[31] Li Z, Gao Y, Chai N, et al. Effect of submucosal tunneling endoscopic resection for submucosal tumors at esophagogastric junction and risk factors for failure of en bloc resection [J]. Surg Endosc, 2018, 32(3): 1326-1335. DOI: 10.1007/s00464-017-5810-8.

[32] Zhang Q, Cai JQ, Xiang L, et al. Modified submucosal tunneling endoscopic resection for submucosal tumors in the esophagus and gastric fundus near the cardia [J]. Endoscopy, 2017, 49(8): 784-791. DOI: 10.1055/s-0043-111236.

[33] Ishaq S, Hassan C, Antonello A, et al. Flexible endoscopic treatment for Zenker's diverticulum: a systematic review and meta-analysis [J]. Gastrointest Endosc, 2016, 83(6): 1076-1089.e5. DOI: 10.1016/j.gie.2016.01.039.

[34] Li QL, Chen WF, Zhang XC, et al. Submucosal tunneling endoscopic septum division: a novel technique for treating Zenker's diverticulum [J]. Gastroenterology, 2016, 151(6): 1071-1074. DOI: 10.1053/j.gastro.2016.08.064.

[35] Yang J, Novak S, Ujiki M, et al. An international study on the use of peroral endoscopic myotomy in the management of Zenker's diverticulum [J]. Gastrointest Endosc, 2020, 91(1): 163-168. DOI: 10.1016/j.gie.2019.04.249.

[36] Li X, Zhang W, Yang J, et al. Safety and efficacy of submucosal tunneling endoscopic septum division for epiphrenic diverticula [J]. Endoscopy, 2019, 51(12): 1141-1145. DOI: 10.1055/a-1024-5879.

[37] Liu L, Chiu PW, Reddy N, et al. Natural orifice transluminal endoscopic surgery (NOTES) for clinical management of intra-abdominal diseases [J]. Dig Endosc, 2013, 25(6): 565-577. DOI: 10.1111/den.12154.

[38] Makris KI, Rieder E, Swanstrom LL. Natural orifice transluminal endoscopic surgery (NOTES) in thoracic surgery [J]. Semin Thorac Cardiovasc Surg, 2010, 22(4): 302-309. DOI: 10.1053/j.semtcvs.2011.01.007.

[39] 夏幼辰, 夏杰, 龚晓媛, 等. 经食管隧道内镜纵隔探查术的动物实验研究 [J]. 胃肠病学, 2019, 24(1): 17-20. DOI: 10.3969/j.issn.1008-7125.2019.01.004.

[40] Turner BG, Gee DW, Cizginer S, et al. Endoscopic transesophageal mediastinal lymph node dissection and en bloc resection by using mediastinal and thoracic approaches (with video) [J]. Gastrointest Endosc, 2010, 72(4): 831-835. DOI: 10.1016/j.gie.2010.04.019.

[41] Xiong Y, Chen QQ, Chai NL, et al. Endoscopic transesophageal submucosal tunneling surgery: a new therapeutic approach for diseases located around the aorta ventralis [J]. World J Gastroenterol, 2019, 25(1): 85-94. DOI: 10.3748/wjg.v25.i1.85.

（收稿日期：2020-10-04）

（本文编辑：朱悦）

南微医学

广告



南微医学动物实验中心正式启用啦！

- 供医院开展ESD/EMR、ERCP、EUS、EVL等内镜手把手带教，及动物实验
- 手术间——报告厅实时交互转播、全球直播系统











赶紧联系我吧！

400 025 3000 全国服务电话

www.micro-tech.com.cn

南微医学科技股份有限公司

南京高新开发区高科三路10号

025 5874 4269

info@micro-tech.com.cn

官方二维码

OLYMPUS®

广告



• HDTV*放大　• 轻松操控　• 纤细外径

电子结肠内窥镜

PCF-H290ZL, PCF-H290ZI

奥林巴斯(北京)销售服务有限公司

北京总部：北京市朝阳区新源南路1-3号平安国际金融中心A座8层　代表电话:010-58199000

*NBI:窄带成像
*HDTV：配合图像处理装置CV-290可呈现高清晰度图像。
电子结肠内窥镜 国械注进20153060977
图像处理装置 国械注进20172220671

禁忌内容或注意事项详见使用说明书
沪械广审(文)第220309-03855号
AD0043SV V03-2008

ISSN 1007-5232　CN 32-1463/R　邮发代号：28-105　国内定价：25.00 元