中华医学会系列杂志

ISSN 1007-5232
CN 32-1463/R

中华消化内镜杂志®

ZHONGHUA XIAOHUA NEIJING ZAZHI

2021年7月 第38卷 第7期

CHINESE JOURNAL OF DIGESTIVE ENDOSCOPY

Volume 38 Number 7
July 2021

中华医学会
CHINESE MEDICAL ASSOCIATION
1915

中華醫學會

CHINESE MEDICAL ASSOCIATION

ISSN 1007-5232
07>
9 771007 523212

erbe

广告

氩气电极（FiAPC 探头）

- 一次性使用，抗折性佳
- 起弧距离好，低功率起弧
- 器械自动识别，即插即用
- 工作参数自动存储
- 双重过滤功能，加强患者保护性
- APC电极末端气体压力自动保持恒定
- APC电极末端ERBE色环标记
- 与ERBE所有内镜氩气刀兼容
- 1.5mm,2.3mm等不同直径氩气电极可选

禁忌内容或注意事项详见说明书

用于高频手术中对血管、组织进行止血和消融

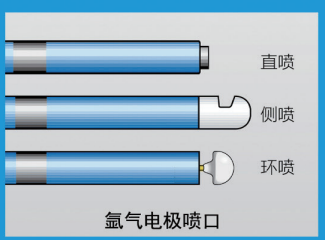

氩气电极喷口


氩气电极适配器

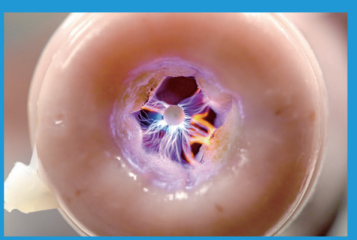



生产企业：Erbe Elektromedizin GmbH
德国爱尔博电子医疗仪器公司
产品注册证号及名称：
[1] 国械注进 20163250794（氩气电极）
沪械广审(文)第250729-08795号

爱尔博（上海）医疗器械有限公司
地址：上海市延安西路2201号上海国际贸易中心3002室 邮编：200336
电话：021-62758440 邮箱：info@erbechina.com
传真：021-62758874 技术服务热线：400-108-1851

中华消化内镜杂志®

CHINESE JOURNAL OF DIGESTIVE ENDOSCOPY

月刊　　1996年8月改刊　　第38卷　第7期　2021年7月20日出版

微信:xhnjxw　　新浪微博

主　管
中国科学技术协会

主　办
中华医学会
100710,北京市东四西大街42号

编　辑
中华消化内镜杂志编辑委员会
210003,南京市紫竹林3号
电话:(025)83472831,83478997
传真:(025)83472821
Email:xhnj@xhnj.com
http://www.zhxhnjzz.com
http://www.medjournals.cn

总编辑
张澍田

编辑部主任
唐涌进

出　版
《中华医学杂志》社有限责任公司
100710,北京市东四西大街42号
电话(传真):(010)51322059
Email:office@cmaph.org

广告发布登记号
广登32010000093号

印　刷
江苏省地质测绘院

发　行
范围:公开
国内:南京报刊发行局
国外:中国国际图书贸易集团有限公司
(北京399信箱,100044)
代号M4676

订　购
全国各地邮政局
邮发代号28-105

邮　购
中华消化内镜杂志编辑部
210003,南京市紫竹林3号
电话:(025)83472831
Email:xhnj@xhnj.com

定　价
每期25.00元,全年300.00元

中国标准连续出版物号
ISSN 1007-5232
CN 32-1463/R

2021年版权归中华医学会所有

未经授权,不得转载、摘编本刊文章,不得使用本刊的版式设计

除非特别声明,本刊刊出的所有文章不代表中华医学会和本刊编委会的观点

本刊如有印装质量问题,请向本刊编辑部调换

目　次

共识与指南

中国胃肠间质瘤内镜下诊治专家共识(2020,北京) …… 505
中华医学会消化内镜学分会消化内镜隧道技术协作组
中国医师协会内镜医师分会　北京医学会消化内镜学分会

专家论坛

咽部浅表癌的内镜下诊断与治疗进展 …… 515
赵子樱　初元　徐美东

胃肠胰神经内分泌肿瘤的内镜诊治进展 …… 522
薛冰艳　柏建安　朱国琴　李晓林　周逸婵　徐瑞彤　顾丹阳　田野　范志宁　汤琪云

论　著

内镜治疗较大胃间质瘤的安全性及长期疗效的多中心回顾性分析 …… 527
姜雨婷　江思芮　付凤琴　梁玮　何利平　彭如洁　郑晓玲

内镜全层切除术与外科手术切除胃巨大间质瘤的对照性分析(含视频) …… 535
卢英姿　郑庆芬　刘丹　杨荟玉　孔令建　李德亮　赵丽霞　Saif Ullah　刘冰熔

内镜黏膜下挖除术与全层切除术治疗腔内生长胃间质瘤的疗效及安全性比较 …… 540
孟睿　徐桂芳　周林　黄静雯　倪牧含　秦睿璐　王雷

橡皮圈组织夹内牵引辅助在内镜黏膜下剥离术治疗结直肠病变中的应用(含视频) …… 545
刘冠伊　戎龙　郭新月　蔡云龙　年卫东　张继新

幽门螺杆菌阴性早期胃癌的内镜及组织学特点分析 …… 551
苏惠　金鹏　杨浪　何玉琦　赵晓军　王海红　李娜　盛剑秋

内镜超声在非确定性胆总管结石经内镜逆行胰胆管造影术前的应用价值 …… 556
吴晓露　王震宇

内镜下乳头球囊扩张术治疗胆总管结石并发十二指肠乳头出血的危险因素分析(含视频) …… 560
方宇韬　沈红璋　金杭斌　杨建锋　张筱凤

磁控胶囊内镜对服用肠溶阿司匹林老年患者上消化道出血风险评估的价值探讨 …… 565
王艳　高峰　刘心娟　张晓云　李宁　高颖新　郝建宇

短篇论著

胃间质瘤内镜超声征象与病理危险分级的相关性研究 …… 569

李梦颖　王凤　齐健

病例报道

内镜诊治胃微小神经内分泌肿瘤一例 …… 573

倪丽　吕涛　周美汛　Seto Wai Kay

疑诊为胃间质瘤的低分化腺癌一例 …… 575

张平平　宋英晓　董元航　陈翠　罗天航　薛绪潮　杜奕奇

综　　述

内镜黏膜下剥离术治疗十二指肠病变研究进展 …… 577

严博　沈磊

内镜超声引导下支架引流术治疗胰腺包裹性坏死研究进展 …… 582

瞿伊晨　杨建锋　张筱凤

读者·作者·编者

《中华消化内镜杂志》2021 年可直接使用英文缩写的常用词汇 …… 572

插页目次 …… 534

《中华消化内镜杂志》第六届编委会编委名单 …… 564

《中华消化内镜杂志》第六届编委会通讯编委名单 …… 564

《中华消化内镜杂志》稿约 …… 586

本期责任编辑　钱程

·短篇论著·

胃间质瘤内镜超声征象与病理危险分级的相关性研究

李梦颖[1]　王凤[2]　齐健[2]

[1]华中科技大学同济医学院附属武汉市中心医院超声影像科 430071;[2]武汉大学中南医院消化内科 湖北省肠病临床研究中心 430071

通信作者:齐健,Email:qiqidelizi@163.com

【提要】 探讨胃间质瘤不同内镜超声征象与其危险分级间的相关性。回顾性分析 2013 年 3 月—2017 年 12 月在武汉大学中南医院内镜中心行普通胃镜及内镜超声检查,经病理和免疫组化确诊为胃间质瘤的 89 例患者资料,比较不同危险程度胃间质瘤内镜超声下特征。89 例患者中,极低危险度 63 例、低危险度 21 例、中危险度 5 例,内镜超声下胃间质瘤直径、回声均匀性、溃疡、边界是否规则及囊性变在不同危险度胃间质瘤中差异有统计学意义($P<0.05$)。内镜超声检查有助于不同危险度胃间质瘤的判断。

【关键词】 胃肿瘤; 腔内超声检查; 危险性评估; 间质瘤

基金项目:国家自然科学基金(81972298);湖北省卫生健康委员会联合基金重点项目(WJ2019H056)

DOI:10.3760/cma.j.cn321463-20201225-00008

Correlation between endoscopic ultrasonographic features and pathological risk grade of gastric stromal tumors

Li Mengying[1], *Wang Feng*[2], *Qi Jian*[2]

[1]*Department of Ultrasound Imaging, The Center Hospital of Wuhan, Tongji Medical College, Huazhong University of Science and Technology, Wuhan 430071, China*; [2]*Department of Gastroenterology, Zhongnan Hospital of Wuhan University, Hubei Clinical Center and Key Lab of Intestinal and Colorectal Diseases, Wuhan 430071, China*

Corresponding author: Qi Jian, Email: qiqidelizi@163.com

【**Summary**】 To investigate the correlation between different endoscopic ultrasonographic signs and pathological risk grade of gastric stromal tumors. Data of 89 patients with gastric stromal tumors confirmed by pathology and immunohistochemistry who underwent gastroscopy and endoscopic ultrasonography in Zhongnan Hospital of Wuhan University from March 2013 to December 2017 were retrospectively analyzed. The endoscopic ultrasonographic characteristics of gastric stromal tumors with different risk degrees were compared. Among the 89 cases, 63 were very low-risk grade, 21 were low-risk grade, and 5 were intermediate-risk grade. Tumor size, echo homogenicity, ulcer, with or without regular boundary, and cystic change were correlated with tumor risk grade ($P<0.05$). Endoscopic ultrasonography is helpful to predict risk grade of gastric stromal tumors before surgery.

【**Key words**】 Stomach neoplasms; Endosonography; Risk assessment; Stromal tumors

Fund program: National Natural Science Foundation of China (81972298); Key Project of the Joint Fund of Hubei Provincial Health Commission (WJ2019H056)

DOI:10.3760/cma.j.cn321463-20201225-00008

胃肠道间质瘤(gastrointestinal stromal tumor,GISTs)是胃肠道最常见的间叶源性肿瘤,也是胃内最常见的黏膜下病变。其起源于胃肠道的卡哈尔间质细胞(interstitial cell of Cajal),具有动态的非定向分化和潜在恶性特点,不能用单纯的良恶性加以定性[1]。随着偶然发现的 GISTs 的增多,治疗前明确肿瘤的良恶性倾向,评估肿瘤的预后变得愈加困难和重要。内镜超声将超声探头沿内镜活检孔道送达消化管腔内进行扫描,可以对黏膜下病变的大小、形状、起源层次、回声特征、与周围脏器的关系及周围是否有淋巴结肿大进行进一步观察,有助于黏膜下病变的诊断和鉴别[2]。本研究通过回顾性分析

不同危险度胃间质瘤患者的胃镜和内镜超声影像学资料，探讨内镜超声征象与胃间质瘤危险度分级的相关性。

一、资料与方法

1.一般资料：回顾性分析 2013 年 3 月—2017 年 12 月在武汉大学中南医院经手术病理证实为胃间质瘤，且临床、病理、胃镜及内镜超声资料完整的患者资料。最终 89 例患者纳入本研究，其中男 38 例、女 51 例，年龄 30~80 岁，平均年龄 56.7 岁。其中内镜下切除病例 55 例，手术切除病例 34 例。本研究获得武汉大学中南医院医学伦理委员会批准(2019154)。

2.仪器和方法：患者隔夜空腹，检查前口服去泡剂，检查时采取左侧卧位，先常规内镜检查(日本 Olympus GIF-XQ260、GIF-XQ290 胃镜)，发现病变后根据其大小采用超声内镜(日本 Olympus GF-UM240)或超声探头(日本 Olympus UM-2R、UM-3R，扫描频率为 7.5、12、15、20 MHz)进一步检查。详细记录病灶胃镜和内镜超声图像特征，包括病变部位、大小、形状、起源层次、回声性质、回声特点等。

3.病理诊断：正确病理诊断依赖于组织病理学和免疫组化的检测，必要时还需进行基因检测。术后病理诊断根据《中国胃肠间质瘤诊断治疗共识(2017 年版)》[3]的标准进行分级(表 1)。

表 1　胃间质瘤病理危险度分级标准[3]

危险度分级	肿瘤大小(cm)	核分裂数(个/50HPF)
极低	≤2	≤5
低	>2~5	≤5
中等	>2~5	6~10
	>5~10	≤5
高	>10	任何
	>5	>5
	任何	>10
	任何	任何(肿瘤破裂)

注：HPF 表示高倍视野

4.统计学处理：采用 SPSS 20.0 软件处理数据，符合正态分布的计量资料以 *Mean*±*SD* 表示，三组间比较采用方差分析；计数资料以例数和百分比表示，组间比较使用 χ^2 检验或 Fisher 确切概率法；Logistic 回归用于胃间质瘤良恶性危险度独立危险因素的检验；受试者工作特征(receive operation characteristic，ROC)曲线用于找出预测危险程度更高组病变最宜直径。$P<0.05$ 为差异有统计学意义。

二、结果

89 例胃间质瘤中极低危险组 63 例，低危险组 21 例，中危险组 5 例。其胃镜及内镜超声征象如表 2 所示，不同危险

表 2　不同危险度胃间质瘤胃镜及内镜超声特征

项目	极低危组	低危组	中危组	统计量	*P* 值
例数	63	21	5		
病变长径(mm，*Mean*±*SD*)	12.5±7.6	21.4±11.5	21.3±7.9	$F=9.687$	0.001
病变部位[例(%)]					0.592[a]
胃底	36(57.1)	10(47.6)	2(40.0)		
胃体	23(36.5)	10(47.6)	2(40.0)		
胃窦	4(6.4)	1(4.8)	1(20.0)		
溃疡[例(%)]					0.022[a]
无	60(95.2)	16(76.2)	4(80.0)		
有	3(4.8)	5(23.8)	1(20.0)		
起源层次[例(%)]					0.498[a]
黏膜肌层	5(7.9)	0	0		
固有肌层	58(92.1)	21(100.0)	5(100.0)		
生长方式[例(%)]					0.579[a]
内生型	59(93.7)	18(85.7)	5(100.0)		
外生型	4(6.3)	3(14.3)	0		
边界形态[例(%)]					<0.001[a]
规则	62(98.4)	18(85.7)	1(20.0)		
不规则	1(1.6)	3(14.3)	4(80.0)		
回声均匀度[例(%)]				$\chi^2=9.814$	0.007
均匀	47(74.6)	10(47.6)	1(20.0)		
非均匀	16(25.4)	11(52.4)	4(80.0)		
中央高回声[例(%)]				$\chi^2=4.511$	0.105
无	52(82.5)	13(61.9)	3(60.0)		
有	11(17.5)	8(38.1)	2(40.0)		
囊性变[例(%)]					<0.001[a]
无	63(100.0)	18(85.7)	3(60.0)		
有	0	3(14.3)	2(40.0)		

注：[a]表示采用 Fisher 确切概率法

度的胃间质瘤在病变部位、起源层次、生长方式、中央高回声方面，差异无统计学意义（$P>0.05$）；但是，相对恶性程度更高的胃间质瘤，病变直径更大，表面溃疡、边界不规则、回声不均匀、囊性变的情况更为多见，差异有统计学意义（$P<0.05$）。

进一步对胃间质瘤分组，将低危和中危组归为相对恶性胃间质瘤组，极低危组归为相对良性胃间质瘤组，进行比较，提示肿瘤直径、回声异质性及囊性变为危险度更高的胃间质瘤的独立危险因素（表 3）。对相对良性胃间质瘤和相对恶性胃间质瘤的大小进行 ROC 分析，曲线下面积为 0.757，95%*CI*：0.644～0.87。在直径为 17.5 mm 时，肿瘤危险度更高的可能性更大，其敏感度、特异度分别为 61.5%、77.8%（图 1）。

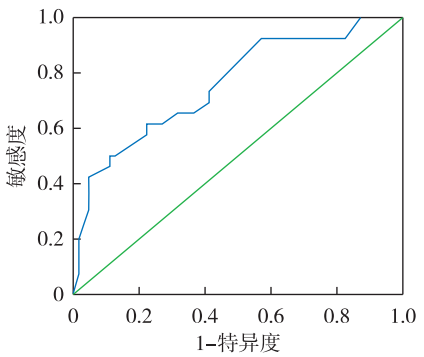

图 1　不同危险度胃间质瘤大小的受试者工作特征曲线分析

讨论　GISTs 发病率约为 1/10 万，发病部位可为消化道和腹腔的任何地方，包括大网膜和肠系膜，但其主要部位为胃（60%）、小肠（30%）及结直肠（5%），其发病年龄主要为中老年[4]。GISTs 在临床表现上无特异性，可表现为上腹部不适、反酸、嗳气、消化不良、消化道出血等[5]。临床观察发现即使是恶性潜能极低的 GISTs 也有转移可能。Aso 等[6]就发现 1 例直径<2 cm、生长迅速并早期肝转移的胃间质瘤。目前各个国家和地区对 GISTs 的治疗提出了相应的管理指南，均提出治疗前应进行详细的评估，由多学科专家组成的团队进行治疗方案制定，常规行胃镜、内镜超声、CT 和（或）MRI 检查[7-8]。中国专家共识、亚太地区专家共识以及美国国立综合癌症网络（National Comprehensive Cancer Network，NCCN）指南强调，对于直径≥2 cm 的局限性胃间质瘤，在无手术禁忌证时行手术切除；对于直径<2 cm 的局限性胃间质瘤，则应先行内镜超声检查评估是否有高危表现，对于有高危表现的病变应行手术切除[9-11]。简而言之，对于局限性胃间质瘤治疗方案应根据病变大小、内镜超声高危征象存在与否来制定。但是上述共识或指南对于内镜超声高危征象存在一定的差异。中国专家共识提出的高危征象包括边界不规则、溃疡、强回声、异质性；亚太地区专家共识指出的高危征象包括边界不规则、溃疡、出血、囊性变、坏死、异质性；NCCN 指南则认为边界不规则、囊性变、溃疡、强回声、异质性是高危表现。因此，对胃间质瘤内镜超声征象与病理危险分级的相关性行进一步研究能为治疗方案的制定提供更多的循证医学依据。

本研究数据显示，不同危险度的胃间质瘤在病变直径、表面溃疡、边界是否规则、囊性变、回声异质性上差异有统计学意义（$P<0.05$），肿瘤危险度越高，其病灶直径越大，表面溃疡、边界不规则、囊性变、回声异质性更为多见。将低危组和中危组归为相对恶性胃间质瘤组，极低危组归为相对良性胃间质瘤组，对两者胃镜及内镜超声下图像进行分析，发现肿瘤直径、回声异质性以及囊性变可作为独立危险因素预测肿瘤危险程度。本研究结果与 Wong 等[12]和 Kim 等[13]的研究相似。但是戎龙等[14]对 36 例胃间质瘤进行内镜超声图像研究发现，侵袭危险性越高的胃间质瘤，溃疡、边界不清、边界不规则、回声异质性现象越常见，而有无囊性改变差异无统计学意义，与本研究存在一定差异。考虑其研究对象均为行外科手术治疗的病例，肿瘤瘤体直径相对更大（最大径平均 73 mm），中、高危间质瘤更多；而我们所纳入胃间质瘤平均直径为 15.1 mm。因此我们猜测不同大小的胃间质瘤内镜超声下高危表现存在一定差异，对于直径较小的胃间质瘤，肿瘤直径、回声异质性以及囊性变对危险程度预测能力可能更强。此外，我们对病变直径与肿瘤侵袭性之间的关系行进一步分析，发现当肿瘤直径为 17.5 mm 时效力最高，敏感度和特异度分别为 61.5% 和 77.8%，与马娟娟等[15]研究结果相似。

综上所述，内镜超声多个征象可以对胃间质瘤恶性倾向进行评估。随着胃间质瘤危险度增高，肿瘤直径更大，边界不规则，溃疡、回声异质性及囊性变更为多见。因而术前通过胃间质瘤一系列内镜超声征象，可以对其恶性倾向做出初步判断，有助于临床治疗方案的制定。

利益冲突　所有作者声明不存在利益冲突

表 3　不同危险度胃间质瘤内镜及内镜超声征象的多因素分析

内镜及内镜超声征象	β 值	*SE* 值	Wald χ^2 值	*OR* 值	95%*CI*	*P* 值
病变长径（≤17.5 mm/>17.5 mm）	1.706	0.560	9.276	5.508	1.837～16.513	<0.05
溃疡（无/有）	0.432	0.971	0.197	1.540	0.229～10.332	>0.05
边界形态（规则/不规则）	1.431	1.214	1.389	4.182	0.387～45.145	>0.05
回声均匀度（均匀/不规则）	1.449	0.559	6.714	4.257	1.423～12.735	<0.05
囊性变（无/有）	2.726	1.202	5.140	15.270	1.447～161.151	<0.05

参 考 文 献

[1] von Mehren M, Joensuu H. Gastrointestinal stromal tumors[J]. J Clin Oncol, 2018, 36(2): 136-143. DOI: 10.1200/JCO.2017.74.9705.

[2] 彭金榜, 叶丽萍, 毛鑫礼, 等. 上消化道黏膜下肿瘤 1237 例次的病理学特征和分布特点[J]. 中华消化杂志, 2019, 39(2): 94-99. DOI: 10.3760/cma.j.issn.0254-1432.2019.02.004.

[3] 中国临床肿瘤学会胃肠间质瘤专家委员会. 中国胃肠间质瘤诊断治疗共识(2017 年版)[J]. 肿瘤综合治疗电子杂志, 2018, 4(1): 31-43.

[4] Faigel DO, Abulhawa S. Gastrointestinal stromal tumors: the role of the gastroenterologist in diagnosis and risk stratification[J]. J Clin Gastroenterol, 2012, 46(8): 629-636. DOI: 10.1097/MCG.0b013e3182548f6c.

[5] Miettinen M, Lasota J. Gastrointestinal stromal tumors: review on morphology, molecular pathology, prognosis, and differential diagnosis[J]. Arch Pathol Lab Med, 2006, 130(10): 1466-1478. DOI: 10.1043/1543-2165(2006)130[1466: GSTROM]2.0.CO;2.

[6] Aso A, Ihara E, Kubo H, et al. Gastric gastrointestinal stromal tumor smaller than 20 mm with liver metastasis[J]. Clin J Gastroenterol, 2013, 6(1): 29-32. DOI: 10.1007/s12328-012-0351-0.

[7] Milliron B, Mittal PK, Camacho JC, et al. Gastrointestinal stromal tumors: imaging features before and after treatment[J]. Curr Probl Diagn Radiol, 2017, 46(1): 17-25. DOI: 10.1067/j.cpradiol.2015.08.001.

[8] Keung EZ, Raut CP. Management of gastrointestinal stromal tumors[J]. Surg Clin North Am, 2017, 97(2): 437-452. DOI: 10.1016/j.suc.2016.12.001.

[9] Koo DH, Ryu MH, Kim KM, et al. Asian consensus guidelines for the diagnosis and management of gastrointestinal stromal tumor[J]. Cancer Res Treat, 2016, 48(4): 1155-1166. DOI: 10.4143/crt.2016.187.

[10] Li J, Ye Y, Wang J, et al. Chinese consensus guidelines for diagnosis and management of gastrointestinal stromal tumor[J]. Chin J Cancer Res, 2017, 29(4): 281-293. DOI: 10.21147/j.issn.1000-9604.2017.04.01.

[11] NCCN. The NCCN soft tissue sarcoma clinical practice guidelines in oncology (version 6.2019)[Z]. [2020-02-10]. https://www.nccn.org/about/default.aspx.

[12] Wong RC, Farooq FT, Chak A. Endoscopic Doppler US probe for the diagnosis of gastric varices (with videos)[J]. Gastrointest Endosc, 2007, 65(3): 491-496. DOI: 10.1016/j.gie.2006.11.017.

[13] Kim MN, Kang SJ, Kim SG, et al. Prediction of risk of malignancy of gastrointestinal stromal tumors by endoscopic ultrasonography[J]. Gut Liver, 2013, 7(6): 642-647. DOI: 10.5009/gnl.2013.7.6.642.

[14] 戎龙, 万远廉, 年卫东, 等. 胃间质瘤 63 例临床分析[J]. 中华胃肠外科杂志, 2009, 12(1): 24-27. DOI: 10.3760/cma.j.issn.1671-0274.2009.01.008

[15] 马娟娟, 谢芳, 唐静, 等. 胃肠道小间质瘤的临床和病理特征分析[J]. 中华消化内镜杂志, 2016, 33(12): 834-837. DOI: 10.3760/cma.j.issn.1007-5232.2016.12.005.

(收稿日期: 2020-12-25)
(本文编辑: 朱悦)

·读者·作者·编者·

《中华消化内镜杂志》2021 年可直接使用英文缩写的常用词汇

ERCP(经内镜逆行胰胆管造影术)
EST(经内镜乳头括约肌切开术)
EUS(内镜超声检查术)
EUS-FNA(内镜超声引导下细针抽吸术)
EMR(内镜黏膜切除术)
ESD(内镜黏膜下剥离术)
ENBD(经内镜鼻胆管引流术)
ERBD(经内镜胆道内支架放置术)
APC(氩离子凝固术)
EVL(内镜下静脉曲张套扎术)
EIS(内镜下硬化剂注射术)
MRCP(磁共振胰胆管成像术)
GERD(胃食管反流病)
RE(反流性食管炎)
IBD(炎症性肠病)
UC(溃疡性结肠炎)
NSAIDs(非甾体抗炎药)
PPI(质子泵抑制剂)
HBV(乙型肝炎病毒)
HBsAg(乙型肝炎病毒表面抗原)
Hb(血红蛋白)
NO(一氧化氮)
PaO_2(动脉血氧分压)
$PaCO_2$(动脉血二氧化碳分压)
ALT(丙氨酸转氨酶)
AST(天冬氨酸转氨酶)
AKP(碱性磷酸酶)
IL(白细胞介素)
TNF(肿瘤坏死因子)
VEGF(血管内皮生长因子)
ELISA(酶联免疫吸附测定)
RT-PCR(逆转录-聚合酶链反应)

Vedkang 唯德康

广告

鲲鹏刀

ESD系列

【一次性使用黏膜切开刀】

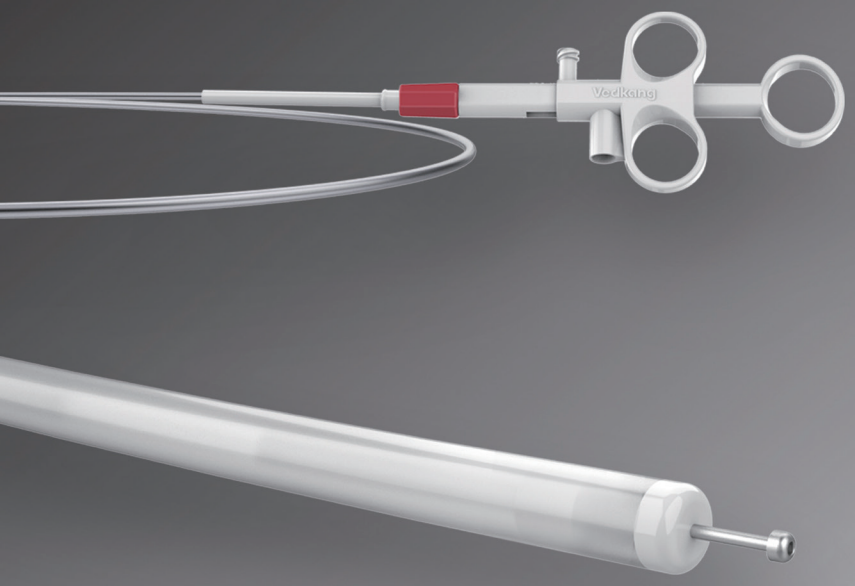



江苏唯德康医疗科技有限公司
Jiangsu Vedkang Medical Science and Technology Co., Ltd.

Ⓐ 地址：江苏武进经济开发区果香路52号
Ⓣ 电话：+86-519-69877755
Ⓕ 传真：+86-519-69877753
Ⓔ 邮箱：sales@vedkang.com

产品注册证及名称：

国械注准20193010885（一次性使用黏膜切开刀）

苏械广审（文）第240319-01612号

⚠禁忌内容或注意事项详见说明书

以上仅指本公司产品

OLYMPUS

广告



Beyond
Imagination -超越想象

电子上消化道内窥镜 GIF-H290EC

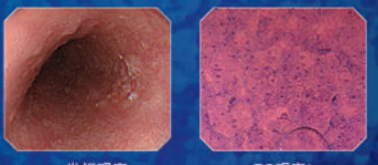

常规观察　EC观察*

电子结肠内窥镜 CF-H290ECI

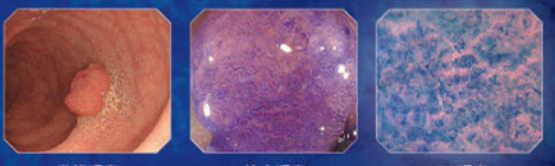

常规观察　放大观察　EC观察*

奥林巴斯内镜技术步入全新领域。
520倍光学放大，实现对生命体内细胞的内镜观察。
高倍率、高精度图像，为提高内镜诊断精度做出贡献。
EC观察*作为新的诊断模式，为内镜诊断开拓全新视野。

奥林巴斯(北京)销售服务有限公司
北京总部：北京市朝阳区新源南路1-3号平安国际金融中心A座8层
代表电话:010-58199000

本资料仅供医学专业人士阅读。
禁忌内容或注意事项详见说明书。
所有类比均基于本公司产品，特此说明。
规格、设计及附件如有变更，请以产品注册信息为准。

* EC观察，指使用EC内镜(Olympus Endocyto)进行的细胞观察。
电子上消化道内窥镜 国械注进20203060483
电子结肠内窥镜 国械注进20203060482
沪械广审(文)第251116-10907号
AD0067SV V01-2103

ISSN 1007-5232　CN 32-1463/R　邮发代号：28-105　国内定价：25.00 元