中华医学会系列杂志

ISSN 1007-5232
CN 32-1463/R

中华消化内镜杂志®

ZHONGHUA XIAOHUA NEIJING ZAZHI

2021年3月 第38卷 第3期

CHINESE JOURNAL OF DIGESTIVE ENDOSCOPY

Volume 38 Number 3
March 2021

CHINESE MEDICAL ASSOCIATION

ISSN 1007-5232
9 771007 523212 03>

中华消化内镜杂志 2021年3月 第三十八卷 第三期 中华医学会

华亘控股
RICHEN FORCE HOLDINGS

广告

尿素[^{13}C]呼气试验诊断试剂盒

呼气查胃幽门螺杆菌 Hp 无放射性

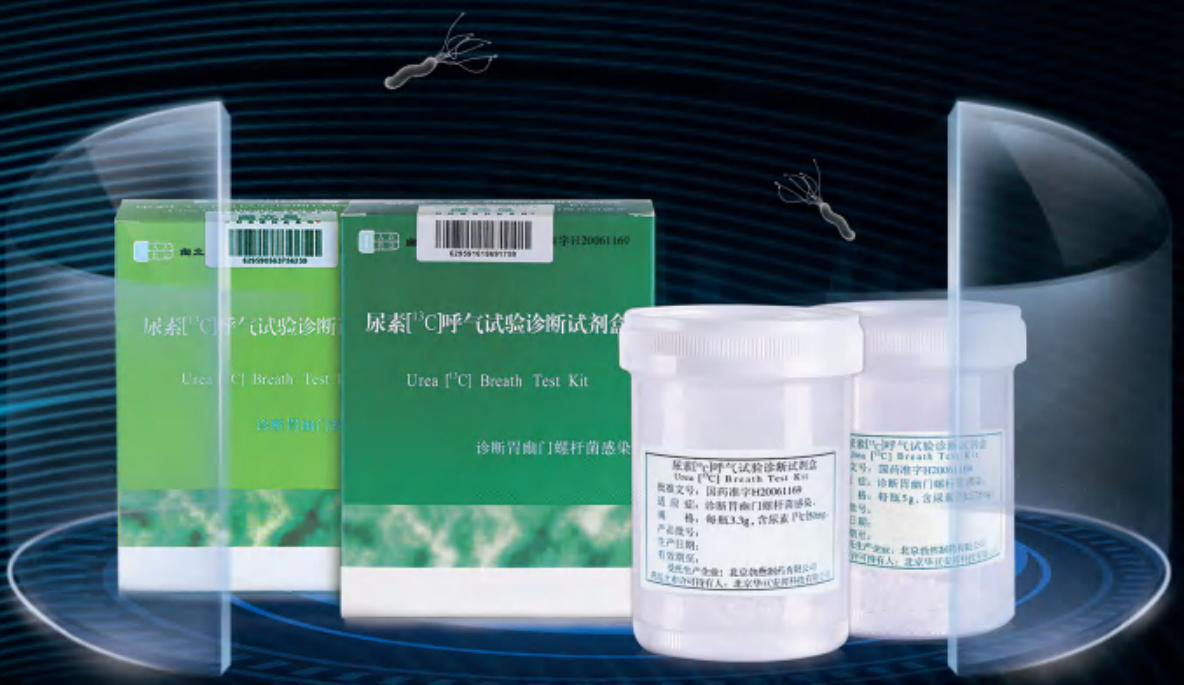

幽立显®简明处方资料：

【药品名称】
通用名称：尿素[^{13}C]呼气试验诊断试剂盒
英文名称：Urea[^{13}C]Breath Test Kit
汉语拼音：Niaosu[^{13}C]Huqi Shiyan Zhenduan Shijihe

【适应症】
诊断胃幽门螺杆菌感染

【规格】
每瓶3.3g，含尿素[^{13}C]50mg
每瓶5g，含尿素[^{13}C]75mg

【性状】
本品为白色颗粒，伴有橙橘气味和酸味。在水中易溶

【不良反应】
尚未见不良反应

【禁忌】
对本品任何成分过敏者禁用

【用法用量】
1、受试者应在早上空腹时或禁食两小时以上受试。
2、在贴有标签纸的2个气袋上，受试者填好所需资料。
3、受试者维持正常呼气，将气体吹进气袋，直至气袋饱满，并立即扭紧气袋盖。此收集的为0分钟呼气。
4、受试者用80～100ml凉饮用水送服尿素[^{13}C]颗粒一瓶后，静坐。
5、受试者按上述收集呼气方法，收集服用尿素[^{13}C]后30分钟的呼气，扭紧气袋盖。
6、将收集的0分钟、30分钟的呼气气袋，在相应的仪器上进行$^{13}CO_2$检测。
7、常用δ‰来表示测定结果，称为千分差值。定义为：

$$\delta‰=\frac{^{13}C\text{-}测定样品的同位素丰度-^{13}C\text{-}参比样品的同位素丰度}{^{13}C\text{-}参比样品的同位素丰度}\times 1000$$

8、阳性判断值：
幽门螺杆菌的诊断，通常以30分钟时样品中所测$^{13}C\text{-}CO_2$的δ‰减去零时的呼气样品的δ‰值的差表示，即检测值$\delta‰_{(30\text{分钟})}-\delta‰_{(0\text{分钟})}$。
阳性判断值≥4.0±0.4时，可判定受试者为Hp阳性。

【执行标准】
国家食品药品监督管理总局国家药品标准YBH19362006-2015Z

【注意事项】
详见产品说明书

【批准文号】
国药准字H20061169

【药品上市许可持有人】
北京华亘安邦科技有限公司

【受托生产企业】
北京勃然制药有限公司
本广告仅供医学药学专业人士阅读
京药广审（文）第251105-00767号

北京华亘安邦科技有限公司
BEIJING RICHEN-FORCE SCIENCE & TECHNOLOGY CO., LTD.
地　　址：北京市朝阳区酒仙桥北路7号电通创意广场4号楼
联系电话：010－6494-8021　　客服电话：400－600－6395　　传真：010-8176-3746

中华消化内镜杂志®

CHINESE JOURNAL OF DIGESTIVE ENDOSCOPY

月刊　　1996年8月改刊　　第38卷　第3期　2021年3月20日出版

微信:xhnjxw　　新浪微博

主　管
中国科学技术协会

主　办
中华医学会
100710,北京市东四西大街42号

编　辑
中华消化内镜杂志编辑委员会
210003,南京市紫竹林3号
电话:(025)83472831,83478997
传真:(025)83472821
Email:xhnj@xhnj.com
http://www.zhxhnjzz.com
http://www.medjournals.cn

总编辑
张澍田

编辑部主任
唐涌进

出　版
《中华医学杂志》社有限责任公司
100710,北京市东四西大街42号
电话(传真):(010)51322059
Email:office@cmaph.org

广告发布登记号
广登32010000093号

印　刷
江苏省地质测绘院

发　行
范围:公开
国内:南京报刊发行局
国外:中国国际图书贸易集团有限公司
(北京399信箱,100044)
代号M4676

订　购
全国各地邮政局
邮发代号28-105

邮　购
中华消化内镜杂志编辑部
210003,南京市紫竹林3号
电话:(025)83472831
Email:xhnj@xhnj.com

定　价
每期25.00元,全年300.00元

中国标准连续出版物号
ISSN 1007-5232
CN 32-1463/R

2021年版权归中华医学会所有

未经授权,不得转载、摘编本刊文章,不得使用本刊的版式设计

除非特别声明,本刊刊出的所有文章不代表中华医学会和本刊编委会的观点

本刊如有印装质量问题,请向本刊编辑部调换

目　　次

共识与指南

^{13}C尿素呼气试验质量控制专家建议 …… 169
中华医学会消化病学分会　中华医学会消化内镜学分会

中国食管良恶性狭窄内镜下防治专家共识(2020,北京) …… 173
中华医学会消化内镜学分会消化内镜隧道技术协作组
中国医师协会内镜医师分会　北京医学会消化内镜学分会

中国胆瘘消化内镜诊治专家共识(2020,北京) …… 186
中华医学会消化内镜学分会ERCP学组　中国医师协会内镜医师分会
北京医学会消化内镜学分会

专家论坛

新型冠状病毒肺炎疫情下消化内镜工作的实践与思考…… 195
张亚飞　方军　王红玲　段玲玲　朱跃　杨鹏程　张小丹　赵秋

论　　著

跨越十二指肠主乳头平行放置双侧金属支架治疗肝门部胆管恶性狭窄的临床研究(含视频) …… 200
夏明星　吴军　高道键　叶馨　王田田　赵毅　胡冰

探头式共聚焦激光显微内镜在胆管狭窄中的诊断价值…… 205
方晓焱　金杭斌　楼奇峰　张筱凤　杨建锋

原位肝脏移植术后胆瘘的类型与治疗 …… 210
李宇　郝杰　杨雪　陶杰　田敏　刘学民　王博　吕毅　孙昊

内镜超声对胰腺导管内乳头状黏液瘤病理类型的诊断价值 …… 217
李卓然　冯云路　郭涛　吴晰　伍东升　常晓燕　吴东　杨爱明

胆总管腺瘤的内镜超声表现 …… 222
李焕喜　王震宇　李伟志　张莉

十二指肠降部非壶腹部散发型腺瘤内镜下的高危征象识别及治疗效果 …… 226
石亮亮　李杨　周林　沈永华　凌亭生

短篇论著

内镜黏膜下剥离术治疗幽门管早期癌及癌前病变的临床价值研究(含视频) …… 231
俞江平　阮荣蔚　刘永军　陶亚利　崔钊　朱舒文　周丹萍　李焱冬　王实

病例报道

内镜下黏膜瓣移植瘘口封堵术治疗外科手术后食管气管瘘一例 …… 235
陈曦　包郁　周凌霄　赵锐　金海龙　张莎
原发性骨髓纤维化并发脾动静脉瘘一例 …… 237
吴珊　汪春莲　刘德良　楚毅　彭德红　王思竹
肝移植术后异位静脉曲张一例 …… 239
门昌君　张国梁
胃窦血管扩张症致反复消化道出血一例 …… 240
韩美玲　牛海静　陈平
原发性直肠黑色素瘤一例 …… 243
曲铭　金景鹏　张斌

综　　述

射频消融治疗不可切除胆管癌研究进展 …… 245
邵杭锋　杨建锋
隧道内镜技术的临床应用进展 …… 248
冯拥璞　高野　辛磊　李兆申

读者·作者·编者

《中华消化内镜杂志》2021 年可直接使用英文缩写的常用词汇 …… 172
《中华消化内镜杂志》对来稿中统计学处理的有关要求 …… 216
《中华消化内镜杂志》2021 年征稿征订启事 …… 225
发表学术论文“五不准” …… 230
中华医学会系列杂志论文作者署名规范 …… 234
插页目次 …… 204

本刊稿约见第 38 卷第 1 期第 82 页

本期责任编辑　钱程

·论著·

内镜超声对胰腺导管内乳头状黏液瘤病理类型的诊断价值

李卓然[1]　冯云路[1]　郭涛[1]　吴晰[1]　伍东升[1]　常晓燕[2]　吴东[1]　杨爱明[1]
[1]中国医学科学院北京协和医院消化内科 100730;[2]中国医学科学院北京协和医院病理科 100730
通信作者:吴东,Email:wudong@pumch.cn

【摘要】 **目的**　探讨内镜超声对胰腺导管内乳头状黏液瘤(intraductal papillary mucinous neoplasms, IPMN)术前病理分类的价值。**方法**　回顾性分析北京协和医院 2008—2018 年间 62 例术前接受内镜超声检查评估 IPMN 病理类型且术后病理明确为胰腺 IPMN 的患者资料。探究区分低度异型增生(low grade dysplasia,LGD)、高度异型增生(high grade dysplasia,HGD)和侵袭性癌(invasive cancer,IC)的内镜超声征象,并利用逻辑回归模型制定基于内镜超声特征的评分系统用于 IPMN 病理类型的术前评估。**结果**　在 62 例患者中,15 例(24.2%)病理为 LGD,20 例(32.3%)为 HGD,27 例(43.5%)为 IC。单因素分析显示附壁结节大小和主胰管宽度是预测 IPMN 病理类型的因素。附壁结节大小每增加 1 mm,病理分级增加的风险就增加 8%。多因素分析显示,仅附壁结节≥5 mm(*OR*=7.31,95%*CI*:2.49~21.40,*P*<0.001)具有区分 LGD、HGD 和 IC 三者的效能。将附壁结节≥5 mm 赋 2 分,主胰管宽度≥10 mm和<5 mm 的附壁结节分别赋 1 分,形成内镜超声评分系统。结果显示,该评分系统区分良恶性 IPMN 的灵敏度、特异度和受试者特征曲线下面积分别为 0.830、0.867 和 0.867。**结论**　术前内镜超声有助于区分 IPMN 的病理类型,附壁结节大小和主胰管宽度是区别良恶性 IPMN 的重要因素。

【关键词】 腔内超声检查;　胰腺导管内肿瘤;　附壁结节;　主胰管
基金项目:北京市自然科学基金(7192162)
DOI:10.3760/cma.j.cn321463-20200722-00782

Diagnostic value of endoscopic ultrasonography for pathological classifications of intraductal papillary mucinous neoplasm

Li Zhuoran[1], *Feng Yunlu*[1], *Guo Tao*[1], *Wu Xi*[1], *Wu Dongsheng*[1], *Chang Xiaoyan*[2], *Wu Dong*[1], *Yang Aiming*[1]
[1]*Department of Gastroenterology, Peking Union Medical College Hospital, Chinese Academy of Medical Sciences, Beijing 100730, China*; [2]*Department of Pathology, Peking Union Medical College Hospital, Chinese Academy of Medical Sciences, Beijing 100730, China*
Corresponding author: Wu Dong, Email: wudong@pumch.cn

【**Abstract**】 **Objective**　To explore the preoperative diagnostic value of endoscopic ultrasonography (EUS) for intraductal papillary mucinous neoplasms (IPMN). **Methods**　Data of 62 patients with IPMN confirmed by pathology who underwent EUS before surgery from 2008 to 2018 in Peking Union Medical College Hospital were analyzed. Characteristics that could distinguish low-grade dysplasia (LGD), high-grade dysplasia (HGD) and invasive carcinoma (IC) were explored. A scoring system based on EUS findings was established to determine the preoperative pathology of IPMN by using logistic model. **Results**　Of the 62 patients, 15 (24.2%) were diagnosed as having LGD, 20 (32.3%) HGD and 27 (43.5%) IC. Univariate analysis showed that the size of mural nodules and width of main pancreatic duct (MPD) were predictive factors for IPMN pathology. The possibility of higher pathological grading would increase 8% for every 1 mm increment in mural nodules. Multivariate analysis showed that only mural nodules ≥ 5 mm

(*OR*=7.31, 95%*CI*: 2.49-21.40, *P*<0.001) was an independent risk factor to distinguish LGD, HGD and IC. Mural nodules≥5 mm, main pancreatic duct (MPD)≥10 mm and mural nodules <5 mm were assigned 2 points, 1 point and 1 point, respectively. The sensitivity, specificity, and area under receiver operator characteristic curve (AUC) of the EUS scoring system to distinguish benign and malignant IPMN were 0.830, 0.867, and 0.867, respectively. **Conclusion** Preoperative EUS helps to distinguish LGD, HGD and IC. The size of mural nodules and the width of MPD are vital risk factors to distinguish benign and malignant IPMN.

【Key words】 Endosonography; Pancreatic intraductal neoplasms; Mural nodules; Main pancreatic ducte

Fund program: Natural Science Foundation of Beijing (7192162)

DOI:10.3760/cma.j.cn321463-20200722-00782

胰腺癌目前仍然是预后最差的实体肿瘤之一,五年生存率仅 9%[1]。胰腺导管内乳头状黏液瘤(intraductal papillary mucinous neoplasms,IPMN)是胰腺癌的癌前病变[2-3]。由于包括 CT 和磁共振成像(magnetic resonance imaging,MRI)在内的影像学手段应用增多,胰腺囊性病变的检出率增加,其中 IPMN 占 25%~38%[4-7]。但术前进行 IPMN 的病理类型判断仍然存在困难,尤其是对那些经手术治疗可获治愈的患者而言,术前判断病理类型具有重要意义[8-10]。

内镜超声是目前诊断 IPMN 的重要手段,其对于附壁结节的评估优于 CT 和 MRI,而附壁结节是预测恶性 IPMN 最重要的指征之一[11]。据报道,内镜超声评估"恶性"IPMN 的灵敏度和特异度分别是 67.0%~75.6%和 70.0%~94.1%[8-9,12]。本研究的目的是进一步探究内镜超声在 IPMN 三分类病理体系下的诊断价值,并建立基于内镜超声术前诊断 IPMN 良恶性的评分系统。

资料与方法

1.研究对象:本研究回顾性纳入了 62 例 2008—2018 年间影像学诊断胰腺囊性占位,并在手术切除前 1 个月内行内镜超声检查的患者。患者术后病理均诊断为 IPMN。术后病理报告由 1 位从事胰腺病理学研究的副主任医师在不知晓内镜超声检查结果的前提下对病理进行诊断,病理结果按照巴尔的摩共识分为低度异型增生(low grade dysplasia,LGD)、高度异型增生(high grade dysplasia,HGD)和侵袭性癌(invasive cancer,IC)3 组[13]。中国医学科学院北京协和医院的伦理审查委员会批准了本研究,伦理审查编号为 S-K937。

2.内镜操作:内镜超声检查均由具有独立进行内镜超声检查 5 年以上经验的内镜医师完成。所用内镜超声设备为环扫式探头(GF-UE260,7.5 MHz,日本奥林巴斯),与配套主机连接(EU-M2000,日本奥林巴斯;EU-ME2 Premier plus,日本奥林巴斯;Prosound F75,日本阿洛卡)。在操作过程中,使用环扫式内镜观察病变,从默认频率 7.5 MHz 开始逐渐调整频率,直到获得满意的影像。有多个囊肿或附壁结节时,记录最大者的相关信息,主胰管(main pancreatic duct,MPD)宽度定义为扩张最明显处的测量值。报告、原始图像丢失或其内容不能提供所需信息的病例未纳入本研究,2 位内镜医师意见不一时通过咨询 1 位从事内镜诊疗工作 20 年以上的主任医师来解决分歧。所有 3 位内镜医师在不知晓病变病理分级的情况下记录了有关全胰、囊肿、MPD、附壁结节和周围淋巴结的信息,其中 MPD 增宽定义为 MPD≥5 mm。

3.数据分析:使用 SPSS 22.0 统计软件对数据进行分析。连续变量符合正态分布,以 *Mean*±*SD* 描述;2 组间比较使用 *t* 检验,3 组间比较使用方差分析。分类变量以频数和构成比或率描述,使用卡方检验或 Fisher 精确检验进行比较。利用单因素分析和多元有序逻辑回归模型探讨可以区分 LGD、HGD 和 IC 的内镜超声特征。根据单因素和多因素分析的结果设计内镜超声评分系统,绘制受试者工作特征(receiver operator characteristic,ROC)曲线并据此确定区分良恶性 IPMN 的截断值。计算在此截断值下区分 IPMN 病理类型的灵敏度和特异度。*P*<0.05 认为差异有统计学意义。

结　果

一、基线特征

本研究共纳入 62 名患者。其中男 43 例,女 19 例,平均年龄为 61.6 岁(29~79 岁)。腹痛(41 例,66.1%)是最常见的临床表现。5 例(8.1%)患有新

发糖尿病。15 例(24.2%)糖类抗原(carbohydrate antigen, CA)19-9 升高。39 例(62.9%)IPMN 病变位于胰头。患者均接受了手术,胰体尾切除术(27.4%)是最常用的术式,其他术式还包括胰腺次全切除术、保留十二指肠的胰头切除术等。

二、基于内镜超声特征的病理类型预测因素

术后病理为 15 例(24.2%)LGD,20 例(32.3%)HGD,27 例(43.5%)IC。将 MPD 宽度和附壁结节大小分别作为检验变量,病理类型作为分类变量绘制 ROC 曲线,发现 MPD≥10 mm 和附壁结节≥5 mm 有着最佳的区分效能。按照三分类病理分级对 IPMN 的临床和内镜超声特征进行单因素分析,结果发现 MPD≥10 mm(P = 0.008),附壁结节≥5 mm(P<0.001),<5 mm 的附壁结节(P=0.001)在三分类病理分级之间差异有统计学意义;而梗阻性黄疸和血清 CA 19-9 等其他实验室检查结果差异均无统计学意义。LGD 和 HGD,HGD 和 IC 的两两比较发现,附壁结节≥5 mm,<5 mm 的附壁结节和 MPD≥10 mm 均有助于区分 LGD 与 HGD,但只有附壁结节≥5 mm 可以有效区分 HGD 和 IC(表 1)。

多元有序逻辑回归分析发现,只有附壁结节≥5 mm在区分 LGD、HGD 和 IC 时差异有统计学意义(OR = 7.31, 95%CI: 2.49~21.40, P <0.001)(表 2)。附壁结节每增加 1 mm,病理分级更高的可能性将增加 8%(OR = 1.08, 95%CI: 1.01~1.16)。

三、内镜超声评分系统和 ROC 曲线

根据单因素及多因素分析的结果,附壁结节≥5 mm具有最高的区分效能,因此赋分为 2 分,MPD≥10 mm 和<5 mm 的附壁结节在 3 组比较时组间差异有统计学意义,因此各赋为 1 分。HGD 和 IC 被视作是“恶性病变”,LGD 被视作是“良性病变”。我们发现截断值为 2 分时 Youden 指数最大,因此将 2 分作为截断值。在此条件下,内镜超声评分系统的灵敏度和特异度分别为 0.830 和 0.867,诊断准确率为 0.839,曲线下面积(area under curve, AUC)为 0.867(图 1)。

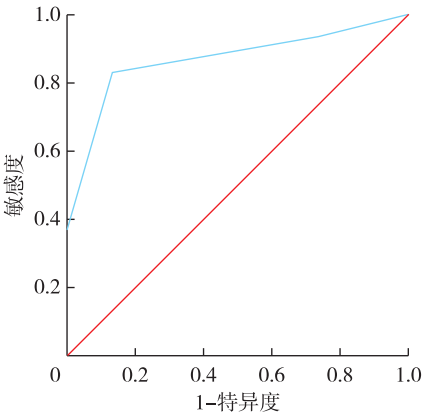

图 1　内镜超声评分系统预测胰腺导管内乳头状黏液瘤病理类型的受试者工作特征曲线

讨　论

随着 CT 和 MRI 等影像学手段的广泛应用,越来越多的 IPMN 被检出,CT、MRCP 和内镜超声的检查阳性率分别为 63.9%、76.9%和 50.5%[14]。鉴于 IPMN 的高患病率、慢进展率、低死亡率和手术治疗的有创性,需要在定期监测和手术切除之间做出个体化的临床决策。目前的指南推荐按照 LGD、HGD 和 IC 的三分类系统报告 IPMN[15]。LGD 患者可在密切观察的前提下随访,HGD 和 LC 应接受手术治

表 1　不同病理类型胰腺导管内乳头状黏液瘤临床特征的单因素分析[例(%)]

临床特征	LGD(n=15)	HGD(n=20)	IC(n=27)	P 值(LGD 组比 HGD 组)	P 值(HGD 组比 IC 组)	P 值(3 组比较)
附壁结节大小						
≥5 mm	2(13.3)	8(40.0)	21(77.8)	0.014	0.015	<0.001
<5 mm	7(46.7)	2(10.0)	1(3.7)	0.022	0.567	0.001
MPD 宽度						
MPD≥10 mm	2(13.3)	13(65.0)	10(37)	0.005	0.080	0.008
MPD>5~<10 mm	8(53.3)	6(30.0)	10(37.0)	0.187	0.758	0.364
梗阻性黄疸	1(6.7)	4(20.0)	2(7.4)	0.365	0.379	0.326
囊肿直径≥3 cm	5(33.3)	9(45.0)	11(40.7)	0.728	0.770	0.783
MPD 截断征伴远端胰腺萎缩	2(13.3)	2(10.0)	9(33.3)	1.000	0.086	0.107
囊壁增厚	3(20.0)	4(20.0)	6(22.2)	1.000	0.854	0.978
淋巴结短径≥1 cm	2(13.3)	2(10.0)	3(11.1)	1.000	0.903	0.953
CA19-9 升高	6(40.0)	3(15.0)	6(22.2)	0.129	0.534	0.221

注:LGD 指低度异型增生;HGD 指高度异型增生;IC 指侵袭性癌;MPD 指主胰管;CA19-9 指糖类抗原 19-9

表 2　内镜超声特征预测胰腺导管内乳头状黏液瘤病理类型的有序逻辑回归

因素	比值比	95%*CI*	*P* 值
主胰管宽度≥10 mm	1.31	0.49~3.51	0.596
附壁结节直径≥5 mm	7.31	2.49~21.40	<0.001

疗,进展为 IC 的 IPMN 患者预后与胰腺癌相当,然而 HGD 手术可达到治愈,其预后远好于 IC[16]。因此,有必要准确地术前分层来优化治疗策略。

本研究试图寻找与 IPMN 中不同病理类型相关的预测因素。根据结果,在 LGD、HGD 和 IC 患者中,MPD≥10 mm、附壁结节≥5 mm 和<5 mm 的附壁结节是单因素分析中差异有统计学意义的判别指标,但只有附壁结节≥5 mm 在多因素分析中具有统计学意义。其他研究还揭示了一些预测 IPMN 恶变的危险因素。例如,影像学发现的肿块边界不清是 HGD 和 IC 的危险因素,急性胰腺炎史与 IC 关系更为密切[17]。目前多数研究者认为,大的附壁结节和 MPD 扩张是 IPMN 恶性病变的两个最主要特征,而其他特征的可靠性存疑。目前的指南建议当 IPMN 病变存在“高危征象”时进行手术,而如果仅存在“危险因素”,则可以接受密切的随访[15]。在本研究中,我们发现只有附壁结节≥5 mm 才有足够的把握区分 LGD、HGD 和 IC。根据本研究结果,大的附壁结节是手术较强的适应证。这一结果与国际指南的推荐相符,后者指出约有 90% 的 HGD 有附壁结节,而 IC 几乎均存在附壁结节[15]。

Chang 等[18]指出,HGD 与 IC 的 IPMN 患者预后差异很大。通过分析 100 例诊断为 HGD 的 IPMN 术后患者,Blackham 等[19]发现,只有 9% 的患者在 35 个月的中位随访期间出现了疾病进展或复发,远低于侵袭性 IPMN 的复发率(34%)[16]。行手术切除的 HGD 患者的中位生存期显著优于行手术切除的侵袭性 IPMN 患者(92 个月比 29 个月,$P<0.001$)[20]。本研究发现,在三分类病理体系下,基于内镜超声测量的附壁结节大小较 MPD 宽度更具预测价值,然而由于样本量有限,我们未能确定三分类病理类型和附壁结节大小之间的对应关系。

修订后的福冈国际指南推荐手术治疗具有“高危征象”的 IPMN,对于具有“危险因素”的 IPMN 应进一步评估,特别是行内镜超声检查来协助制定诊疗计划[15]。欧洲和美国指南也指出,内镜超声引导下细针穿刺细胞学阳性、实性成分(附壁结节)和主胰管扩张是 IPMN 的手术指征[21-22]。但对于恶性 IPMN 的内镜超声征象尚存争议,各指南也并未量化术前判断 IPMN 良恶性的具体指标。为了进一步探究内镜超声的有效性,我们设计了内镜超声评分系统。在该系统中,依据逻辑回归结果,我们将附壁结节≥5 mm 计为 2 分,MPD≥10 mm 和<5 mm 的附壁结节各计为 1 分。该评分系统的 AUC 为 0.867。将诊断阈值设为 2 分时,评分系统的灵敏度、特异度和诊断准确率分别为 0.830、0.867 和 0.839。既往的研究显示,内镜超声的诊断准确率为 0.40~0.944,这与我们的结果一致[11]。与上述指南不同的是,我们的评分系统仅纳入 MPD 和附壁结节两项指标。福冈指南推荐的危险因素分层体系较为繁琐,难以指导临床工作,本研究提出的简化的评分系统不仅具有较高的术前预测价值,而且更便于临床实践。

对于 IPMN 而言,内镜超声是一种高灵敏度、低特异度的诊断方法。内镜超声引导下细针穿刺对鉴别胰腺囊性病变的良恶性有重要的临床价值,特别是囊液癌胚抗原(carcinoembryonic antigen,CEA)分析和组织细胞学检查,但其前提是需要得到足够的囊液或组织标本,操作相关的并发症风险也应引起内镜医师的关注[23-24]。造影增强内镜超声通过观察目标区域的血流灌注特征,对包括 IPMN 在内的胰腺占位性病变也有一定的鉴别意义[25]。有研究表明附壁结节均为等血供或富血供,而黏液栓表现为无血供,据此可以准确地区分 IPMN 囊肿中的附壁结节和黏液栓[26]。在更新的欧洲指南中也推荐了一系列其他方法,例如胰管镜检查和 K-ras 突变检测等[21]。

我们的研究存在一些不足。第一,这是一项单中心回顾性研究,样本量有限。第二,内镜超声检查由不同的内镜医师进行,但所有内镜医师都具备熟练的操作技巧,且由 2 名经验丰富的内镜医师重新阅读内镜超声图像,以最大程度地减少偏倚。第三,附壁结节和黏液的准确区分需要依赖造影增强内镜超声,而本研究均使用普通内镜超声进行检测。但是,造影增强内镜超声尚未得到广泛应用,其可行性受限。第四,本研究的内镜超声评分系统仍需要在单独的队列中进一步验证。

利益冲突　所有作者声明不存在利益冲突

参 考 文 献

[1] Siegel RL, Miller KD, Jemal A. Cancer statistics, 2019[J]. CA

Cancer J Clin, 2019, 69(1): 7-34. DOI: 10.3322/caac.21551.

[2] Hiraoka N, Onozato K, Kosuge T, et al. Prevalence of FOXP3+ regulatory T cells increases during the progression of pancreatic ductal adenocarcinoma and its premalignant lesions[J]. Clin Cancer Res, 2006, 12(18): 5423-5434. DOI: 10.1158/1078-0432.CCR-06-0369.

[3] Kitago M, Ueda M, Aiura K, et al. Comparison of K-ras point mutation distributions in intraductal papillary-mucinous tumors and ductal adenocarcinoma of the pancreas[J]. Int J Cancer, 2004, 110(2): 177-182. DOI: 10.1002/ijc.20084.

[4] Valsangkar NP, Morales-Oyarvide V, Thayer SP, et al. 851 resected cystic tumors of the pancreas: a 33-year experience at the Massachusetts general hospital[J]. Surgery, 2012, 152(3 Suppl 1): S4-12. DOI: 10.1016/j.surg.2012.05.033.

[5] Sakorafas GH, Smyrniotis V, Reid-Lombardo KM, et al. Primary pancreatic cystic neoplasms revisited. Part Ⅲ. Intraductal papillary mucinous neoplasms[J]. Surg Oncol, 2011, 20(2): e109-118. DOI: 10.1016/j.suronc.2011.01.004.

[6] Andrejevic-Blant S, Kosmahl M, Sipos B, et al. Pancreatic intraductal papillary-mucinous neoplasms: a new and evolving entity[J]. Virchows Arch, 2007, 451(5): 863-869. DOI: 10.1007/s00428-007-0512-6.

[7] Sohn TA, Yeo CJ, Cameron JL, et al. Intraductal papillary mucinous neoplasms of the pancreas: an increasingly recognized clinicopathologic entity[J]. Ann Surg, 2001, 234(3): 313-321; discussion 321-322. DOI: 10.1097/00000658-200109000-00005.

[8] Choi SY, Kim JH, Yu MH, et al. Diagnostic performance and imaging features for predicting the malignant potential of intraductal papillary mucinous neoplasm of the pancreas: a comparison of EUS, contrast-enhanced CT and MRI[J]. Abdom Radiol (NY), 2017, 42(5): 1449-1458. DOI: 10.1007/s00261-017-1053-3.

[9] Lee KH, Lee SJ, Lee JK, et al. Prediction of malignancy with endoscopic ultrasonography in patients with branch duct-type intraductal papillary mucinous neoplasm[J]. Pancreas, 2014, 43(8): 1306-1311. DOI: 10.1097/MPA.0000000000000177.

[10] Choi JY, Lee JM, Lee MW, et al. Magnetic resonance pancreatography: comparison of two- and three-dimensional sequences for assessment of intraductal papillary mucinous neoplasm of the pancreas[J]. Eur Radiol, 2009, 19(9): 2163-2170. DOI: 10.1007/s00330-009-1391-9.

[11] ASGE Standards of Practice Committee, Muthusamy VR, Chandrasekhara V, et al. The role of endoscopy in the diagnosis and treatment of cystic pancreatic neoplasms[J]. Gastrointest Endosc, 2016, 84(1): 1-9. DOI: 10.1016/j.gie.2016.04.014.

[12] Khashab MA, Kim K, Lennon AM, et al. Should we do EUS/FNA on patients with pancreatic cysts? The incremental diagnostic yield of EUS over CT/MRI for prediction of cystic neoplasms[J]. Pancreas, 2013, 42(4): 717-721. DOI: 10.1097/MPA.0b013e3182883a91.

[13] Basturk O, Hong SM, Wood LD, et al. A revised classification system and recommendations from the Baltimore consensus meeting for neoplastic precursor lesions in the pancreas[J]. Am J Surg Pathol, 2015, 39(12): 1730-1741. DOI: 10.1097/PAS.0000000000000533.

[14] 王雷, 夏天, 廖专, 等. 胰管内乳头状黏液性肿瘤 361 例的临床特征[J].中华胰腺病杂志, 2012, 12(6): 371-374. DOI: 10.3760/cma.j.issn.1674-1935.2012.06.003.

[15] Tanaka M, Fernández-Del Castillo C, Kamisawa T, et al. Revisions of international consensus Fukuoka guidelines for the management of IPMN of the pancreas[J]. Pancreatology, 2017, 17(5): 738-753. DOI: 10.1016/j.pan.2017.07.007.

[16] Kang MJ, Jang JY, Lee KB, et al. Long-term prospective cohort study of patients undergoing pancreatectomy for intraductal papillary mucinous neoplasm of the pancreas: implications for postoperative surveillance[J]. Ann Surg, 2014, 260(2): 356-363. DOI: 10.1097/SLA.0000000000000470.

[17] 王雷, 金刚, 王莉, 等. 胰管内乳头状黏液性肿瘤的术前良、恶性与浸润性预测因子[J].中华胰腺病杂志, 2010, 10(5): 321-325. DOI: 10.3760/cma.j.issn.1674-1935.2010.05.006.

[18] 常晓燕, 李雯, 姜英, 等. 胰腺导管内乳头状黏液性肿瘤的临床病理学及预后分析[J].中华病理学杂志, 2016, 45(3): 159-164. DOI: 10.3969/j.issn.1009-6019.2017.05.134.

[19] Blackham AU, Doepker MP, Centeno BA, et al. Patterns of recurrence and long-term outcomes in patients who underwent pancreatectomy for intraductal papillary mucinous neoplasms with high grade dysplasia: implications for surveillance and future management guidelines[J]. HPB (Oxford), 2017, 19(7): 603-610. DOI: 10.1016/j.hpb.2017.03.007.

[20] Rezaee N, Barbon C, Zaki A, et al. Intraductal papillary mucinous neoplasm (IPMN) with high-grade dysplasia is a risk factor for the subsequent development of pancreatic ductal adenocarcinoma[J]. HPB (Oxford), 2016, 18(3): 236-246. DOI: 10.1016/j.hpb.2015.10.010.

[21] European Study Group on Cystic Tumours of the Pancreas. European evidence-based guidelines on pancreatic cystic neoplasms[J]. Gut, 2018, 67(5): 789-804. DOI: 10.1136/gutjnl-2018-316027.

[22] Singhi AD, Zeh HJ, Brand RE, et al. American Gastroenterological Association guidelines are inaccurate in detecting pancreatic cysts with advanced neoplasia: a clinicopathologic study of 225 patients with supporting molecular data[J]. Gastrointest Endosc, 2016, 83(6): 1107-1117.e2. DOI: 10.1016/j.gie.2015.12.009.

[23] 王海鄙, 徐莹, 王舒蓓, 等. 内镜超声引导下细针穿刺细胞学及囊液癌胚抗原分析诊断胰腺囊性病变的价值[J].中华消化内镜杂志, 2014, 31(3): 133-136. DOI: 10.3760/cma.j.issn.1007-5232.2014.03.004.

[24] 孙思予, 王孟春, 孙素云. 内镜超声引导下细针穿刺对胰腺占位病变的诊断价值[J].中华消化杂志, 2002, 22(1): 25-27. DOI: 10.3760/j.issn. 0254-1432.2002.01.008.

[25] 诸琦, 龚婷婷, 熊慧芳, 等. 造影增强内镜超声对胰腺病变定量分析价值的初步探讨[J].中华消化内镜杂志, 2010, 27(11): 576-580. DOI: 10.3760/cma.j.issn.1007-5232.2010.11.006.

（收稿日期：2020-07-22）

（本文编辑：钱程）

erbe

广告



氩气电极（FiAPC 探头）

- ☑ 一次性使用，抗折性佳
- ☑ 起弧距离好，低功率起弧
- ☑ 器械自动识别，即插即用
- ☑ 工作参数自动存储
- ☑ 双重过滤功能，加强患者保护性
- ☑ APC电极末端气体压力自动保持恒定
- ☑ APC电极末端ERBE色环标记
- ☑ 与ERBE所有内镜氩气刀兼容
- ☑ 1.5mm,2.3mm等不同直径氩气电极可选

禁忌内容或注意事项详见说明书

用于高频手术中对血管、组织进行止血和消融

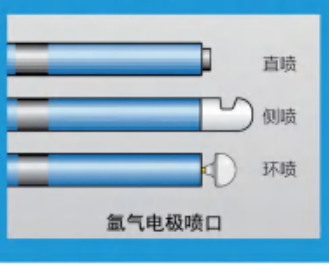

氩气电极喷口


氩气电极适配器

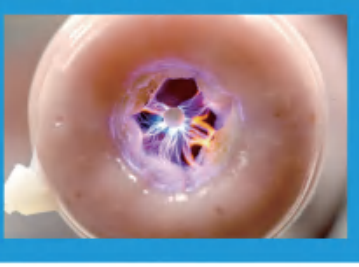



生产企业：Erbe Elektromedizin GmbH
德国爱尔博电子医疗仪器公司
产品注册证号及名称：
[1] 国械注进 20163250794（氩气电极）
沪械广审(文)第250729-08795号

爱尔博（上海）医疗器械有限公司
地址：上海市延安西路2201号上海国际贸易中心3002室 邮编：200336
电话：021-62758440 邮箱：info@erbechina.com
传真：021-62758874 技术服务热线：400-108-1851

OLYMPUS®

广告



• HDTV*放大　• 轻松操控　• 纤细外径

电子结肠内窥镜

PCF-H290ZL, PCF-H290ZI

奥林巴斯(北京)销售服务有限公司

北京总部：北京市朝阳区新源南路1-3号平安国际金融中心A座8层　代表电话:010-58199000

*NBI:窄带成像
*HDTV：配合图像处理装置CV-290可呈现高清晰度图像。
电子结肠内窥镜 国械注进20153060977
图像处理装置 国械注进20172220671

禁忌内容或注意事项详见使用说明书
沪械广审(文)第220309-03855号
AD0043SV V03-2008

ISSN 1007-5232　CN 32-1463/R　邮发代号：28-105　国内定价：25.00 元