中华医学会系列杂志

ISSN 1007-5232
CN 32-1463/R

中华消化内镜杂志®

ZHONGHUA XIAOHUA NEIJING ZAZHI

2021年3月 第38卷 第3期

CHINESE JOURNAL OF DIGESTIVE ENDOSCOPY

Volume 38 Number 3
March 2021

CHINESE MEDICAL ASSOCIATION

ISSN 1007-5232
9 771007 523212 03>

中华消化内镜杂志 2021年3月 第三十八卷 第三期 中华医学会

SonoScape 开立

广告



多光谱技术 聚谱成像

VLS-55系列四波长LED光源，助力消化道早期疾病诊断

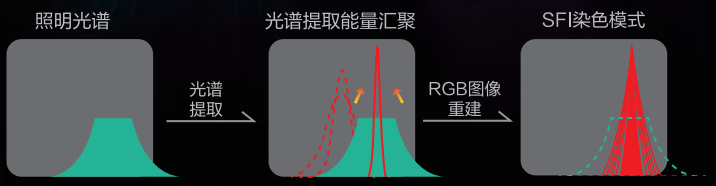


白光图像

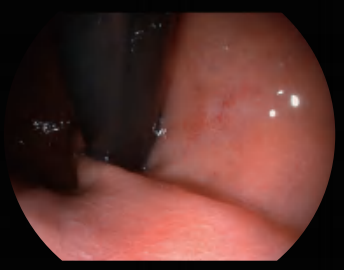
白光图像

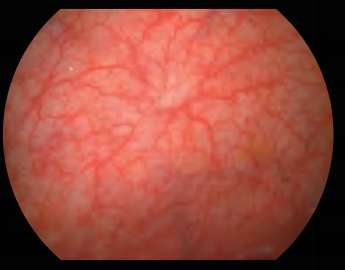
白光图像

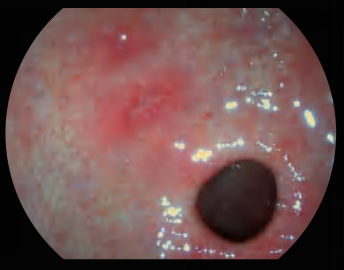
SFI图像


SFI图像


SFI图像

深圳开立生物医疗科技股份有限公司
SONOSCAPE MEDICAL CORP.
地址：深圳市南山区科技中二路深圳软件园二期12栋2楼
电话：86-755-26722890

网站：www.sonoscape.com
邮箱：sonoscape@sonoscape.net
禁忌内容或者注意事项详见说明书
粤械广审（文）第231218-06842号

注册证编号
医用内窥镜图像处理器 粤械注准20182061081
医用内窥镜冷光源 粤械注准20192061100
电子上消化道内窥镜 国械注准20193060037
电子下消化道内窥镜 国械注准20193060046

中华消化内镜杂志®

CHINESE JOURNAL OF DIGESTIVE ENDOSCOPY

月刊　　1996年8月改刊　　第38卷　第3期　2021年3月20日出版

微信:xhnjxw　　新浪微博

主　管
中国科学技术协会

主　办
中华医学会
100710,北京市东四西大街42号

编　辑
中华消化内镜杂志编辑委员会
210003,南京市紫竹林3号
电话:(025)83472831,83478997
传真:(025)83472821
Email:xhnj@xhnj.com
http://www.zhxhnjzz.com
http://www.medjournals.cn

总编辑
张澍田

编辑部主任
唐涌进

出　版
《中华医学杂志》社有限责任公司
100710,北京市东四西大街42号
电话(传真):(010)51322059
Email:office@cmaph.org

广告发布登记号
广登32010000093号

印　刷
江苏省地质测绘院

发　行
范围:公开
国内:南京报刊发行局
国外:中国国际图书贸易集团有限公司
(北京399信箱,100044)
代号M4676

订　购
全国各地邮政局
邮发代号28-105

邮　购
中华消化内镜杂志编辑部
210003,南京市紫竹林3号
电话:(025)83472831
Email:xhnj@xhnj.com

定　价
每期25.00元,全年300.00元

中国标准连续出版物号
ISSN 1007-5232
CN 32-1463/R

2021年版权归中华医学会所有

未经授权,不得转载、摘编本刊文章,不得使用本刊的版式设计

除非特别声明,本刊刊出的所有文章不代表中华医学会和本刊编委会的观点

本刊如有印装质量问题,请向本刊编辑部调换

目　　次

共识与指南

^{13}C尿素呼气试验质量控制专家建议 …… 169
中华医学会消化病学分会　中华医学会消化内镜学分会

中国食管良恶性狭窄内镜下防治专家共识(2020,北京) …… 173
中华医学会消化内镜学分会消化内镜隧道技术协作组
中国医师协会内镜医师分会　北京医学会消化内镜学分会

中国胆瘘消化内镜诊治专家共识(2020,北京) …… 186
中华医学会消化内镜学分会ERCP学组　中国医师协会内镜医师分会
北京医学会消化内镜学分会

专家论坛

新型冠状病毒肺炎疫情下消化内镜工作的实践与思考…… 195
张亚飞　方军　王红玲　段玲玲　朱跃　杨鹏程　张小丹　赵秋

论　　著

跨越十二指肠主乳头平行放置双侧金属支架治疗肝门部胆管恶性狭窄的临床研究(含视频) …… 200
夏明星　吴军　高道键　叶馨　王田田　赵毅　胡冰

探头式共聚焦激光显微内镜在胆管狭窄中的诊断价值…… 205
方晓焱　金杭斌　楼奇峰　张筱凤　杨建锋

原位肝脏移植术后胆瘘的类型与治疗 …… 210
李宇　郝杰　杨雪　陶杰　田敏　刘学民　王博　吕毅　孙昊

内镜超声对胰腺导管内乳头状黏液瘤病理类型的诊断价值 …… 217
李卓然　冯云路　郭涛　吴晰　伍东升　常晓燕　吴东　杨爱明

胆总管腺瘤的内镜超声表现 …… 222
李焕喜　王震宇　李伟志　张莉

十二指肠降部非壶腹部散发型腺瘤内镜下的高危征象识别及治疗效果 …… 226
石亮亮　李杨　周林　沈永华　凌亭生

短篇论著

内镜黏膜下剥离术治疗幽门管早期癌及癌前病变的临床价值研究(含视频) …… 231
俞江平　阮荣蔚　刘永军　陶亚利　崔钊　朱舒文　周丹萍　李焱冬　王实

病例报道

内镜下黏膜瓣移植瘘口封堵术治疗外科手术后食管气管瘘一例 …… 235
陈曦　包郁　周凌霄　赵锐　金海龙　张莎
原发性骨髓纤维化并发脾动静脉瘘一例 …… 237
吴珊　汪春莲　刘德良　楚毅　彭德红　王思竹
肝移植术后异位静脉曲张一例 …… 239
门昌君　张国梁
胃窦血管扩张症致反复消化道出血一例 …… 240
韩美玲　牛海静　陈平
原发性直肠黑色素瘤一例 …… 243
曲铭　金景鹏　张斌

综　　述

射频消融治疗不可切除胆管癌研究进展 …… 245
邵杭锋　杨建锋
隧道内镜技术的临床应用进展 …… 248
冯拥璞　高野　辛磊　李兆申

读者·作者·编者

《中华消化内镜杂志》2021 年可直接使用英文缩写的常用词汇 …… 172
《中华消化内镜杂志》对来稿中统计学处理的有关要求 …… 216
《中华消化内镜杂志》2021 年征稿征订启事 …… 225
发表学术论文“五不准” …… 230
中华医学会系列杂志论文作者署名规范 …… 234
插页目次 …… 204

本刊稿约见第 38 卷第 1 期第 82 页

本期责任编辑　钱程

硬化失代偿所致,考虑这与我国病毒性肝炎的发病率有关。异位静脉曲张可通过内镜检查、强化 CT、选择性血管造影甚至剖腹探查确诊。强化 CT 可快速评估曲张静脉状况,在发现脐旁和腹膜后曲张血管的诊断上优于血管造影和磁共振。而内镜对异位静脉曲张的诊断及治疗具有迅速定位、准确定点、创伤小、操作简便等优点。

目前,静脉曲张内镜下治疗方法主要有硬化治疗、组织胶注射、套扎治疗和钛夹治疗等。对急性出血、病情进展迅速的患者,内镜下治疗可暂时稳定病情,但再出血率高,因此须进一步行有效降低门静脉压力的治疗,如经颈静脉门体分流术。也有研究表明,在经颈静脉门体分流术失败或受限的情况下,血管造影硬化或栓塞的办法亦可采用[3]。对于无禁忌患者,β-受体阻滞剂也可用于二级预防。异位静脉曲张硬化治疗常使用的硬化剂为乙氧硬化醇、乙醇胺油酸酯及聚桂醇等。有学者总结文献报道硬化治疗后曲张静脉消失时间在 3~36 月,平均 15 个月[4]。本例患者术后曲张静脉消失时间为 20 个月。组织胶注射最适用于粗大的食管静脉曲张喷血、胃静脉曲张,有报道证实组织胶对比硬化剂对于治疗 DV 有更好的效果[5]。本例患者采取了目前公认的具有确切疗效的改良“三明治夹心”法。内镜下套扎治疗手法简单,临时止血效果好,但套扎术仅是曲张静脉的局部疗法,对深层曲张静脉及交通支无作用,复发率及再出血率较高,可作为紧急止血的方法,应在全身状态改善后追加其他治疗方法[6]。由于十二指肠肠壁菲薄,不管是硬化治疗还是组织胶注射,都会造成坏死、溃疡、甚至穿孔,因此仍须警惕此类并发症的发生。

利益冲突　所有作者声明不存在利益冲突

参 考 文 献

[1] Lebrec D, Benhamou JP. Ectopic varices in portal hypertension [J]. Clin Gastroenterol, 1985, 14(1): 105-121.

[2] Matsui S, Kudo M, Ichikawa T, et al. The clinical characteristics, endoscopic treatment, and prognosis for patients presenting with duodenal varices [J]. Hepatogastroenterology, 2008, 55(84): 959-962.

[3] Watanabe N, Toyonaga A, Kojima S, et al. Current status of ectopic varices in Japan: results of a survey by the Japan Society for Portal Hypertension [J]. Hepatol Res, 2010, 40(8): 763-776. DOI: 10.1111/j.1872-034X.2010.00690.x.

[4] Mora-Soler A, Velasco-Guardado A, Acosta-Materún R, et al. Endoscopic treatment of duodenal varices with cyanoacrylate [J]. Rev Esp Enferm Dig, 2013, 105(10): 629-632. DOI: 10.4321/s1130-01082013001000010.

[5] 彭涛, 刘玉兰. 门脉高压症导致的异位静脉曲张[J].胃肠病学和肝病学杂志, 2007, 16(1): 15-18. DOI: 10.3969/j.issn.1006-5709.2007.01.006.

[6] Podboy A, Kamath P, Tabibian J. Corrigendum: isolated duodenal varices without cirrhosis [J]. Am J Gastroenterol, 2016, 111(7): 1078. DOI: 10.1038/ajg.2016.231.

(收稿日期:2020-06-14)

(本文编辑:顾文景)

胃窦血管扩张症致反复消化道出血一例

韩美玲　牛海静　陈平

内蒙古医科大学附属医院消化内科,呼和浩特 010030

通信作者:陈平,Email:nmgcp@sina.com

【提要】　胃窦血管扩张症占非静脉曲张性消化道出血的 4%,原因不明,多数患者无临床症状,消化道出血多为隐匿性出血,少见于急性出血,消化道大出血者罕见。本文报道一例内镜表现不典型的胃窦血管扩张症伴反复消化道出血病例的诊治经过。

【关键词】　胃肠出血;　胃窦血管扩张;　栓塞,治疗性;　外科手术

基金项目:内蒙古自治区自然科学基金[2017MS(LH)0841];内蒙古医科大学青年创新基金(YKD2018QNCX038)

DOI:10.3760/cma.j.cn321463-20200515-00768

A case of repeated gastrointestinal bleeding caused by gastric antral vascular ectasia

Han Meiling, Niu Haijing, Chen Ping

Department of Gastroenterology, The Affiliated Hospital of Inner Mongolia Medical University, Hohhot 010030, China

Corresponding author: Chen Ping, Email: nmgcp@sina.com

患者女，64 岁，因“间断性黑便 3 个月，便血 2 d”入院。患者于入院前 3 个月无明显诱因出现黑色稀便，量不多，自行转黄，未系统诊治。1 个月前患者再次出现黑色稀便，2~3 次/d，量不详，伴头晕心悸，就诊于当地医院，血常规示血红蛋白 58 g/L，骨髓穿刺显示增生性贫血，胃镜、结肠镜未见明显异常（未见报告）。当地医院诊断：消化道出血、缺铁性贫血。经抑酸、补液、补铁等治疗后患者黑便转黄，出院回家休养。本次入院前 2 d 患者无明显诱因出现便血，暗红色糊状便，总量约 1 000 mL，伴头晕心悸，无一过性意识丧失，无腹痛，近期体重无明显变化。患者既往高血压病史 10 余年，平日血压控制良好。入院查体：生命体征平稳，贫血貌，心肺查体未见异常，腹部平软，全腹部无压痛肌紧张，肝脾肋下未及，移动性浊音阴性，双下肢无水肿。辅助检查：血红蛋白 44 g/L，红细胞计数 1.7×10^{12}/L，便潜血阳性，生化、凝血、感染八项等未见异常。全腹部 CT 提示肝内小囊肿。胃镜：胃窦黏膜弥漫性充血水肿，呈颗粒样隆起（图 1）。结肠镜未见明显异常。考虑患者消化道出血量较大，不除外小肠出血，遂行胶囊内镜检查，提示胃窦活动性出血，小肠内大量陈旧性血迹（图 2）。复查胃镜：胃窦黏膜充血水肿增厚，弥漫红斑，表面粗糙，触碰后易出血（图 3）。根据病变内镜下表现，不除外血管性病变。介入下行血管造影示胃窦幽门区域血管紊乱，迂曲扩张浓染（图 4A），并见门静脉早显。微导管超选病变血管后应用弹簧圈栓塞成功，再次造影，未见病变血管显影，未见门静脉早显（图 4B）。3 d 后患者再次出现黑色稀便，每日 5~6 次，伴头晕，复查血常规，血红蛋白较前降低（50 g/L），考虑患者消化道活动性出血，再次复查胃镜，可见胃窦部弥漫性渗血，随着胃蠕动渗血增多（图 5）。后患者转外科行胃大部切除术，术中可见胃窦部片状黏膜发红粗糙病变，与周围界限清晰（图 6），术后病理示毛细血管迂曲扩张（图 7）。最终诊断：胃窦血管扩张症（gastric antral vascular

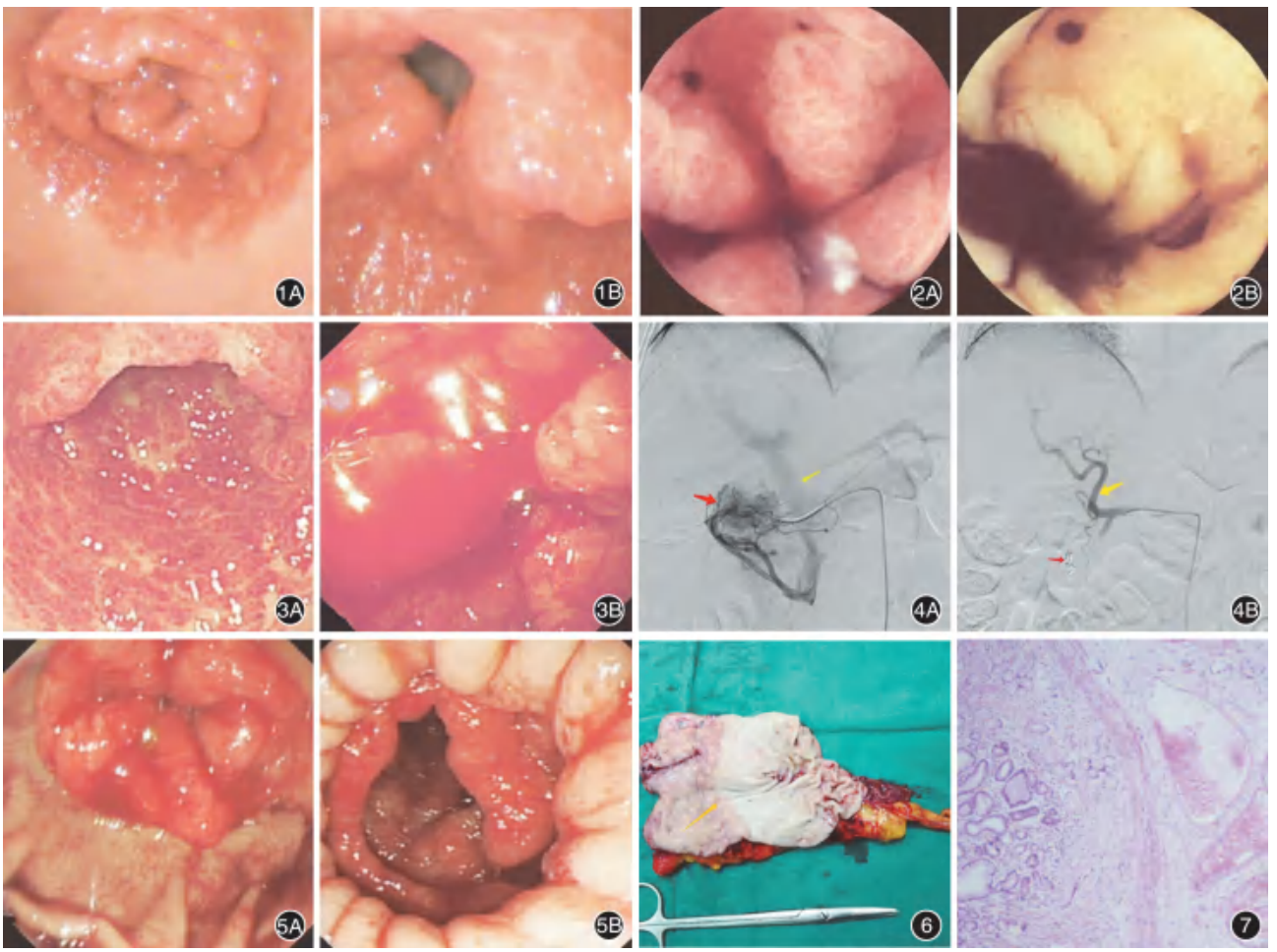

图 1　患者入院后第 1 次胃镜检查见胃窦部黏膜环周充血水肿，未见活动性出血　1A：胃窦部远观；1B：胃窦部近观　**图 2**　胶囊内镜检查　2A：胃窦内可见消化道活动性出血；2B：小肠内可见大量陈旧性血液　**图 3**　第 2 次胃镜检查　3A：胃窦部水肿增厚，弥漫红斑，表面粗糙，触碰后易出血，病变与周围界限清晰；3B：随着胃蠕动可见活动性出血　**图 4**　介入治疗　4A：选择性胃十二指肠动脉造影显示迂曲扩张的血管团（红色箭头），门静脉早显（黄色箭头）；4B：弹簧圈介入栓塞（红色箭头），造影后无曲张血管团，无门静脉早显，黄色箭头示肝总动脉　**图 5**　第 3 次胃镜检查　5A：胃窦部弥漫性渗血；5B：随着胃蠕动渗血增多　**图 6**　胃大部切除术后可见胃窦部病变与周围界限清晰（黄色箭头），片状黏膜发红，粗糙　**图 7**　术后病理示毛细血管迂曲扩张　HE　×40

ectasia, GAVE)并消化道出血。术后患者未再出现黑便,血常规逐渐恢复正常,随访至今无复发。

讨论　GAVE 最早由 Rider 于 1953 年首次描述[1],此后 Jabbari 等[2]在 1984 年根据内镜下该病多呈从幽门部向周围放射的纵行条形血管扩张,类似西瓜外观,将该疾病称为“西瓜胃”。GAVE 占非静脉曲张性消化道出血的 4%,发病率女性是男性的 5 倍,发病平均年龄约 73 岁[3]。其病因及病理生理机制至今不详。有研究显示大约 30% 的 GAVE 患者存在于伴有门静脉高压的肝硬化患者中[4],但在肝移植后仍有门静脉高压的患者中,GAVE 可消失,可见 GAVE 与门静脉高压可能无明显相关性[5]。在无肝硬化的 GAVE 患者中,62% 的病例有自身免疫性疾病或长期慢性疾病[3]。然而,GAVE 是否与上述疾病相关目前尚无定论。在部分 GAVE 患者中观察到一些可能使血管舒张性增高的激素(如胃泌素、前列腺素 E2)水平有所增高,而肝功能衰竭可致上述激素的累积增加,这也解释了为什么该病易与肝硬化并存[6]。雌激素可能导致血管扩张,因此 GAVE 多存在于女性患者中。此外,有研究显示 GAVE 患者的胃窦运动时间明显增快,过快的蠕动波可导致胃窦部黏膜脱垂,并在纵轴方向出现折叠,进而促进肌纤维的增生、血管扩张。

GAVE 病理特征为胃窦部黏膜毛细血管迂曲,以及黏膜下静脉迂曲、扩张,扩张的毛细血管常含有纤维素性血栓,并被玻璃样变性的纤维组织围绕。多数患者无临床症状,消化道出血多为隐匿性出血,长期失血后出现慢性失血性贫血,并需长期输血来改善贫血情况[7]。该病少见于急性出血,消化道大出血者罕见。实验室检查多为小细胞低色素性贫血。内镜所见病变主要分布在胃窦,非肝硬化患者多为条形以及点状血管扩张或红斑,肝硬化患者多表现为弥漫性的点状或片状红斑。临床上 GAVE 与门静脉高压性胃病需仔细鉴别诊断。门静脉高压性胃病主要分布于胃底、胃体,偶可累及胃窦,一般血管轻到中度扩张。

治疗方面,有报道药物治疗可应用奥曲肽、孕激素、糖皮质激素等[8],但疗效不确切。内镜下治疗为目前 GAVE 的主要治疗手段,包括:氩离子凝固术(argon plasma coagulation, APC)、套扎环套扎、激光凝固治疗、射频消融等;对于反复出血,内镜治疗效果差的患者还可选择介入栓塞或者外科手术[9-10]。APC 治疗可明显减轻贫血及输血量,且治疗费用相对较低,然而,虽然 APC 短时间内治疗消化道出血成功率较高,但该治疗仅能治疗黏膜浅层,无法触及深部血管,因此长期随访复发率也同样较高[9]。比起 APC 治疗,内镜下套扎环套扎治疗 GAVE 具有见效快复发少的优势[10]。射频消融治疗 GAVE 安全有效,并可明显改善血红蛋白含量以及减少铁的需要量[11],但目前临床应用较少。

本病例为老年女性患者,无常见可能引起门静脉高压或肝硬化的疾病。在活动性出血时内镜下表现为胃窦部弥漫性渗血,且病变部位与周围正常胃黏膜边界清晰,考虑血管性疾病导致出血可能性大。介入造影过程中证实上述猜测,将可疑供血血管栓塞后,再次造影未出现异常浓染血管团,无门静脉早显,可见介入治疗有效。但患者病变部位血供丰富,因此可能介入术后胃窦部再次出现异常供血,导致反复消化道出血,最终外科术后病理证实 GAVE。

本例患者的内镜下表现十分不典型,呈弥漫性大片状红斑出血,颜色鲜艳,病变部位与非病变部位界限清晰,加之平时对 GAVE 认识不够充分,因此未能在第一时间给予患者行内镜下治疗,争取免于外科手术的机会。

利益冲突　所有作者声明不存在利益冲突

参 考 文 献

[1] Wang J, Stine JG, Cornella SL, et al. Patients with gastric antral vascular ectasia (gave) are at a higher risk of gastrointestinal bleeding in the absence of cirrhosis[J]. J Clin Transl Hepatol, 2015, 3(4): 254-259. DOI: 10.14218/JCTH. 2015. 00031.

[2] Jabbari M, Cherry R, Cough JO, et al. Gastric antral vascular ectasia: the watermelon stomach [J]. Gastroenterology, 1984, 87(9): 1165-1170. DOI: 10.1055/s-2007-1018512.

[3] Regula J, Wronska E, Pachlewski J. Vascular lesions of the gastrointestinal tract[J]. Best Pract Res Clin Gastroenterol, 2008, 22(2): 313-328. DOI: 10.1016/j.bpg. 2007. 10. 026.

[4] Ward EM, Raimondo M, Rosser BG, et al. Prevalence and natural history of gastric antral vascular ectasia in patients undergoing orthotopic liver transplantation [J]. J Clin Gastroenterol, 2004, 38(10): 898-900. DOI: 10. 1097/00004836-200411000-00013.

[5] Kudaravalli P, Saleem SA, Mandru R, et al. Histologic and endoscopic similarity between nodular gastric antral vascular ectasia and gastric hyperplastic polyps potentially causing treatment delays[J]. Case Rep Med, 2019, 2019: 1342368. DOI: 10.1155/2019/1342368.

[6] Kar P, Mitra S, Resnick JM, et al. Gastric antral vascular ectasia: case report and review of the literature[J]. Clin Med Res, 2013, 11(2): 80-85. DOI: 10.3121/cmr. 2012. 1036.

[7] Patel U, Desai R, Desai J, et al. Predictors of blood transfusion and in-hospital outcomes in patients with gastric antral vascular ectasia (GAVE): a nationwide population-based analysis[J]. Ann Transl Med, 2019, 7(3): 46. DOI: 10.21037/atm.2019.01.11.

[8] Tran A, Villeneuve JP, Bilodeau M, et al. Treatment of chronic bleeding from gastric antral vascular ectasia (GAVE) with estrogen-progesterone in cirrhotic patients: an open pilot study [J]. Am J Gastroenterol, 1999, 94(10): 2909-2911. DOI: 10. 1111/j.1572-0241. 1999. 01436. x.

[9] Kwan V, Bourke MJ, Williams SJ, et al. Argon plasma coagulation in the management of symptomatic gastrointestinal vascular lesions: experience in 100 consecutive patients with long-term follow-up[J]. Am J Gastroenterol, 2006, 101(1): 58-63. DOI: 10.1111/j.1572-0241. 2006. 00370. x.

[10] Keohane J, Berro W, Harewood GC, et al. Band ligation of gastric antral vascular ectasia is a safe and effective endoscopic treatment[J]. Dig Endosc, 2013, 25(4): 392-396. DOI: 10.1111/j.1443-1661.2012.01410.x.

[11] Magee C, Lipman G, Alzoubaidi D, et al. Radiofrequency ablation for patients with refractory symptomatic anaemia secondary to gastric antral vascular ectasia[J]. United European Gastroenterol J, 2019, 7(2): 217-224. DOI: 10.1177/2050640618814659.

（收稿日期：2020-05-15）

（本文编辑：朱悦）

原发性直肠黑色素瘤一例

曲铭　金景鹏　张斌

吉林大学中日联谊医院胃肠内科 内镜中心，长春 130033

通信作者：张斌，Email：zhangbin_bio@163.com

【提要】 原发性直肠黑色素瘤是一种罕见的侵袭性疾病，恶性程度高，内镜下诊断困难。本文报道了 1 例直肠黑色素瘤患者的诊治经过，旨在帮助临床医生提高对该病的认识。

【关键词】 黑色素瘤；　结肠镜检查；　原发性直肠黑色素瘤

基金项目：吉林省财政厅基金项目（3D5172193430）

DOI：10.3760/cma.j.cn321463-20200807-00549

A case of primary rectal melanoma

Qu Ming, Jin Jingpeng, Zhang Bin

Department of Gastroenterology, Endoscopy Center, China-Japan Union Hospital of Jilin University, Changchun 130033, China

Corresponding author: Zhang Bin, Email: zhangbin_bio@163.com

患者女，67 岁，因“间断性排新鲜血便 7 d，加重 1 d”入院。患者入院前 7 d 无明显诱因出现新鲜鲜血便，约每天 1 次，每次量约 200 mL，伴有里急后重感；1 d 前症状加重，排新鲜血便 4 次，总量约 1 200 mL。患者平素无腹胀、腹泻、乏力、纳差、反酸、嗳气等不适症状，既往无胃肠道肿瘤病史。入院诊断：（1）消化道出血；（2）直肠肿物（性质待查）。肠镜报告：直肠近肛缘见一处大小约 1.5 cm×2.0 cm 息肉样病变，表面被覆坏死物并见血迹（图 1）。内镜活检病理报告：恶性肿瘤伴坏死。活检病理结合免疫组化结果诊断为恶性黑色素瘤，遂行直肠恶性肿瘤根治术。术后肿瘤病理回报：距皮肤切缘 5.5 cm、齿状线上方 0.6 cm 见一隆起性肿物，大小 1.2 cm×0.8 cm×0.5 cm，表面略灰黑；肿物与齿状线 1.0 cm处见灰黑区，范围 0.5 cm×0.5 cm，边界不清；肠周围脂肪中找到可疑结节 18 枚，直径 0.2～0.6 cm；（直肠肿物）恶性肿瘤伴坏死（图 2），结合免疫标记结果符合恶性黑色素瘤并累及肠壁黏膜层和黏膜下层，未见确切脉管和神经累及，两侧切缘及环周切缘均未见肿瘤，肠周围淋巴结未见肿瘤累及。免疫组化：MelanA（部分+），HMB45（部分+），S-100（+），Ki-67（30%+）（图 3），LCA（-）。

讨论　恶性黑色素瘤是恶性度极高的肿瘤，发病率仅为 4.1/100 万，其中原发性直肠黑色素瘤更为少见，仅占恶性黑色素瘤的 5%[1]。恶性黑色素瘤患者无特异性临床症状，内镜检查常不能发现色素沉着等内镜下特征性表现，因此常被内镜医师所忽略。该病发病机制尚不完全明确，好发年龄为 60～70 岁，男女比例为 1∶4，病灶多见于齿状线处或略高于齿状线，直肠少见。恶性黑色素瘤患者常见症状有直肠出血、肛周或直肠肿块、疼痛，常有区域扩散、远处转移，常见的扩散区域为肠系膜和腹股沟淋巴结，远处转移的主要部位是肺、肝、骨[1]。

原发性直肠黑色素瘤结肠镜下表现以隆起性病变多见，形状不规则，病变表面及周围黏膜多发黑褐色色素沉着为其特异性表现。病变常表现为褐色或黑色，早期无色素沉着时病变常表现为暗红色，因此与血栓性痔疮常难以区分。因发现时常为晚期，故常伴有表面糜烂、溃疡，被覆污秽苔，质脆，触之易出血；大小无特异性，直径多大于 2.0 cm，常占据管腔，致管腔狭窄，管壁僵硬[2]。超声内镜可见病变来源于黏膜层，呈偏低回声，内部回声欠均匀，无特异性，且常依赖于操作者技术，多应用于探查周边淋巴结是否有异常增大[3]。

原发性直肠黑色素瘤的病理类型可分为上皮样细胞类型、梭形细胞类型、淋巴细胞样类型、气球样细胞类型、混合细胞类型。免疫组化表现为 HMB45 特异度较高、S-100敏感度高，可用于低分化癌、淋巴瘤及大多数软组织肉瘤与之鉴别诊断的重要依据[4]。本例术后病理免疫组化结果为 HMB45（部分+）、MelanA（部分+）、Ki-67（30%+）、S-100（+）、

erbe

广告

爱尔博新一代电外科旗舰产品

高频手术系统
水刀



优势

※ 超大10.4寸彩色触摸屏
※ stepGUIDE引导设置，操作简便
※ 19种电切/凝模式
※ 支持无线通信，WLAN功能
※ 通用插座接口，支持更广泛的器械连接
※ 多处理器技术，支持2500万次/秒数据处理

模块化设计理念：
高频手术设备 VIO 3
氩气控制器 APC 3
水刀 ERBEJET 2



黏膜隆起ESD剥离

一次性使用高频及水刀用手柄 HybridKnife（海博刀）



ESD:内镜粘膜下剥离术

黏膜病变隆起APC消融

水隔离氩气消融导管 HybridAPC（海博APC）

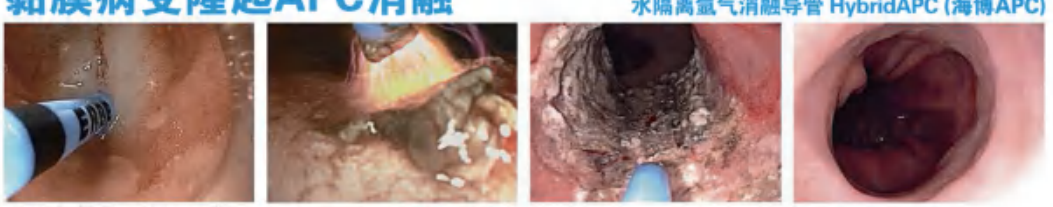

APC:氩等离子体凝固术

禁忌内容及注意事项详见说明书

生产企业：Erbe Elektromedizin GmbH
德国爱尔博电子医疗仪器公司

产品注册证号及名称：
[1] 国械注进 20193010023（高频手术系统）
[2] 国械注进 20173216803（水刀）
[3] 国械注进 20173252475（水隔离氩气消融导管）
[4] 国械注进 20173256650（一次性使用高频及水刀用手柄）
沪械广审(文)第220911-08103号

爱尔博（上海）医疗器械有限公司
地址：上海市延安西路2201号上海国际贸易中心3002室 邮编：200336
电话：021-62758440 邮箱：info@erbechina.com
传真：021-62758874 技术服务热线：400-108-1851

OLYMPUS®

广告



• HDTV*放大　• 轻松操控　• 纤细外径

电子结肠内窥镜

PCF-H290ZL, PCF-H290ZI

奥林巴斯(北京)销售服务有限公司

北京总部：北京市朝阳区新源南路1-3号平安国际金融中心A座8层　代表电话:010-58199000

*NBI:窄带成像
*HDTV：配合图像处理装置CV-290可呈现高清晰度图像。
电子结肠内窥镜 国械注进20153060977
图像处理装置 国械注进20172220671

禁忌内容或注意事项详见使用说明书
沪械广审(文)第220309-03855号
AD0043SV V03-2008

ISSN 1007-5232　CN 32-1463/R　邮发代号：28-105　国内定价：25.00 元