中华医学会系列杂志

ISSN 1007-5232
CN 32-1463/R

中华消化内镜杂志®

ZHONGHUA XIAOHUA NEIJING ZAZHI

2021年3月 第38卷 第3期

CHINESE JOURNAL OF DIGESTIVE ENDOSCOPY

Volume 38 Number 3
March 2021

CHINESE MEDICAL ASSOCIATION

ISSN 1007-5232
9 771007 523212 03>

中华消化内镜杂志 2021年3月 第三十八卷 第三期 中华医学会

南微医学

广告



南微医学动物实验中心正式启用啦！

- 供医院开展ESD/EMR、ERCP、EUS、EVL等内镜手把手带教，及动物实验
- 手术间——报告厅实时交互转播、全球直播系统











赶紧联系我吧！

400 025 3000 全国服务电话

www.micro-tech.com.cn

南微医学科技股份有限公司

南京高新开发区高科三路10号

025 5874 4269

info@micro-tech.com.cn

官方二维码

中华消化内镜杂志®

CHINESE JOURNAL OF DIGESTIVE ENDOSCOPY

月刊　　1996年8月改刊　　第38卷　第3期　2021年3月20日出版

微信:xhnjxw　　新浪微博

主　管
中国科学技术协会

主　办
中华医学会
100710,北京市东四西大街42号

编　辑
中华消化内镜杂志编辑委员会
210003,南京市紫竹林3号
电话:(025)83472831,83478997
传真:(025)83472821
Email:xhnj@xhnj.com
http://www.zhxhnjzz.com
http://www.medjournals.cn

总编辑
张澍田

编辑部主任
唐涌进

出　版
《中华医学杂志》社有限责任公司
100710,北京市东四西大街42号
电话(传真):(010)51322059
Email:office@cmaph.org

广告发布登记号
广登32010000093号

印　刷
江苏省地质测绘院

发　行
范围:公开
国内:南京报刊发行局
国外:中国国际图书贸易集团有限公司
(北京399信箱,100044)
代号M4676

订　购
全国各地邮政局
邮发代号28-105

邮　购
中华消化内镜杂志编辑部
210003,南京市紫竹林3号
电话:(025)83472831
Email:xhnj@xhnj.com

定　价
每期25.00元,全年300.00元

中国标准连续出版物号
ISSN 1007-5232
CN 32-1463/R

2021年版权归中华医学会所有

未经授权,不得转载、摘编本刊文章,不得使用本刊的版式设计

除非特别声明,本刊刊出的所有文章不代表中华医学会和本刊编委会的观点

本刊如有印装质量问题,请向本刊编辑部调换

目　　次

共识与指南

^{13}C尿素呼气试验质量控制专家建议 …… 169
中华医学会消化病学分会　中华医学会消化内镜学分会

中国食管良恶性狭窄内镜下防治专家共识(2020,北京) …… 173
中华医学会消化内镜学分会消化内镜隧道技术协作组
中国医师协会内镜医师分会　北京医学会消化内镜学分会

中国胆瘘消化内镜诊治专家共识(2020,北京) …… 186
中华医学会消化内镜学分会ERCP学组　中国医师协会内镜医师分会
北京医学会消化内镜学分会

专家论坛

新型冠状病毒肺炎疫情下消化内镜工作的实践与思考…… 195
张亚飞　方军　王红玲　段玲玲　朱跃　杨鹏程　张小丹　赵秋

论　　著

跨越十二指肠主乳头平行放置双侧金属支架治疗肝门部胆管恶性狭窄的临床研究(含视频) …… 200
夏明星　吴军　高道键　叶馨　王田田　赵毅　胡冰

探头式共聚焦激光显微内镜在胆管狭窄中的诊断价值…… 205
方晓焱　金杭斌　楼奇峰　张筱凤　杨建锋

原位肝脏移植术后胆瘘的类型与治疗 …… 210
李宇　郝杰　杨雪　陶杰　田敏　刘学民　王博　吕毅　孙昊

内镜超声对胰腺导管内乳头状黏液瘤病理类型的诊断价值 …… 217
李卓然　冯云路　郭涛　吴晰　伍东升　常晓燕　吴东　杨爱明

胆总管腺瘤的内镜超声表现 …… 222
李焕喜　王震宇　李伟志　张莉

十二指肠降部非壶腹部散发型腺瘤内镜下的高危征象识别及治疗效果 …… 226
石亮亮　李杨　周林　沈永华　凌亭生

短篇论著

内镜黏膜下剥离术治疗幽门管早期癌及癌前病变的临床价值研究(含视频) …… 231
俞江平　阮荣蔚　刘永军　陶亚利　崔钊　朱舒文　周丹萍　李焱冬　王实

病例报道

内镜下黏膜瓣移植瘘口封堵术治疗外科手术后食管气管瘘一例 …… 235
陈曦　包郁　周凌霄　赵锐　金海龙　张莎
原发性骨髓纤维化并发脾动静脉瘘一例 …… 237
吴珊　汪春莲　刘德良　楚毅　彭德红　王思竹
肝移植术后异位静脉曲张一例 …… 239
门昌君　张国梁
胃窦血管扩张症致反复消化道出血一例 …… 240
韩美玲　牛海静　陈平
原发性直肠黑色素瘤一例 …… 243
曲铭　金景鹏　张斌

综　　述

射频消融治疗不可切除胆管癌研究进展 …… 245
邵杭锋　杨建锋
隧道内镜技术的临床应用进展 …… 248
冯拥璞　高野　辛磊　李兆申

读者·作者·编者

《中华消化内镜杂志》2021 年可直接使用英文缩写的常用词汇 …… 172
《中华消化内镜杂志》对来稿中统计学处理的有关要求 …… 216
《中华消化内镜杂志》2021 年征稿征订启事 …… 225
发表学术论文“五不准” …… 230
中华医学会系列杂志论文作者署名规范 …… 234
插页目次 …… 204

本刊稿约见第 38 卷第 1 期第 82 页

本期责任编辑　钱程

·病例报道·

内镜下黏膜瓣移植瘘口封堵术治疗外科手术后食管气管瘘一例

陈曦　包郁　周凌霄　赵锐　金海龙　张莎
四川省肿瘤医院内镜诊治部，成都 610041
通信作者：包郁，Email：baoyu514@163.com

【提要】 食管癌外科手术后食管气管瘘是较难避免的并发症之一，一旦发生，后续治疗非常困难。本文报道了 1 例食管癌外科手术后食管气管瘘患者，采用内镜下黏膜瓣移植及荷包缝合瘘口封堵治疗，2 个月后复查见瘘口闭合，总体疗效满意。

【关键词】 气管食管瘘；　内镜下黏膜瓣移植瘘口封堵术
基金项目：国家重点研发计划（2016YFC1303600）
DOI：10.3760/cma.j.cn321463-20200602-00753

Endoscopic fistula closure by mucosal flap transplantation for esophagotracheal fistula after surgery: a case report

Chen Xi, Bao Yu, Zhou Lingxiao, Zhao Rui, Jin Hailong, Zhang Sha
Department of Endoscopy Center, Sichuan Cancer Center Hospital, Chengdu 610041, China
Corresponding author: Bao Yu, Email: baoyu514@163.com

患者男，75 岁，主因“食管胸中段鳞癌术后 6 个月，内镜下瘘口治疗 1 周”入院。患者食管鳞癌术后并发吻合口瘘，予抗感染、引流、空肠营养管置入营养支持治疗后，近半年未曾进食，1 周前外院予氩离子凝固术局部烧灼创面及钛夹封闭瘘口治疗，效果欠佳。入院胃镜检查：距门齿 20.0 cm 处见一直径约 0.5 cm 吻合口瘘口（图 1）。气管镜检查：气管中段膜部见直径约 0.3 cm 的类圆形黏膜缺损区（图 2）。颈、胸部 CT 检查：食管癌术后，食管癌吻合口局部与主气管后壁小腔隙沟通，符合吻合口瘘；双肺散在多发模糊斑点、斑片及类结节影，右肺下叶较明显，倾向炎症。痰真菌、细菌培养及鉴定：中量热带念珠菌及铜绿假单胞菌生长。入院诊断：食管癌术后吻合口瘘，肺部感染，重度营养不良伴消瘦。控制肺部感染及加强营养支持后，行内镜下黏膜瓣移植+荷包缝合瘘口封堵术：患者全麻插管至瘘口以下，内镜直视下距瘘口外侧缘约 1.0 cm 处行黏膜下注射，在抬起征最明显处行四周黏膜环状切开，自外向内剥离黏膜瓣，瘘口黏膜瓣外侧放置荷包缝合结扎装置，以钛夹固定瘘口四周游离黏膜瓣（图 3），收紧荷包缝合装置，瘘口缝合良好（图 4），内镜下安置空肠营养管 1 根后退镜结束手术。术后 2 个月余复查胃镜：原吻合口瘘处见一凹陷面，注水未见明显气泡溢出（图 5）。气管镜检查：气管中段膜部黏膜凹陷，吻合口局部注射亚甲蓝未见明显溢出（图 6）。上消化道造影检查：食管-胃吻合口未见明显异常，食管未见对比剂外溢。患者已正常进食，全身营养状况明显改善，无发热、咳嗽、咯痰等肺部感染症状。

讨论　食管气管瘘患者通常伴有长期反复的下呼吸道感染，严重者不能正常进食，若不积极治疗，大多在数天至数月内死于肺部感染，是胸外科、消化科、呼吸科等多学科共同关注的一种危重疾病[1]。国内外报道的治疗食管气管瘘的方法有多种，主要包括保守治疗、内镜下治疗及外科手术治疗。临床上通常根据患者的基础情况，瘘口的大小、位置来选择恰当的治疗方法，基本治疗原则是以内镜、外科治疗为中心的多学科协作治疗。因安全、微创、低成本等优势，内镜下治疗食管气管瘘正成为部分患者的优先选择[2-3]。

目前内镜主流治疗方式包括内镜下食管或气管支架置入、金属夹或 OTSC（over-the-scope clip）夹闭合、经皮胃镜下胃造瘘、空肠营养管置入、真空辅助闭合、内镜下缝合等，但以上技术也各有不足。内镜下支架置入可能出现胸痛、异物感、消化道出血、支架食物嵌顿、支架移位、瘘口再开放等并发症。金属夹甚至更大的 OTSC 夹内镜下治疗仍有技术瓶颈，除受瘘口大小的限制外，很多文献提到瘘口周围组织纤维硬化会直接影响金属夹夹闭瘘口的临床成功率及远期效果，难免出现吻合口夹闭不稳定，后期金属夹脱落的情况。而空肠营养管或胃造瘘仅能提供营养支持、改善患者全身状况，但长期带管影响患者生活质量，亦有营养管脱落移位的风险。之前也有个案用改良后的荷包术+医用生物蛋白治疗食管气管或纵隔瘘的成功报道[4-5]。而我们使用的黏膜瓣移植+荷包缝合封堵瘘口更有临床优

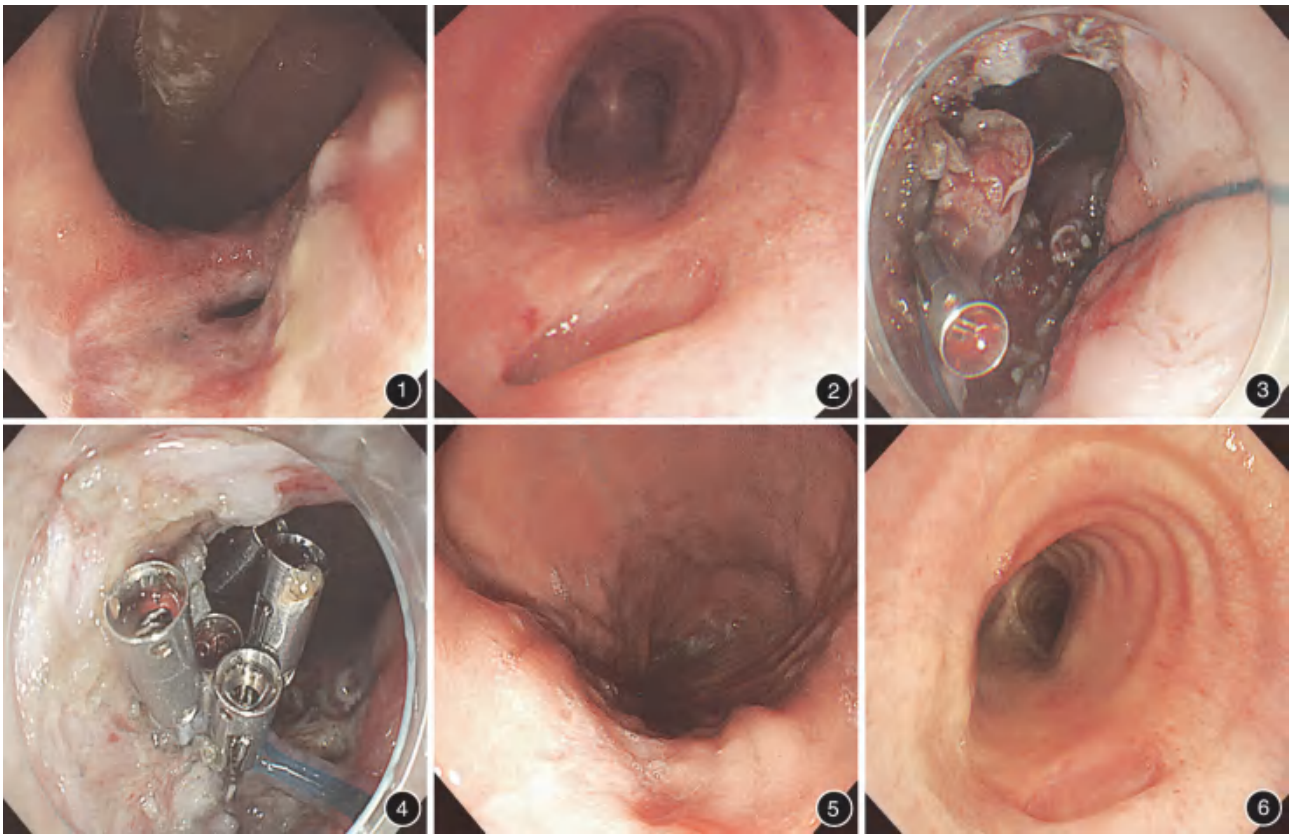

图 1　胃镜下见食管气管瘘的瘘口　**图 2**　气管镜下见气管食管瘘的瘘口　**图 3**　胃镜下游离黏膜瓣荷包缝合　**图 4**　胃镜下瘘口荷包缝合后　**图 5**　术后 2 个月余复查胃镜见瘘口已闭合　**图 6**　术后 2 个月余复查气管镜见瘘口已闭合

势，新鲜黏膜瓣覆盖有助于瘘口的愈合，符合创面愈合的病理生理过程。陈旧性瘘口周围组织纤维硬化，加之气管膜部为弹性纤维，愈合非常困难。如患者多次支架封堵失败且不能耐受外科手术，瘘口自然闭合的可能性微乎其微。既往治疗通常是旷置食管、食管胃经胸骨后途径颈部吻合，严重影响患者生活质量、加重其经济及心理负担。而我们通过内镜下剥离新鲜黏膜瓣覆盖陈旧性食管气管瘘口、辅助荷包缝合后，瘘口在 2 个月后闭合，患者恢复正常饮食，初步证实了该技术的临床有效性和实用性。因此，我们认为，胃镜下黏膜瓣移植瘘口封堵术治疗食管癌术后食管气管瘘手术风险小、并发症少、手术过程相对简单、疗效确切，值得临床应用及推广。

利益冲突　所有作者声明不存在利益冲突

参 考 文 献

[1] 北京健康促进会呼吸及肿瘤介入诊疗联盟专家委员会. 继发性气道-消化道瘘介入诊治专家共识[J]. 中华肺部疾病杂志(电子版), 2018, 11(2): 131-138. DOI: 10.3877/cma.j.issn.1674-6902.2018.02.001.

[2] 王子恺, 李淑玲, 李闻. 食管气管瘘消化内镜治疗新进展[J]. 中华消化杂志, 2019, 39(1): 61-63. DOI: 10.3760/cma.j.issn.0254-1432.2019.01.016.

[3] 章婷婷, 姚玲雅, 方昊, 等. 气管食管瘘的内镜下治疗[J]. 临床消化病杂志, 2018, 30(4): 264-266. DOI: 10.3870/lcxh.j.issn.1005-541X.2018.04.17.

[4] 曹艳芳, 刘枫. 改良荷包缝合术治疗食管气管瘘三例[J]. 中华消化内镜杂志, 2017, 34(6): 446-447. DOI: 10.3760/cma.j.issn.1007-5232.2017.06.018.

[5] Zhu CJ, Luo XB, Fong E, et al. Successful closure of esophagomediastinal fistula with endoclips and an endoloop after endoscopic submucosal dissection[J]. Endoscopy, 2018, 50(4): E92-94. DOI: 10.1055/s-0043-124181.

（收稿日期：2020-06-02）
（本文编辑：顾文景）

FUJIFILM

清晰诊疗 健康相伴

广告

New Generation Endoscope System

NEW

ELUXEO 7000

新 一 代 内 窥 镜 系 统

LCI BLI

新定义 新选择

NEW DEFINITION NEW CHOICE



沪械广审(文)第221130-01509号

富士胶片株式会社
FUJIFILM Corporation
东京都港区西麻布二丁目26番30号

富士胶片(中国)投资有限公司
FUJIFILM (China) Investment Co., Ltd.
中国(上海)自由贸易试验区银城中路68号2801室
Tel:021-5010 6000 Fax:021-5010 6750

⚠ 禁忌内容或注意事项详见说明书。

ELUXEO7000为VP-7000与BL-7000的统称

VP-7000:电子图像处理器 国械注进20172222462

BL-7000:医用内窥镜用冷光源 国械注进20182060487

商标 FUJIFILM 和产品标识均为日本富士胶片株式会社持有。

OLYMPUS®

广告



• HDTV*放大　• 轻松操控　• 纤细外径

电子结肠内窥镜

PCF-H290ZL, PCF-H290ZI

奥林巴斯(北京)销售服务有限公司

北京总部：北京市朝阳区新源南路1-3号平安国际金融中心A座8层　代表电话:010-58199000

*NBI:窄带成像
*HDTV：配合图像处理装置CV-290可呈现高清晰度图像。
电子结肠内窥镜 国械注进20153060977
图像处理装置 国械注进20172220671

禁忌内容或注意事项详见使用说明书
沪械广审(文)第220309-03855号
AD0043SV V03-2008

ISSN 1007-5232　CN 32-1463/R　邮发代号：28-105　国内定价：25.00 元