ging with a transparent hood for detection of colorectal neoplasms: a prospective, randomized trial[J]. Gastrointest Endosc, 2010, 72(5): 1006-1013. DOI: 10.1016/j.gie.2010.06.055.

[11] Inoue T, Murano M, Murano N, et al. Comparative study of conventional colonoscopy and pan-colonic narrow-band imaging system in the detection of neoplastic colonic polyps: a randomized, controlled trial[J]. J Gastroenterol, 2008, 43(1): 45-50. DOI: 10.1007/s00535-007-2125-x.

[12] Lee YT, Lai LH, Hui AJ, et al. Efficacy of cap-assisted colonoscopy in comparison with regular colonoscopy: a randomized controlled trial[J]. Am J Gastroenterol, 2009, 104(1): 41-46. DOI: 10.1038/ajg.2008.56.

（收稿日期：2020-03-08）

（本文编辑：周昊）

小探头内镜超声在消化道隆起性病变中的诊断价值

谢欣茹　丁震　韩超群　关磊　刘俊

华中科技大学同济医学院附属协和医院消化内科，武汉 430022

通信作者：刘俊，Email：liujun_99@126.com

【摘要】　目的　探讨小探头内镜超声扫查消化道黏膜下病变在管壁的分布特点以及对消化道黏膜下隆起性病变的诊断价值。**方法**　回顾性分析 2017 年 1 月—2018 年 10 月在武汉协和医院行小探头内镜超声检查消化道隆起性病变 316 例，患者均行内镜下治疗切除，组织送病理检查，通过超声检查结果结合病理诊断明确病变的层次和性质。**结果**　316 例消化道隆起性病变中黏膜下病变 198 例，其中平滑肌瘤 118 例，间质瘤 27 例，脂肪瘤、囊肿各 15 例，乳头状瘤 4 例，神经内分泌瘤 7 例，异位胰腺 9 例，颗粒细胞瘤、神经鞘瘤和布氏腺瘤各 1 例。病变分布在整个消化道管壁，以起源于黏膜肌层最常见，有 7 例病变在小探头内镜超声下未明确层次。**结论**　小探头内镜超声可以明确黏膜下病变在消化道中的分布，并对病变大小、层次起源提供高准确率的判断，对治疗方案的选择亦有重要指导意义。

【关键词】　腔内超声检查；　肠黏膜；　诊断；　分布

基金项目：“十三五”国家重点研发计划（2017YFC0113600）

DOI：10.3760/cma.j.cn321463-20191211-00684

普通胃肠镜下发现消化道隆起性病变，只能观察到病变黏膜表面情况，具体黏膜下病变起源及性质诊断困难，对于黏膜下病变的大小、深度以及比邻血管器官等亦无法观察和评估[1]。内镜超声可弥补普通内镜的上述不足，Săftoiu 等[2]研究指出内镜超声目前在黏膜下病变（submucosal tumors，SMT）诊断中作为首选内镜检查方法，根据超声下对病变形态特征和回声特点准确的定位和定性，有助于治疗方式的选择，甚至是良恶性隆起性病变的初步诊断[3]。通过普通内镜的钳道，即可插入超声探头，具有操作简便、对消化道管壁切面的层次结构显示清楚、位置定位准确等特点[4-5]。相较于传统内镜超声，小探头尖端更灵活，可对狭窄病变以及细小或表浅病灶准确探测[1,6-7]。小探头内镜超声在临床上对消化道隆起性病变的判断有重要价值，并对黏膜下病变治疗方案（如内镜圈套切除术、内镜黏膜下挖除术、经黏膜下隧道内镜肿瘤切除术、内镜全层切除术）的选择，提供了重要参考依据[8-9]。本研究旨在评价小探头超声检查在隆起性黏膜下病变的诊断价值。

一、资料与方法

1.一般资料：回顾性分析我院消化内镜中心 2017 年 1 月—2018 年 10 月胃肠镜检查发现隆起性病变，经小探头超声探查，并经内镜下切除病变送病理检查者共 316 例。

2.检查方法：应用日本 Olympus GIF260 型胃镜和 UM-2R 型小探头，探头频率 12 MHz。患者禁食禁水 8 h，用双孔道常规内镜明确病变部位，抽尽管腔内空气持续注水浸没隆起性病变，再将超声探头插入内镜并送达病变处扫查。

二、结果

1.黏膜下肿瘤类型及所在部位分布情况：316 例患者中男 146 例、女 170 例，年龄 15～77 岁。病理结果显示 198 例（62.7%）黏膜下肿瘤，分别为平滑肌瘤 118 例，间质瘤 27 例，脂肪瘤 15 例，囊肿 15 例，乳头状瘤 4 例，神经内分泌瘤 7 例，异位胰腺 9 例，颗粒细胞瘤和神经鞘瘤、布氏腺瘤各 1 例（表 1、图 1～6）。其余隆起性病变包括 89 例（28.1%）黏膜慢性炎症改变和 29 例（9.2%）息肉。

2.黏膜下肿瘤所在层次分布情况：不同黏膜下病变所在的层次不同，在小探头超声下消化道壁可显示出高低回声相间的 5 层结构，其代表了不同的黏膜层次，分别是高回声的黏膜层、低回声的黏膜肌层、高回声的黏膜下层、低回声的固有肌层、高回声的浆膜层。在 198 例黏膜下病变中，主要起源于黏膜肌层共 104 例，其次是固有肌层 55 例，黏膜下层有 28 例，最少的是黏膜层 4 例，而无任何病变起源于浆膜层，另有 7 例病变在小探头超声下不可明确层次。

表 1　消化道隆起性黏膜下肿瘤各类型及所在部位分布情况(例)

肿瘤类型	食管	贲门	胃	十二指肠	结直肠
平滑肌瘤	98	7	13	0	0
间质瘤	1	0	24	1	1
脂肪瘤	0	0	9	1	5
囊肿	15	0	0	0	0
乳头状瘤	3	1	0	0	0
神经内分泌肿瘤	0	0	0	0	7
异位胰腺	0	1	7	1	0
布氏腺瘤	0	0	0	1	0
神经鞘瘤	0	0	1	0	0
颗粒细胞瘤	1	0	0	0	0
合计	118	9	54	4	13

3.黏膜下肿瘤在不同消化道层次分布情况:主要表现在平滑肌瘤差异性较大,在食管部平滑肌瘤起源于黏膜肌层的数量远多于固有肌层,而胃部平滑肌瘤所在层次情况与食管部相反。其他的黏膜下病变此种差异不明显,例如间质瘤,整个消化道管壁病变均以起源于固有肌层为主,而脂肪瘤、神经内分泌瘤以黏膜下层最多见,病变常见的超声层次不会因消化道部位的不同而改变(表 2)。

讨论　通过小探头超声探查,我们发现消化道隆起性病变中黏膜下病变超过一半比例,其中息肉最少,其原因可能是由于大部分息肉在普通内镜下观察病灶表面以及与周边黏膜情况即可判断,需要通过内镜超声进一步判断的息肉相对不典型,因而例数较少;而黏膜下病变通常需要内镜超声检查判定其起源层次和病变性质。小探头内镜超声可以很好地评估黏膜下病变[9],其中平滑肌瘤好发部位在食管,在食管良性肿瘤中占 2/3[10],其次是胃,肠道少见,内镜超声下常表现为起源于肌层的低回声病变,黏膜肌层最常见,固有肌层次之。而间质瘤可分布于整个胃肠道,主要分布在胃壁,呈低回声的起源于固有肌层病变,内镜超声下与起源于固有肌层的胃平滑肌瘤常较难区别[11]。囊肿和乳头状瘤均好发于食管和贲门,囊肿多常起源于黏膜下层,黏膜表面光滑,常呈边界清晰的无回声病变,乳头状瘤多数起源于黏膜层,在内镜下呈表面粗糙、绒毛状或白色颗粒状以及分叶状隆起表现。脂肪瘤起源于黏膜下层高回声病变,常出现在胃

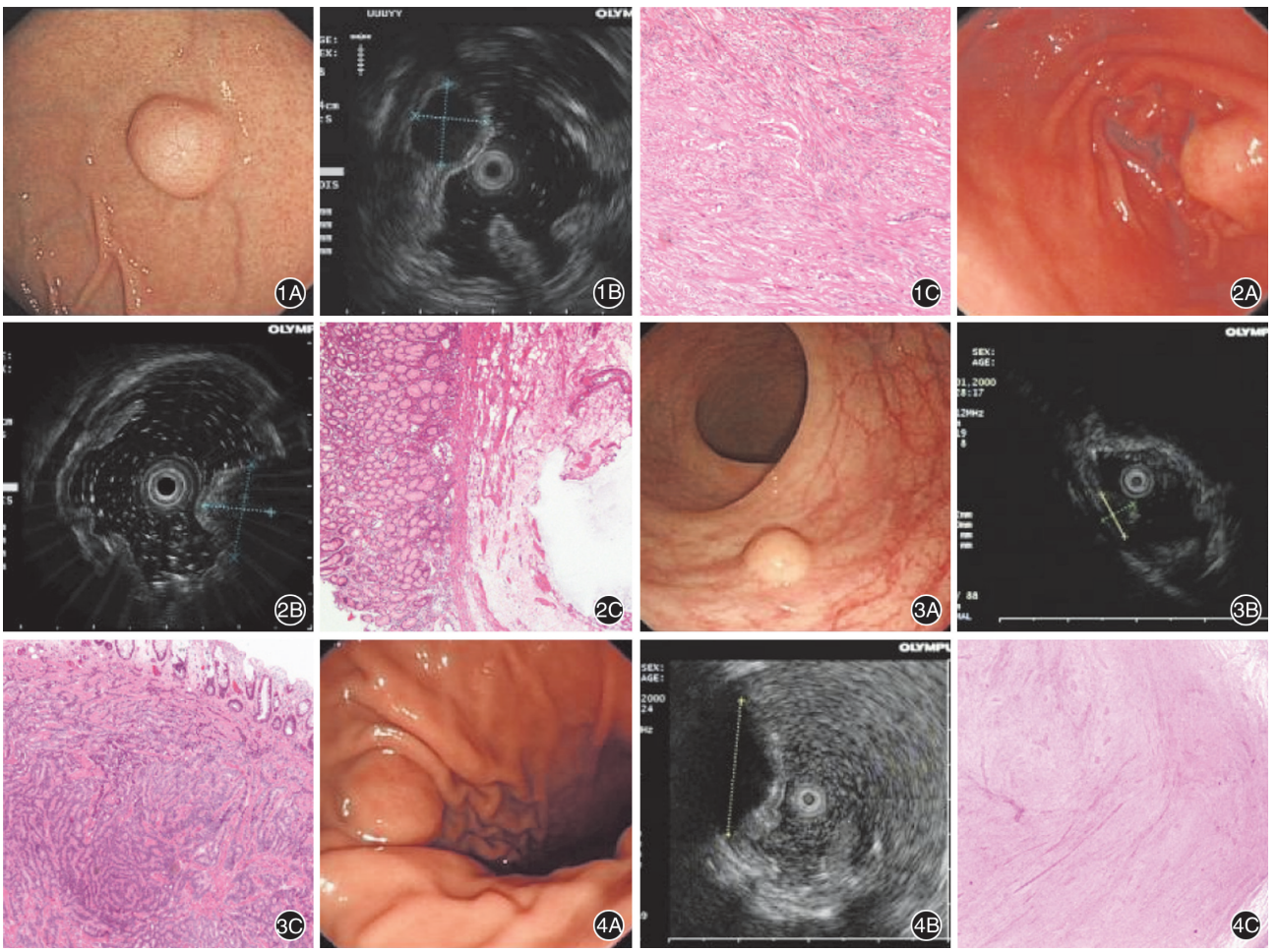

图 1　间质瘤检查　1A:白光内镜;1B:内镜超声检查;1C:病理检查　HE　×100　**图 2**　异位胰腺检查　2A:白光内镜;2B:内镜超声检查;2C:病理检查　HE　×100　**图 3**　神经内分泌瘤检查　3A:白光内镜;3B:内镜超声检查;3C:病理检查　HE　×100　**图 4**　神经鞘瘤检查　4A:白光内镜;4B:内镜超声检查;4C:病理检查　HE　×40

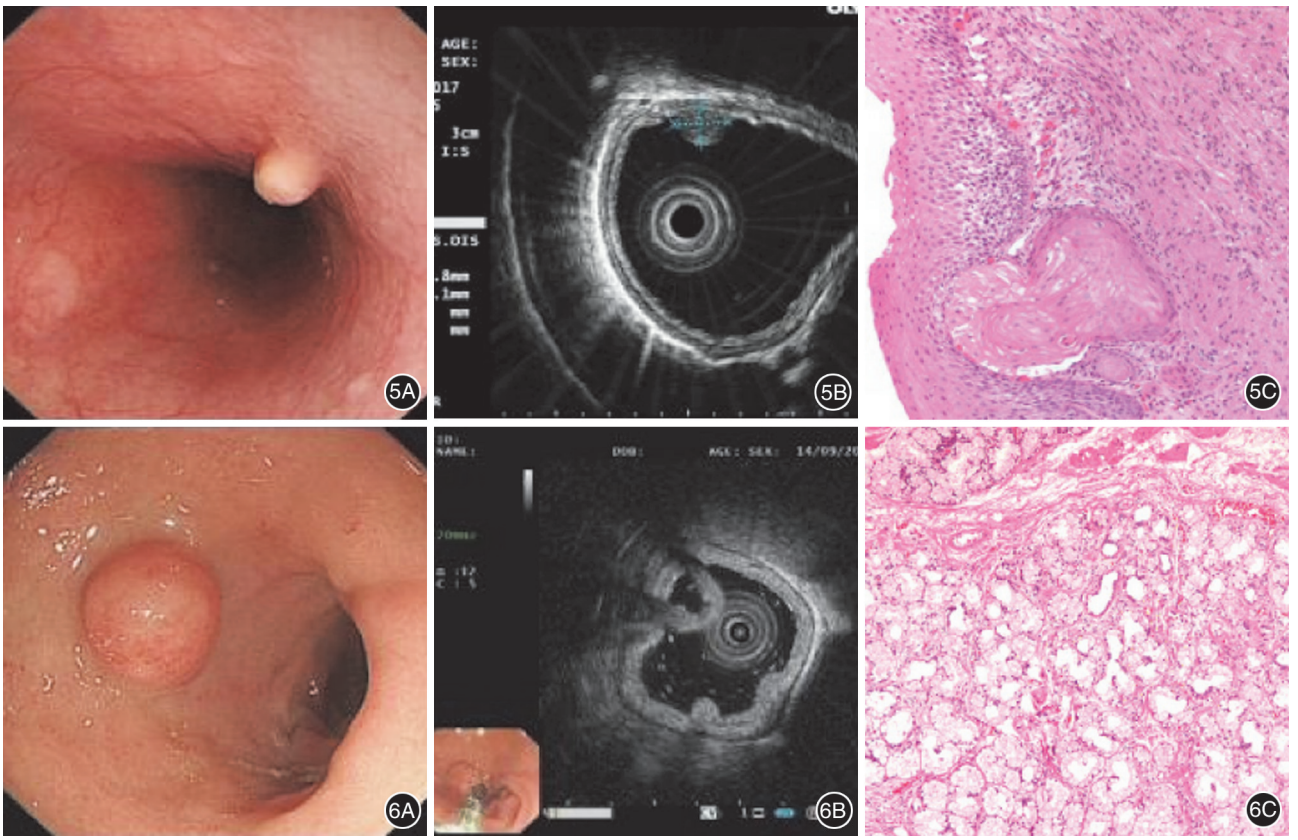

图 5　颗粒细胞瘤检查　5A：白光内镜；5B：内镜超声检查；5C：病理检查　HE　×100　**图 6**　布氏腺瘤检查　6A：白光内镜；6B：内镜超声检查；6C：病理检查　HE　×100

表 2　消化道隆起性黏膜下肿瘤各类型在不同部位的层次分布情况

肿瘤类型	部位	黏膜层	黏膜肌层	黏膜下层	固有肌层
平滑肌瘤	食管	0	82	2	12
	贲门	0	3	0	4
	胃	0	1	1	11
间质瘤	食管	0	0	0	1
	胃	0	0	3	19
	十二指肠	0	0	0	1
	直肠	0	0	0	1
脂肪瘤	胃	0	0	8	1
	十二指肠	0	0	1	0
	回盲部	0	0	4	0
	结肠	0	0	1	0
囊肿	食管	0	14	1	0
乳头状瘤	食管	2	1	0	0
	贲门	1	0	0	0
神经内分泌瘤	直肠	0	2	4	0
异位胰腺	贲门	0	0	0	1
	胃	1	0	3	2
	十二指肠	0	0	0	1
布氏腺瘤	十二指肠	0	0	0	0
神经鞘瘤	胃	0	0	0	1
颗粒细胞瘤	食管	0	1	0	0
合计		4	104	28	55

和结肠，有研究表明认为小探头内镜超声检查对脂肪瘤的灵敏度最高为 100%[11]，其具有典型的黏膜下层高回声特点。本研究纳入的神经内分泌瘤患者，均分布在直肠，起源于黏膜肌层和黏膜下层的低回声病变。异位胰腺好发于胃窦，超声下起源于黏膜下各层次，回声呈多样性表现，内镜下可表现中央脐样凹陷。胃神经鞘瘤和食管颗粒细胞瘤以及十二指肠布氏腺瘤病例较少，神经鞘瘤和颗粒细胞瘤均起源于许旺细胞，但出现的消化道部位不同，前者好发于胃，后者常见于食管[8]，是继平滑肌瘤之后第 2 常见的食管间质肿瘤，高频探头超声有助于食管颗粒细胞瘤与黏膜下平滑肌瘤的鉴别[12]。

黏膜下隆起性病变在消化道各部位患病率不均衡，本研究显示食管常见病变有平滑肌瘤、乳头状瘤、囊肿，胃较常见为间质瘤、异位胰腺，结直肠最常见脂肪瘤，神经内分泌瘤好发部位是直肠，表 2 显示黏膜下病变以黏膜肌层为主，其中以食管的平滑肌瘤居多。平滑肌瘤在不同消化道管壁起源的层次有较大差异，食管主要起源于黏膜肌层，在胃和贲门主要起源于固有肌层，而其他的黏膜下病变此差异不明显。本研究中 7 例病变涉及多个层次或无法判断其具体层次，1 例食管平滑肌瘤起源于黏膜-黏膜肌层，1 例食管平滑肌瘤起源于黏膜下层或固有肌层，1 例直肠神经内分泌瘤起源于黏膜-黏膜下层，1 例胃间质瘤起源于黏膜肌-黏膜下层，1 例胃间质瘤起源于黏膜下或固有肌层，1 例胃异位胰腺起源

于黏膜肌层或黏膜下层,1 例十二指肠布氏腺瘤起源于黏膜下-固有肌浅层,小探头超声可以明确黏膜下病变起源[1]。另有研究发现小探头内镜超声对来源于固有肌层病变诊断效率相对较差,尤其是对起源于第 4 个回声层的低回声病变通常会将平滑肌瘤误诊为胃肠间质瘤[11,13]。小探头超声对病变层次做出明确判断除了与病变本身相关外,与操作者使用内镜超声的熟练程度以及对病变判断的素质能力也有较大关系。

本研究通过小探头超声探查黏膜下病变判断病变起源及性质,结合术后的病理检查结果,明确黏膜下病变在消化道分布特点以及起源层次情况,显示出小探头超声对病变诊断准确率较高的优点。小探头超声对隆起性病变具有重要的临床诊断价值,特别是对黏膜下病变,其探测的病变形态特征、位置深度、起始层次以及回声特点,有助于临床医师对内镜下隆起病变性质有较精确判断,为患者选择最适合的治疗方案提供依据[11,14]。但对罕见的黏膜下肿瘤(如颗粒细胞瘤、神经鞘瘤等),因病例数少,其病变以及层次分布特点难以较好地总结。对于如何避免小探头超声探查黏膜下病变层次的失误,除了提高操作者综合能力外,后期研究可能通过发展人工智能对病变层次以及疾病种类进行判断,降低操作者主观判断产生的误诊率,从而提高消化道隆起性黏膜下病变的准确率。

利益冲突　所有作者声明不存在利益冲突

参 考 文 献

[1] Xing W, Ying C, Xia Y, et al. Clinical value of miniprobe sonography for detection of esophageal submucosal lesions[J]. J Ultrasound Med, 2014, 33(9): 1613-1617. DOI: 10.7863/ultra.33.9.1613.

[2] Săftoiu A, Vilmann P, Hassan H, et al. Utility of colour Doppler endoscopic ultrasound evaluation and guided therapy of submucosal tumours of the upper gastrointestinal tract[J]. Ultraschall Med, 2005, 26(6): 487-495. DOI: 10.1055/s-2005-858905.

[3] De Lisi S, Giovannini M. Endoscopic ultrasonography: Transition towards the future of gastro-intestinal diseases[J]. World J Gastroenterol, 2016, 22(5): 1779-1786. DOI: 10.3748/wjg.v22.i5.1779.

[4] Buscarini E, Stasi MD, Rossi S, et al. Endosonographic diagnosis of submucosal upper gastrointestinal tract lesions and large fold gastropathies by catheter ultrasound probe[J]. Gastrointest Endosc, 1999, 49(2): 184-191. DOI: 10.1016/s0016-5107(99)70484-0.

[5] Seifert H, Schütte A. [Miniprobe EUS][J]. Z Gastroenterol, 2008, 46(9): 909-916. DOI: 10.1055/s-2008-1027569.

[6] Rana SS, Sharma R, Gupta R. High-frequency miniprobe endoscopic ultrasonography for evaluation of indeterminate esophageal strictures[J]. Ann Gastroenterol, 2018, 31(6): 680-684. DOI: 10.20524/aog.2018.0307.

[7] 刘海霞, 杨诚, 马医安, 等. 小探头超声内镜对 140 例上消化道隆起性低回声病变的研究[J].医学综述, 2015, 21(1): 126-128. DOI: 10.3969/j.issn.1006-2084.2015.01.050.

[8] 中华医学会消化内镜学分会外科学组, 中国医师协会内镜医师分会消化内镜专业委员会, 中华医学会外科学分会胃肠外科学组. 中国消化道黏膜下肿瘤内镜诊治专家共识(2018 版)[J].中华消化内镜杂志, 2018, 35(8): 536-546. DOI: 10.3760/cma.j.issn.1007-5232.2018.08.002.

[9] Varas Lorenzo MJ, Abad Belando R, Sánchez-Vizcaíno Mengual E. Miniprobe endoscopic sonography for gastrointestinal tract assessment: a case series of 1451 procedures[J]. J Ultrasound Med, 2018, 37(1): 293-303. DOI: 10.1002/jum.14330.

[10] Tsai SJ, Lin CC, Chang CW, et al. Benign esophageal lesions: endoscopic and pathologic features[J]. World J Gastroenterol, 2015, 21(4): 1091-1098. DOI: 10.3748/wjg.v21.i4.1091.

[11] 陈明彤, 李敏, 马骥, 等. 微探头超声内镜结合内镜下黏膜切除术或内镜下黏膜整片切除术诊断治疗胃黏膜隆起性病变[J].中国卫生检验杂志, 2018, 28(4): 441-443.

[12] Kim DU, Kim GH, Ryu DY, et al. Endosonographic features of esophageal granular cell tumors using a high-frequency catheter probe[J]. Scand J Gastroenterol, 2011, 46(2): 142-147. DOI: 10.3109/00365521.2010.525661.

[13] Kim SY, Shim KN, Lee JH, et al. Comparison of the diagnostic ability of endoscopic ultrasonography and abdominopelvic computed tomography in the diagnosis of gastric subepithelial tumors[J]. Clin Endosc, 2019, 52(6): 565-573. DOI: 10.5946/ce.2019.019.

[14] Moon JS. Role of endoscopic ultrasonography in guiding treatment plans for upper gastrointestinal subepithelial tumors[J]. Clin Endosc, 2016, 49(3): 220-225. DOI: 10.5946/ce.2016.047.

(收稿日期:2019-12-11)

(本文编辑:周昊)