中华医学会系列杂志

ISSN 1007-5232
CN 32-1463/R

中华消化内镜杂志®

ZHONGHUA XIAOHUA NEIJING ZAZHI

2021年3月 第38卷 第3期

CHINESE JOURNAL OF DIGESTIVE ENDOSCOPY

Volume 38 Number 3
March 2021

CHINESE MEDICAL ASSOCIATION

ISSN 1007-5232
9 771007 523212 03>

中华消化内镜杂志 2021年3月 第三十八卷 第三期 中华医学会

FUJIFILM

清晰诊疗 健康相伴

广告

New Generation Endoscope System

NEW

ELUXEO 7000

新 一 代 内 窥 镜 系 统

LCI BLI

新定义 新选择

NEW DEFINITION NEW CHOICE



沪械广审(文)第221130-01509号

富士胶片株式会社
FUJIFILM Corporation
东京都港区西麻布二丁目26番30号

富士胶片(中国)投资有限公司
FUJIFILM (China) Investment Co., Ltd.
中国(上海)自由贸易试验区银城中路68号2801室
Tel:021-5010 6000 Fax:021-5010 6750

⚠ 禁忌内容或注意事项详见说明书。

ELUXEO7000为VP-7000与BL-7000的统称

VP-7000:电子图像处理器 国械注进20172222462

BL-7000:医用内窥镜用冷光源 国械注进20182060487

商标 FUJIFILM 和产品标识均为日本富士胶片株式会社持有。

中华消化内镜杂志®

CHINESE JOURNAL OF DIGESTIVE ENDOSCOPY

月刊　　1996年8月改刊　　第38卷　第3期　2021年3月20日出版

微信:xhnjxw　　新浪微博

主　管
中国科学技术协会

主　办
中华医学会
100710,北京市东四西大街42号

编　辑
中华消化内镜杂志编辑委员会
210003,南京市紫竹林3号
电话:(025)83472831,83478997
传真:(025)83472821
Email:xhnj@xhnj.com
http://www.zhxhnjzz.com
http://www.medjournals.cn

总编辑
张澍田

编辑部主任
唐涌进

出　版
《中华医学杂志》社有限责任公司
100710,北京市东四西大街42号
电话(传真):(010)51322059
Email:office@cmaph.org

广告发布登记号
广登32010000093号

印　刷
江苏省地质测绘院

发　行
范围:公开
国内:南京报刊发行局
国外:中国国际图书贸易集团有限公司
(北京399信箱,100044)
代号M4676

订　购
全国各地邮政局
邮发代号28-105

邮　购
中华消化内镜杂志编辑部
210003,南京市紫竹林3号
电话:(025)83472831
Email:xhnj@xhnj.com

定　价
每期25.00元,全年300.00元

中国标准连续出版物号
ISSN 1007-5232
CN 32-1463/R

2021年版权归中华医学会所有

未经授权,不得转载、摘编本刊文章,不得使用本刊的版式设计

除非特别声明,本刊刊出的所有文章不代表中华医学会和本刊编委会的观点

本刊如有印装质量问题,请向本刊编辑部调换

目　　次

共识与指南

^{13}C尿素呼气试验质量控制专家建议 …… 169
中华医学会消化病学分会　中华医学会消化内镜学分会

中国食管良恶性狭窄内镜下防治专家共识(2020,北京) …… 173
中华医学会消化内镜学分会消化内镜隧道技术协作组
中国医师协会内镜医师分会　北京医学会消化内镜学分会

中国胆瘘消化内镜诊治专家共识(2020,北京) …… 186
中华医学会消化内镜学分会ERCP学组　中国医师协会内镜医师分会
北京医学会消化内镜学分会

专家论坛

新型冠状病毒肺炎疫情下消化内镜工作的实践与思考…… 195
张亚飞　方军　王红玲　段玲玲　朱跃　杨鹏程　张小丹　赵秋

论　　著

跨越十二指肠主乳头平行放置双侧金属支架治疗肝门部胆管恶性狭窄的临床研究(含视频) …… 200
夏明星　吴军　高道键　叶馨　王田田　赵毅　胡冰

探头式共聚焦激光显微内镜在胆管狭窄中的诊断价值…… 205
方晓焱　金杭斌　楼奇峰　张筱凤　杨建锋

原位肝脏移植术后胆瘘的类型与治疗 …… 210
李宇　郝杰　杨雪　陶杰　田敏　刘学民　王博　吕毅　孙昊

内镜超声对胰腺导管内乳头状黏液瘤病理类型的诊断价值 …… 217
李卓然　冯云路　郭涛　吴晰　伍东升　常晓燕　吴东　杨爱明

胆总管腺瘤的内镜超声表现 …… 222
李焕喜　王震宇　李伟志　张莉

十二指肠降部非壶腹部散发型腺瘤内镜下的高危征象识别及治疗效果 …… 226
石亮亮　李杨　周林　沈永华　凌亭生

短篇论著

内镜黏膜下剥离术治疗幽门管早期癌及癌前病变的临床价值研究(含视频) …… 231
俞江平　阮荣蔚　刘永军　陶亚利　崔钊　朱舒文　周丹萍　李焱冬　王实

病例报道

内镜下黏膜瓣移植瘘口封堵术治疗外科手术后食管气管瘘一例 …… 235
陈曦　包郁　周凌霄　赵锐　金海龙　张莎
原发性骨髓纤维化并发脾动静脉瘘一例 …… 237
吴珊　汪春莲　刘德良　楚毅　彭德红　王思竹
肝移植术后异位静脉曲张一例 …… 239
门昌君　张国梁
胃窦血管扩张症致反复消化道出血一例 …… 240
韩美玲　牛海静　陈平
原发性直肠黑色素瘤一例 …… 243
曲铭　金景鹏　张斌

综　　述

射频消融治疗不可切除胆管癌研究进展 …… 245
邵杭锋　杨建锋
隧道内镜技术的临床应用进展 …… 248
冯拥璞　高野　辛磊　李兆申

读者·作者·编者

《中华消化内镜杂志》2021 年可直接使用英文缩写的常用词汇 …… 172
《中华消化内镜杂志》对来稿中统计学处理的有关要求 …… 216
《中华消化内镜杂志》2021 年征稿征订启事 …… 225
发表学术论文“五不准” …… 230
中华医学会系列杂志论文作者署名规范 …… 234
插页目次 …… 204

本刊稿约见第 38 卷第 1 期第 82 页

本期责任编辑　钱程

·病例报道·

原发性骨髓纤维化并发脾动静脉瘘一例

吴珊　汪春莲　刘德良　楚毅　彭德红　王思竹
中南大学湘雅二医院消化内科，长沙 410000
通信作者：汪春莲，Email：wcl4707@sina.com

【提要】 本文报道了 1 例罕见的原发性骨髓纤维化并发脾动静脉瘘的病例，通过脾动脉造影、骨髓穿刺及基因检测，得以明确诊断。该病例提示在临床遇到不明原因的脾动静脉瘘时，要考虑到少见病因，如骨髓纤维化。

【关键词】 脾肿大；　动静脉瘘；　原发性骨髓纤维化；　胃肠出血
DOI：10.3760/cma.j.cn321463-20200716-00497

A case of primary myelofibrosis complicated by splenic arteriovenous fistula

Wu Shan, Wang Chunlian, Liu Deliang, Chu Yi, Peng Dehong, Wang Sizhu
Department of Gastroenterology, The Second Xiangya Hospital, Central South University, Changsha 410000, China
Corresponding author: Wang Chunlian, Email: wcl4707@sina.com

患者女，50 岁，因“纳差半年，腹痛 1 个月，黑便 5 d”于 2017 年 7 月 28 日入住我院。患者 2017 年 2 月无明显诱因出现纳差，4 个月后出现左上腹疼痛，与进食无明显关系，并解黑色成形大便 5 d，每天 3~4 次，每次量约 50~100 g，无呕血。半年体重减轻约 10 kg。查体：生命体征平稳，腹部平软，肝肋下未及，脾肋缘下 10 cm，脐右侧 2 cm。余腹未见包块。既往无腹部外伤史。患者无吸烟饮酒史，否认毒物接触史。患者母亲、哥哥和姐姐分别死于淋巴瘤、急性白血病和血液系统疾病。入院后实验室检查：白细胞计数 15.92×10^9/L，血红蛋白 144 g/L，血小板计数 540×10^9/L；肝肾功能正常；肝炎全套、甲胎蛋白、自身免疫性肝病全套、肿瘤标志物、抗可提取核抗原抗体、抗中性粒细胞胞质抗体、血管炎阴性。胃镜示非萎缩性胃炎，胃底静脉曲张（轻-中）。腹部彩超：胆囊多发息肉；胆囊多发结石并慢性胆囊炎；脾大（脾厚约 62 mm，肋下 79 mm，脾静脉宽 13 mm）。腹部增强 CT+CT 血管造影、肝脏动静脉血管增强加三维重建（图 1）：肝脾增大，少量腹水，门静脉高压；脾动脉瘤样扩张，并脾动静脉瘘形成；脾梗死。脾动脉造影（图 2）：脾动静脉瘘；脾动脉瘤；脾静脉显影不良。骨髓细胞学（图 3）显示骨髓增生异常：粒系（G）= 63.50%，红系（E）= 22.50%，G/E = 2.8∶1。骨髓 JAK2 全株基因检测：JAK2 V617F 突变体为 2.89×10^6，野生型为 3.23×10^6，前者与后者的比率是 0.89。结果表明 JAK2 V617F 突变阳性，证实了原发性骨髓纤维化的诊断。通过脾动脉造影、骨髓穿刺及基因检测，患者明确诊断为：原发性骨髓纤维化；左侧门静脉高压；脾动静脉瘘。患者选择口服沙利度胺保守治疗。出院后 1 年随访，患者规律服用沙利度胺。



图 1　脾动静脉瘘患者 CT 及 CT 血管造影（CTA）　1A：增强 CT 示脾脏明显增大，达 11 肋单元，最厚约 8.0 cm，脾动脉（箭头 1）与脾静脉（箭头 2）相交通，箭头 3 为脾动静脉瘘口；1B：脾脏低密度影，考虑脾梗死（箭头所示）；1C：脾动脉 CTA 示脾动脉（箭头 3）远端瘤样扩张（箭头 1、2），并与脾静脉（箭头 4，因脾动静脉瘘存在，患者脾静脉畸形，与侧枝静脉相连）相交通，脾门区及右上腹见迂曲增粗血管团（箭头 5，为侧枝静脉）；1D：三维重建示脾动脉（箭头 1）远端瘤样扩张（箭头 2、3），并与脾静脉（箭头 4，因脾动静脉瘘存在，患者脾静脉畸形，与侧枝静脉相连）相交通，脾门区及右上腹见迂曲增粗血管团（箭头 5，为侧枝静脉）

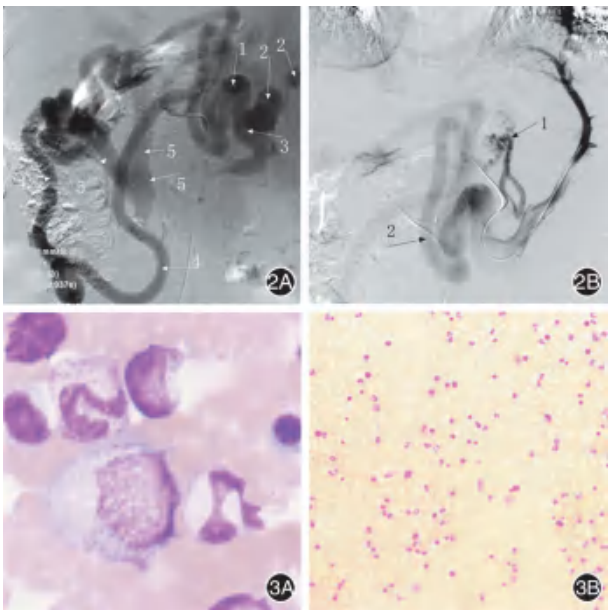

图 2　脾动静脉瘘患者脾动脉造影　2A：脾动脉（箭头 1）明显迂曲扩张，脾动脉远端可见一动静脉瘘口（箭头 3），瘘口显示欠清，脾动脉近脾门处可见瘤样扩张（箭头 2），最大者大小约 14 mm×12 mm，引流静脉（箭头 4）明显迂曲扩张，经中腹部及右下腹汇入门静脉主干（箭头 5），未见正常脾静脉显影；2B：导管经脾动静脉瘘口（此图已穿过瘘口，故不可见瘘口）插至脾静脉，造影示脾静脉显影（箭头 2）及胃底静脉（箭头 1）扩张迂曲

图 3　骨髓纤维化患者骨髓细胞学结果　3A：高倍镜下粒细胞形态正常　瑞氏吉姆萨染色　×1 000；3B：低倍镜下粒细胞系列比例增加，血小板分布成丘状分散，无寄生虫及其他异常细胞　瑞氏吉姆萨染色　×100

出院后共发生 5 次上消化道出血，于当地内镜下治疗有效。仍在持续随访中。

讨论　脾动静脉瘘既可以是先天性的，也可以是后天形成的。先天性因素有基因内型和血管瘤型，后天性有自发性（如血管变性等）、创伤和医源性（如外科手术、穿刺性脾门静脉造影等）[1]。其临床表现为胃肠道出血、脾肿大、腹痛、腹水、分泌性腹泻、新发肝功能衰竭或门静脉高压（无肝病）。

脾动静脉瘘较少见，原发性骨髓纤维化致门静脉高压并发脾动静脉瘘更为罕见。据文献报道，7%～25%的原发性骨髓纤维化患者合并门静脉高压，其确切发病机制尚有争议[2]。有报道，门静脉高压患者的真性脾动脉瘤发病率为 2.9%～50%[3]。门静脉高压是导致脾动脉瘤形成的原因之一，脾动脉瘤逐渐产生粘连、腐蚀，最后穿破伴行静脉易形成动静脉瘘。本病例考虑为原发性骨髓纤维化伴脾大、脾栓塞、脾梗死，从而导致左侧门静脉高压，形成脾动脉瘤，进一步并发脾动静脉瘘。脾动静脉瘘形成后，脾动脉血经瘘口流入脾静脉，增加门静脉血流量，又可导致门静脉高压，故门静脉高压和脾动静脉瘘互为因果。

脾动静脉瘘具有高度的可治愈性，早期诊断和治疗是预防门静脉高压并发症的关键。目前，脾动静脉瘘的首选治疗方法是经皮动脉栓塞治疗，该患者原发性骨髓纤维化并发脾动静脉瘘，同时存在血小板升高、左侧门静脉高压症、脾大、脾梗死，不宜行脾栓塞治疗。其次是外科手术治疗，通过外科结扎或动脉瘤缝闭术切除瘘管或脾切除术。但合并血小板升高的患者脾切除术后更容易引起血栓、出血[4]，也不宜行脾切除术。

原发性骨髓纤维化预后差，中位生存期为 2 年[5]，早期可行化疗，但合并门静脉高压者效果不佳[6]，对于门静脉高压表现明显、发展迅速者应积极治疗以防止上消化道出血，可行姑息性脾切除术[7]。在药物治疗方面，JAK2 抑制剂卢梭替尼对骨髓纤维化患者治疗有效，沙利度胺对治疗原发性骨髓纤维化引起的脾大有一定疗效。

本文为 1 例罕见的脾动静脉瘘病例，提示我们在临床遇到不明原因脾动静脉瘘时，要考虑到少见病因，如原发性骨髓纤维化。脾动静脉瘘可能导致严重的并发症，对于脾动静脉瘘患者有手术条件时，应尽早行介入手术进行干预，提高患者预后及生存率。

利益冲突　所有作者声明不存在利益冲突

参 考 文 献

[1] Blendis LM, Banks DC, Ramboer C, et al. Spleen blood flow and splanchnic haemodynamics in blood dyscrasia and other splenomegalies[J]. Clin Sci, 1970, 38(1): 73-84. DOI: 10.1042/cs0380073.

[2] Smith BD, Moliterno AR. Biology and management of idiopathic myelofibrosis[J]. Curr Opin Oncol, 2001, 13(2): 91-94. DOI: 10.1097/00001622-200103000-00002.

[3] Oakley E, Ho JD, Johnson V, et al. Splenic artery anenrysm: an important cause of hemoperitoneum and shock[J]. J Emerg Med, 2014, 46(3): e65-67. DOI: 10.1016/j.jemermed.2013.04.026.

[4] Mesa RA, Nagorney DS, Schwager S, et al. Palliative goals, patient selection, and perioperative platelet management: outcomes and lessons from 3 decades of splenectomy for myelofibrosis with myeloid metaplasia at the Mayo Clinic[J]. Cancer, 2006, 107(2): 361-370. DOI: 10.1002/cncr.22021.

[5] Ayyappan S, Janakiram M, Raghupathy R. Current and emerging therapies in primary myelofibrosis[J]. Cardiovasc Hematol Disord Drug Targets, 2012, 12(1): 6-20. DOI: 10.2174/187152912801823174.

[6] 刘玉兰，肖文斌，张国艳. 骨髓纤维化与门脉高压的研究[J]. 北京医学，2000，22(5)：267-269. DOI：10.3969/j.issn.0253-9713.2000.05.004.

[7] Abu-Hilal M, Tawaker J. Portal hypertension secondary to myelofibrosis with myeloid metaplasia: a study of 13 cases[J]. World J Gastroenterol, 2009, 15(25): 3128-3133. DOI: 10.3748/wjg.15.3128.

（收稿日期：2020-07-16）

（本文编辑：钱程）

广告

PENTAX MEDICAL

EPK-i7000（OE）

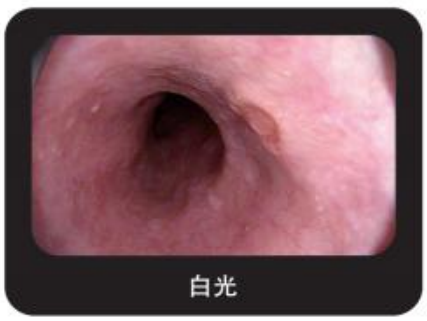
白光

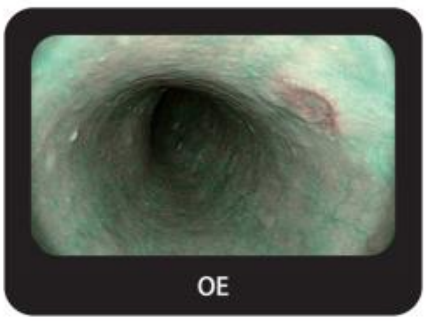
OE

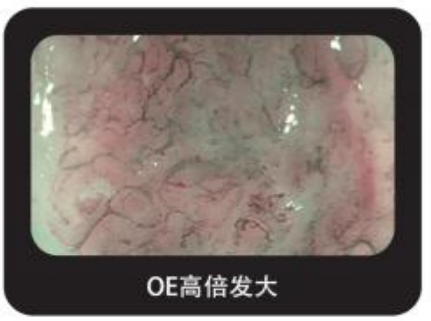
OE高倍发大





OE–光学强调功能

支持病灶的诊断及其特征描述，血管形态可视化，协助治疗

- OE 光学技术
- 双滤光染色
- 独创滤波技术
- 前、后双处理

宾得医疗器械（上海）有限公司　地址：上海市富民路291号701室200031　电话：+86-21+61701555　传真：+86-21-61701655

因产品改进造成规格与设计方面的变更，恕不另行通知。

OLYMPUS®

广告



• HDTV*放大　• 轻松操控　• 纤细外径

电子结肠内窥镜

PCF-H290ZL, PCF-H290ZI

奥林巴斯(北京)销售服务有限公司

北京总部：北京市朝阳区新源南路1-3号平安国际金融中心A座8层　代表电话:010-58199000

*NBI:窄带成像
*HDTV：配合图像处理装置CV-290可呈现高清晰度图像。
电子结肠内窥镜 国械注进20153060977
图像处理装置 国械注进20172220671

禁忌内容或注意事项详见使用说明书
沪械广审(文)第220309-03855号
AD0043SV V03-2008

ISSN 1007-5232　CN 32-1463/R　邮发代号：28-105　国内定价：25.00 元