·病例报道·

黏膜切开联合蕈型覆膜金属支架及球囊扩张治疗重度结直肠吻合口良性狭窄一例

冉文斌[1]　梁树辉[2]

[1]成都市第三人民医院消化内科 610000;[2]空军军医大学西京医院消化内科,西安 710032

通信作者:梁树辉,Email:watterlong@163.com

【摘要】 目前内镜下治疗已成为结直肠癌术后吻合口良性狭窄的首选,然而对于直肠下段重度吻合口狭窄而言,仍是临床治疗的难点。本文报道了 1 例直肠下段重度吻合口良性狭窄病例,通过黏膜切开联合蕈型覆膜金属支架及柱状球囊扩张治疗取得了良好效果。

【关键词】 外科吻合口;　良性狭窄;　内镜下黏膜切开;　蕈型覆膜金属支架;　内镜球囊

基金项目:国家自然科学基金(81472778,81471717,81571731)

DOI:10.3760/cma.j.cn321463-20190515-00353

患者男,53 岁,因“乙状结肠癌术后 15 个月,腹痛腹胀 1 个月”入院。患者 15 个月前因“乙状结肠癌”行乙状结肠癌切除术+乙状结肠造瘘术,术后行化疗 8 个疗程;6 个月前行乙状结肠造口还纳术+肠粘连松解术;1 个月前因“腹痛、腹胀伴肛门停止排气、排便 2 d”就诊青海省某医院诊断为“肠梗阻”,行肠镜检查示距肛门 18 cm 肠腔闭塞,见缝合线及吻合钉裸露,ERCP 取石球囊携带导丝反复探查无法通过狭窄处,遂转诊我院。行腹部增强 CT 检查提示乙状结肠术后改变、未见肿瘤复发,给予禁食、胃肠减压、抗感染等治疗,患者恢复排气、排便,每日 2~3 次稀便,量少,排便费力;入院前 1 周腹痛伴排便困难加重就诊我科。入院后血常规、凝血常规、肝肾功、心电图等术前检查均未见明显异常。给予肠道灌肠准备后,肌肉注射 5 mg 地西泮镇静,盐酸哌替啶 50 mg 止痛,山莨菪碱(654-2)解痉,患者左侧卧位,结肠镜进镜 18 cm见盲端,可见吻合钉,退镜距肛 5 cm 见吻合口,吻合口明显狭窄,使用 ERCP 三腔乳头切开刀带导丝通过狭窄段(图 1),在 X 线透视和内镜引导下,造影见狭窄段成环形,长约 0.4 cm(图 2),排除肠穿孔后,使用切开刀对狭窄段行环形放射状切开(图 3),使用 10~12 mm 柱状球囊拟行扩张治疗,扩张至 5 mm 左右时患者疼痛感明显(图 4),不能配合治疗,考虑发生扩张相关穿孔风险高,经家属同意,置入南京微创蕈型全覆膜金属支架(16 mm×30 mm),内镜观察支架位置良好(图 5),透视支架复张可(图 6)。术后嘱流质饮食、肠内营养及低纤维饮食,患者诉直肠轻度刺激感及隐痛,无其他不适,排稀便。术后 1 周患者未遵医嘱饮食,于术后第 10 天用力排便后解出少许干结便及置入的金属支架,因无腹痛、腹胀、便血等症状未就诊。术后 2 个月再次出现腹痛、腹胀及肛门排气、排便减少就诊我科,复查肠镜提示吻合口狭窄(内径约 5 mm)伴糜烂及充血,给予 8~10 mm 柱状球囊扩张治疗[9 个标准大气压(atm,1 atm = 101.325 kPa),5 min]。术后第 3 天使用 12~15 mm 扩张至 15 mm(6 atm,3 min;7 atm,3 min),患者耐受性良好,扩张后创面无活动性出血,见肠液排流畅。嘱低渣饮食,保持大便通畅。此后,患者每隔 1 个月入院行逐级扩张治疗,共完成 3 次,先后给予 12~15 mm、15~18 mm、18~20 mm 柱状球囊逐级反复扩张狭窄段,患者耐受良好(图 7,8)。随访至今 16 个月,患者无腹胀等不适,解条形软便,1 个月前当地医院复查肠镜示吻合口通畅,内镜自由通过,吻合口黏膜轻度炎症。

讨论　结直肠吻合术后狭窄通常分为恶性狭窄和良性狭窄,良性狭窄通常因吻合口缺血、瘘、过度瘢痕化修复和放化疗造成,特别是随着吻合器的使用,吻合口狭窄发生率明显增高[1]。此类狭窄通常发生于术后早期,部分为迟发性,一般无症状或症状较轻,可随术后时间延长而改善或消失,但仍有 2%~22%的患者症状明显,特别是直肠低位吻合患者,吻合口狭窄发生率明显增加,且不易自行改善,常常需要进一步治疗[2]。内镜治疗以操作简单、手术时间短、疗效好、创伤及并发症少等特点,已成为吻合口良性狭窄的首选方案,部分患者尚可保持较好的长期效果。柱状球囊扩张治疗被认为是内镜治疗一线选择,但其术后一年复发率高达 20%,特别对于重度狭窄患者,1 次治疗往往达不到理想效果,需分多次扩张治疗,且其扩张力度、时间不宜准确把握,需内镜经验丰富的医师操作,否则容易造成穿孔、大出血及瘘等严重并发症,增加患者的痛苦与负担[3]。覆膜金属支架作为重度狭窄患者的替代选择,因较高的移位率和穿孔等

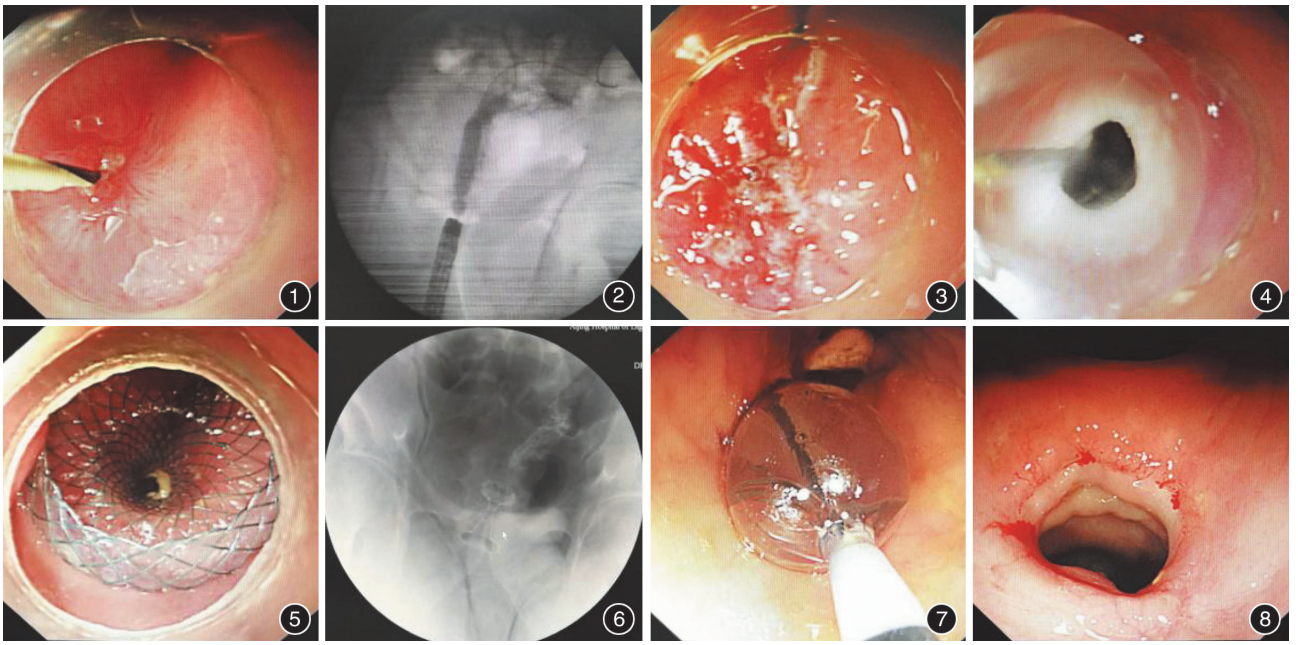

图 1　导丝探入吻合口　**图 2**　透视示短节段狭窄　**图 3**　黏膜切开后的吻合口　**图 4**　首次球囊扩张，至 5 mm 时患者不能耐受
图 5　覆膜金属支架置入后内镜像　**图 6**　覆膜金属支架置入后透视像　**图 7**　逐级柱状球囊扩张　**图 8**　末次扩张后效果

严重并发症，通常作为暂时性过渡，起到支撑扩张作用，症状缓解后即需取出，不宜长期放置[4]。除此之外，内镜下电灼术作为顽固性、重度狭窄或扩张治疗失败患者的替代治疗亦为常用方法，其通过切开刀（可选择 ERCP 括约肌切开刀、针型刀、IT 刀等），在狭窄最严重处人为造成放射状黏膜层及黏膜下层切开，通常不伤及固有肌层，效果良好。Meta 分析提示无论是单用内镜下电灼术还是合并球囊扩张、激素注射或氩离子凝固技术，对重度、顽固性良性狭窄均有效，总的成功率为 98.4%，复发率为 6.0%，无穿孔、出血等严重并发症，轻度不良反应如一过性腹痛发生率仅为 3.8%，其出色的表现有望成为短段非炎症性重度吻合口良性狭窄的优先选择[5]。

我们通过对此例患者诊疗经过的复习，发现外院肠镜检查未能准确寻见吻合口，而将直肠盲端误认为吻合口，行球囊带导丝探查，极容易造成医源性穿孔、出血等并发症。我们通过详细的病史采集及术式分析，证实患者为结直肠端侧吻合，吻合位置低，于距肛 5 cm 处仔细观察发现一处小孔状黏膜缺损，导丝探查及后续造影证实为真正的吻合口，为进一步治疗提供了条件。由于患者吻合口呈重度狭窄，我们拟定先行黏膜层切开、后续球囊扩张的序贯治疗方案，但患者狭窄严重，扩张内径不理想，遂改用蕈型覆膜金属支架置入，通过支架内部扩张逐渐释放张力，可避免球囊扩张引起急性撕裂穿孔，同时可减少黏膜切开引起的出血等相关损伤。覆膜支架还可有效避免狭窄处肠黏膜组织长入支架内，造成支架不宜取出及狭窄反弹加剧，该金属支架两端形似哑铃状的凸缘可有效将支架固定于狭窄处，且不伤及周围组织，极大地降低了医源性穿孔的发生风险。后续反复的球囊逐级扩张，可巩固和保持吻合口的持续开放，有效改善肠梗阻情况，达到长期治疗目的。通过本病例，我们认为对严重的吻合口良性狭窄患者，节段较短者，黏膜切开后预期扩张效果差或风险高者，可首选蕈型覆膜金属支架扩张治疗，等扩张开口明显扩大后再行后续逐级扩张，不失为一种可靠选择。

利益冲突　所有作者声明不存在利益冲突

参 考 文 献

[1] Polese L, Vecchiato M, Frigo AC, et al. Risk factors for colorectal anastomotic stenoses and their impact on quality of life: what are the lessons to learn? [J]. Colorectal Dis, 2012, 14(3): e124-128. DOI: 10.1111/j.1463-1318.2011.02819.x.

[2] Kwon YH, Jeon SW, Lee YK. Endoscopic management of refractory benign colorectal strictures[J]. Clin Endosc, 2013, 46(5): 472-475. DOI: 10.5946/ce.2013.46.5.472.

[3] Biraima M, Adamina M, Jost R, et al. Long-term results of endoscopic balloon dilation for treatment of colorectal anastomotic stenosis[J]. Surg Endosc, 2016, 30(10): 4432-4437. DOI: 10.1007/s00464-016-4762-8.

[4] Park CH, Yoon JY, Park SJ, et al. Clinical efficacy of endoscopic treatment for benign colorectal stricture: balloon dilatation versus stenting[J]. Gut Liver, 2015, 9(1): 73-79. DOI: 10.5009/gnl13326.

[5] Jain D, Sandhu N, Singhal S. Endoscopic electrocautery incision therapy for benign lower gastrointestinal tract anastomotic strictures[J]. Ann Gastroenterol, 2017, 30(5): 473-485. DOI: 10.20524/aog.2017.0163.

（收稿日期：2019-05-15）
（本文编辑：顾文景）