·短篇论著·

内镜黏膜下剥离术切除原发性早期十二指肠癌 9 例(含视频)

董海燕　李国栋　张秀斌　武帅　吴善斌　张燕　贾欣永
山东第一医科大学第一附属医院内镜诊疗科,济南 250014
通信作者:贾欣永,Email:ddhyy918@tom.com

扫码查看视频

【摘要】 目的　探讨内镜黏膜下剥离术(endoscopic submucosal dissection,ESD)治疗原发性早期十二指肠癌的安全性、有效性。**方法**　采集 2018 年 1 月—2019 年 1 月山东第一医科大学第一附属医院内镜诊疗科发现并 ESD 切除的非十二指肠乳头的原发性早期十二指肠癌患者 9 例临床资料,观察 ESD 治疗该类疾病的疗效。**结果**　9 例患者病变长径(1.01±0.63)cm(0.3~2.5 cm),切除标本长径(2.27±0.65)cm(1.2~3.2 cm),手术时间(61.6±27.5)min(36~108 min)。9 例病变均一次性整块切除,其中 2 例术中发生穿孔,均成功闭合。患者术后均无并发症。术后病理证实 9 例病变均完整切除,切缘阴性。**结论**　ESD治疗原发性早期十二指肠癌安全、有效。

【关键词】 十二指肠肿瘤;　原发性早期十二指肠癌;　内镜黏膜下剥离术
DOI:10.3760/cma.j.cn321463-20200307-00069

原发性早期十二指肠癌发病率为 0.03%~0.25%,大多为腺癌,且以乳头处居多[1-3]。非乳头的原发性早期十二指肠癌病例国内鲜见相关报道,而我院内镜诊疗科去年共发现经活检病理证实的该病患者 11 例,其中 9 例行内镜黏膜下剥离术(ESD)完整切除,现回顾资料,报道如下。

一、资料与方法

1.病例资料:收集 2018 年 1 月—2019 年 1 月我院内镜诊疗科发现并 ESD 切除的非十二指肠乳头的原发性早期十二指肠癌患者 9 例,其中男 6 例、女 3 例,年龄 36~74 岁。患者 ESD 术前均经活检病理证实为高级别上皮内瘤变。9 例患者病变均为单发,且位于十二指肠降段。

2.器械:内镜采用日本 Olympus GIF-HQ290、GIF-H260Z、GIF-H260J,Olympus UCR 型二氧化碳泵。德国 Erbe VIO 300D 电刀,EIP2 型注水泵。其它器材包括南微医学 ROCC-D-26-195 型可旋转重复开闭软组织夹,波士顿 M00522610 型带推送器的一次性使用止血夹,Olympus DH-28GR 型一次性内镜用先端帽,FD-410R 型一次性止血钳,NM-200U-0523 型注射针,KD-650Q 型 Dual 刀。

3.治疗过程:ESD 均由我科经验丰富的内镜医生完成,方法同一般 ESD 手术[4-5]。主要过程包括:(1)沿病变边界外缘 2~3 mm 处环周标记;(2)在标记处黏膜下注射,注射液为亚甲蓝 0.04 mg/mL+盐酸肾上腺素 0.002 mg/mL+500 mL生理盐水溶液,抽取混合溶液 18 mL 后加入玻璃酸钠 2 mg;(3)沿标记外缘 2~3 mm 处环周切开黏膜层;(4)黏膜下剥离,至病变完整切除;(5)取出切除的标本,固定送检;(6)止血夹夹闭创面(图 1~3)。

4.病理学评估:ESD 术后用标本镊将标本展平,应用昆虫针将标本固定于泡沫板上并浸泡于 10%甲醛中;平行于病变切缘每隔 2 mm 切割标本并行制备薄层切片。标本评估包括病变侧切缘、基底切缘、分化程度、癌细胞浸润深度及是否有脉管瘤栓、神经侵犯等。

5.统计学指标:应用 SPSS 17 统计软件进行数据处理,计量数据符合正态分布者使用 Mean±SD 表示。

二、结果

9 例患者年龄(55.89±10.28)岁,病灶均通过 ESD 一次性整块切除;病变长径(1.01±0.63)cm(0.3~2.5 cm),切除标本长径(2.27±0.65)cm(1.8~3.2 cm),手术时间(61.6±27.5)min(36~108 min),见表 1。术后住院天数均为 7 d。ESD 术中发生小穿孔(0.2~0.3 cm)者 2 例,均经快速内镜下成功闭合,未发生气腹、腹膜炎、胆瘘、胰瘘等并发症。患者均未发生术后并发症。ESD 术后病理显示 1 例为黏膜炎症,局部肉芽组织增生;其余 8 例为高级别上皮内瘤变,未累及底部及边缘切除面。

讨论　原发性十二指肠癌由于发病率低,发现较少,尤其是原发性早期十二指肠癌发现率更低,国内鲜见相关文献报道。目前对早期原发性十二指肠癌的放大内镜诊断缺乏相应标准[2-3]。我们发现的早期十二指肠癌,大多发生在十二指肠降段,多为Ⅱa 或是Ⅱa+Ⅱc 型病变;病变边界清晰,病变中间放大可见微结构异型,部分腺体较小且排列密集,有的显示不清;微血管增粗,部分迂曲、开环;部分病变边缘可见不规则白色不透明物质。推测该病不易诊断的原因:十二指肠腔小,弯曲度大,皱襞多,病变不容易发现;部分内镜医生观察不仔细,或进镜不够深,易漏诊;还有些内镜医生发现病变但不认识。

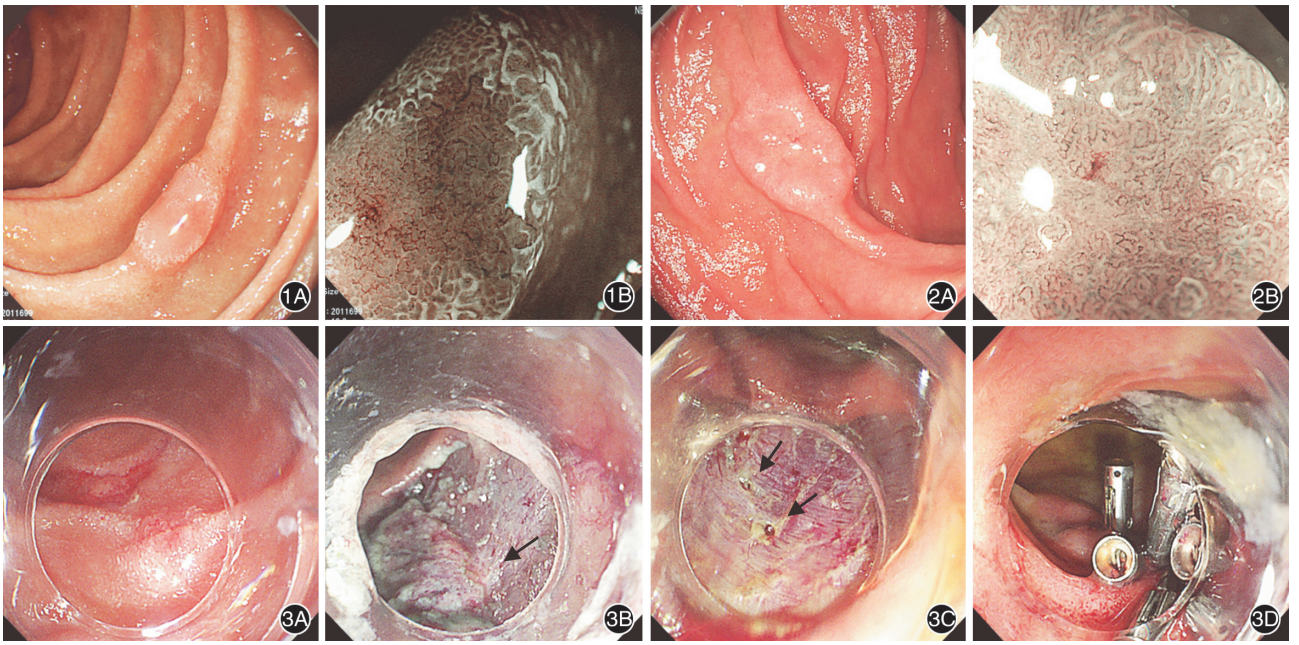

图 1　原发性十二指肠癌Ⅱa 型病变　1A：肠镜见十二指肠降段一直径约 0.6 cm 病变，边界清晰，边缘见白色不透明物质，中间略发红；1B：窄带光成像内镜观察见微血管增长迂曲，部分微结构显示不清　**图 2**　原发性十二指肠癌Ⅱa+Ⅱc 型病变　2A：肠镜见十二指肠降段一直径约 1.0 cm病变，边界清晰，周围少量白色不透明物质；2B：窄带光成像内镜见微血管增长迂曲，部分腺管增大融合　**图 3**　内镜黏膜下剥离术（ESD）治疗十二指肠降段早期癌　3A：原发十二指肠降段早期癌（IIa 型），活检 1 块后，行 ESD 时观察病变平坦，边界不清；3B：标记后黏膜下注射，剥离过程中，见活检部位粘连，黏膜下见发黄的纤维化（箭头所示）；3C：完整剥离后见 2 处小穿孔（箭头所示）；3D：ESD 创面予和谐夹夹闭

表 1　9 例患者的临床及手术资料

编号	性别	年龄	病变长径	手术时间	切除标本长径
1	女	59 岁	1.0 cm	102 min	3.2 cm
2	男	59 岁	1.0 cm	37 min	2.0 cm
3	男	58 岁	0.6 cm	108 min	1.8 cm
4	女	60 岁	2.5 cm	72 min	3.2 cm
5	女	36 岁	0.3 cm	36 min	2.0 cm
6	男	55 岁	1.0 cm	64 min	2.5 cm
7	男	55 岁	0.5 cm	39 min	2.0 cm
8	男	47 岁	1.0 cm	47 min	2.0 cm
9	男	74 岁	1.2 cm	49 min	2.5 cm

我们于 2018 年共发现 11 例经活检病理证实的非乳头的原发性十二指肠癌，1 例患者由于病变较大（长径约 4 cm）选择手术切除，1 例患者放弃治疗；其余 9 例患者选择 ESD 切除。9 例 ESD 手术中 2 例术中发生穿孔，均为小穿孔。2 例穿孔者中，1 例穿孔发生在 ESD 将结束时，我们把剩余部分快速切除后将创面迅速夹闭，患者术中及术后未发生气腹、急性腹膜炎等并发症；1 例发生在 ESD 黏膜切开时，我们迅速将穿孔部位的黏膜下层进行分离后，使用和谐夹夹闭穿孔，继续 ESD 手术至病变完整剥离，患者术中及术后也未发生气腹、腹膜炎等并发症。患者均术后 1 周出院。可见，ESD 切除早期十二指肠癌是有效和安全的。ESD 术后病理显示，8 例患者为高级别上皮内瘤变，未累及边缘及底部切除面；1 例 ESD 术后病理为黏膜炎症，局部肉芽组织增生。考虑原因为病变较小，活检钳取检后，早期癌处完全被钳除，或活检后周围黏膜糜烂、坏死、脱落所致。

早期十二指肠癌发现困难，即使发现，内镜下切除手术（ESD）仍存在较大风险和挑战[6-8]。我们认为其主要难点如下：（1）肠腔走行扭曲，空间小，肠壁薄，操作困难，容易穿孔；（2）系膜对侧肠壁游离冗长、停镜困难；（3）胃镜常在胃腔内形成较大的袢，导致胃镜操控性能差；（4）十二指肠黏膜下层布氏腺致密，黏膜下注射抬举征差；（5）黏膜切开后，液体垫容易消失；（6）于十二指肠角前后 ESD 时，切开刀垂直于肌层；（7）活检后容易粘连；（8）乳头处胆汁胰液的分泌，容易导致创面迟发性穿孔、出血及胆瘘、胰瘘；（9）由于解剖位置的特殊性，十二指肠肿瘤的开腹手术难度较大，如果 ESD 术中或术后发生较严重并发症，外科手术创伤较大，患者住院时间长，花费高，生活质量差。所以有些内镜医生发现早期十二指肠癌后，对内镜下治疗仍会望而却步，建议患者手术切除。

因此，为了能安全有效地开展十二指肠 ESD 手术，降低并发症，我们建议如下措施：（1）术前：与患者及家属充分沟通，详细告知其手术的困难及容易出现的并发症及相应的处理；告知其替代方案；签署全面详实的知情同意书；同时需要肝胆外科保驾护航。（2）术中：手术应由熟练掌握 ESD 技术的高年资医生操作；手术时谨慎仔细，同时避免手术时间过

长;标记不宜过大;黏膜下注射避免过多、过频(频繁注射会影响视野,且十二指肠黏膜脆、易撕裂,术后不容易夹闭);术中应用锥形透明帽,有利于将镜身钻到黏膜下进行剥离;创面无论有无穿孔,均需要钛夹夹闭,避免由于胆汁胰液的影响,致术后迟发型穿孔、出血、胆瘘及胰瘘等。(3)术后:禁饮食时间要长(根据情况 3~5 d,甚至更长),如术中出现穿孔,及时夹闭。术后应用抑酸药、抑制胰酶、胆汁分泌药,根据情况使用抗生素等。还须指出的是,有些小的病变,如能保证切缘阴性,也可行 EMR 切除(EMR 相比 ESD 风险小,花费少,而且患者恢复快)[9-11]。

利益冲突　所有作者声明不存在利益冲突

(本文视频地址:http://www.xhnj.com/video/1008663.htm)

参 考 文 献

[1] Sarma DP, Weilbaecher TG. Adenocarcinoma of the duodenum [J]. J Surg Oncol, 1987, 34(4): 262-263. DOI: 10.1002/jso.2930340410.

[2] Kikuchi D, Hoteya S, Iizuka T, et al. Diagnostic algorithm of magnifying endoscopy with narrow band imaging for superficial non-ampullary duodenal epithelial tumors [J]. Dig Endosc, 2014, 26 Suppl 2: 16-22. DOI: 10.1111/den.12282.

[3] Goda K, Kikuchi D, Yamamoto Y, et al. Endoscopic diagnosis of superficial non-ampullary duodenal epithelial tumors in Japan: Multicenter case series [J]. Dig Endosc, 2014, 26 Suppl 2: 23-29. DOI: 10.1111/den.12277.

[4] Seo JY, Hong SJ, Han JP, et al. Usefulness and safety of endoscopic treatment for nonampullary duodenal adenoma and adenocarcinoma [J]. J Gastroenterol Hepatol, 2014, 29(9): 1692-1698. DOI: 10.1111/jgh.12601.

[5] 刘晓, 窦利州, 薛丽燕, 等. 早期胃癌内镜黏膜下剥离术与外科手术临床效果及生存质量的回顾性对比研究[J].中华消化内镜杂志, 2017, 34(8): 543-548. DOI: 10.3760/cma.j.issn.1007-5232.2017.08.002.

[6] Yamamoto H, Miura Y. Duodenal ESD: conquering difficulties [J]. Gastrointest Endosc Clin N Am, 2014, 24(2): 235-244. DOI: 10.1016/j.giec.2013.11.007.

[7] Park SM, Ham JH, Kim BW, et al. Feasibility of endoscopic resection for sessile nonampullary duodenal tumors: a multicenter retrospective study [J]. Gastroenterol Res Pract, 2015, 2015: 692492. DOI: 10.1155/2015/692492.

[8] Ishii N, Akiyama H, Suzuki K, et al. Safety and Efficacy of Endoscopic Submucosal Dissection for Non-Ampullary Duodenal Neoplasms: A Case Series [J]. ACG Case Rep J, 2015, 2(3): 146-149. DOI: 10.14309/crj.2015.36.

[9] Nonaka S, Oda I, Tada K, et al. Clinical outcome of endoscopic resection for nonampullary duodenal tumors [J]. Endoscopy, 2015, 47(2): 129-135. DOI: 10.1055/s-0034-1390774.

[10] Kim HK, Chung WC, Lee BI, et al. Efficacy and long-term outcome of endoscopic treatment of sporadic nonampullary duodenal adenoma [J]. Gut Liver, 2010, 4(3): 373-377. DOI: 10.5009/gnl.2010.4.3.373.

[11] Hoteya S, Furuhata T, Takahito T, et al. Endoscopic Submucosal Dissection and Endoscopic Mucosal Resection for Non-Ampullary Superficial Duodenal Tumor [J]. Digestion, 2017, 95(1): 36-42. DOI: 10.1159/000452363.

(收稿日期:2020-03-07)

(本文编辑:周昊)

Dual 刀预切开在困难经内镜逆行胰胆管造影术中的应用(含视频)

扫码查看视频

綦鹏[1]　李全林[2]　徐美东[3]　周平红[2]　陈巍峰[2]

[1]青岛大学附属医院消化内科 266555;[2]复旦大学附属中山医院内镜中心,上海 200032;[3]同济大学附属东方医院内镜中心,上海 200120

通信作者:陈巍峰,Email: chen.weifeng@zs-hospital.sh.cn

【摘要】　目的　探索 Dual 刀预切开在困难经内镜逆行胰胆管造影术(endoscopic retrograde cholangiopancreatography, ERCP)中价值。**方法**　选取 2016 年 1 月—2019 年 3 月于复旦大学附属中山医院内镜中心就诊行 ERCP 治疗的 40 例患者,对插管困难的患者行 Dual 刀预切开,再行插管,评估该种方法对插管成功率及并发症的影响。**结果**　40 例患者中胆管结石 21 例,胰腺或胆管肿瘤 15 例,良性乳头或胆管狭窄 4 例。39 例 Dual 刀切开后插管成功,成功率为 97.5%(39/40);1 例未成功病例为胰腺肿瘤广泛侵犯胆管。术后发生血淀粉酶升高共 11 例,其中高淀粉酶血症 2 例,无出血、穿孔、ERCP 术后胰腺炎、感染及死亡病例。**结论**　Dual 刀预切开在增加插管成功率的同时,降低了切开过程中的出血、穿孔及 ERCP 术后胰腺炎风险,提高了困难 ERCP 的成功率。

【关键词】　胰胆管造影术,内窥镜逆行;　困难插管;　Dual 刀;　预切开