·病例报道·

结肠镜下治疗阑尾黏液囊肿二例

方政　蔡建庭　徐嵩　陈佳敏　贾立涛　李培伟　吴佳
浙江大学医学院附属第二医院消化内科，杭州 310000
通信作者：蔡建庭，Email：jtcai6757@zju.edu.cn

【摘要】 本文报道 2 例患者经内镜检查考虑为阑尾黏液囊肿，遂行结肠镜下切开引流治疗，术后病理提示黏液囊肿，患者术后 1 年复查未见明显异常，显示出较好的疗效。现结合病例实际，对阑尾黏液囊肿的诊治方法进行总结报道。

【关键词】 阑尾肿瘤；　黏液囊肿；　结肠镜检查
基金项目：国家重点研发计划（2016YFC1303601）
DOI：10.3760/cma. j.cn321463-20191217-00030

例 1　男，51 岁，因“反复腹痛腹泻 3 年余，加重 3 个月”于 2017 年 11 月 23 日入院。患者 3 年来进食油腻食物后常出现腹痛，以右下腹为主，较剧烈，伴腹泻，为水样便，便后腹痛缓解，未治疗。3 个月前患者再次出现进食后腹痛腹泻，于当地医院行结肠镜检查，见升结肠末端近阑尾口有一球形隆起，直径 2.5 cm，表面光滑（图 1）。腹部 CT 平扫：盲肠末端（相当于阑尾区域）囊性灶。拟“结肠肿物”收住入院。体格检查：体温 37.4℃，脉搏 94 次/min，呼吸18 次/min，血压 112/79 mmHg（1 mmHg=0.133 kPa），神清语利，浅表淋巴结未触及肿大，心肺查体无特殊，腹部平软，右下腹轻压痛，无反跳痛，未及肿块。既往未见特殊病史。辅助检查：大便隐血（+），血常规、炎症指标、凝血谱、肿瘤标志物未见异常。阑尾彩超检查于右下腹结肠旁见一无回声团，两端均为盲端，范围约 7.7 cm×2.4 cm，边界清，其内可见低回声团，大小约 1.5 cm×0.9 cm，未见明显血流信号。超声内镜检查于盲肠隆起处示黏膜下液性暗区，内见高回声。囊性灶考虑（图 2）。初步诊断：阑尾肿物，阑尾黏液囊肿？

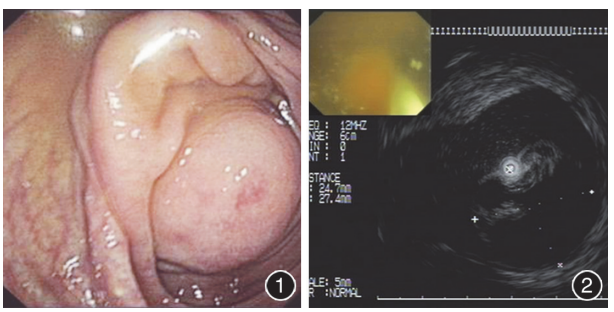

图 1　结肠镜检查，升结肠末端近阑尾口可见一球形隆起，直径 2.5 cm，表面光滑，中心有一凹陷　　**图 2**　内镜超声检查见盲肠隆起处黏膜下液性暗区，内见高回声

2017 年 11 月 30 日在静脉麻醉下行结肠镜下切开引流治疗：回盲部可见一黏膜隆起，将圈套器置于隆起性病变基底部后，收紧圈套钢丝，以 40 W 高频电流分次凝切，切下病变后，可见灰白色胶冻状物流出。以网兜清除胶冻状物，透视下插入导丝，造影见阑尾腔，后以气囊清除囊腔内胶冻状物。气囊阻塞造影证实囊腔内无胶冻状物后，以 6 枚钛夹夹闭创面边缘（图 3）。术中无并发症出现。术后诊断：阑尾黏液囊肿。患者术后 6 d 出院。术后病理：结合免疫组化，浸润性炎性黏液性病变，未见明确上皮细胞。1 年后复查肠镜：结肠镜检查未见明显异常。

例 2　女，62 岁，因“体检发现阑尾占位 2 个月”于 2017 年 10 月 13 日入院。患者 2 个月前体检，腹部超声示右下腹肠管状暗区（5.9 cm×2.4 cm，阑尾黏液瘤？），当时患者无腹痛腹泻，无便血黑便，无夜间盗汗，2 个月来，体重未见明显下降。拟“阑尾肿瘤”收住入院。患者既往因乳腺癌行左乳切除术，至今未发现肿瘤复发，家族中无类似疾病史。体格检查：体温 37.1℃，脉搏 73 次/min，呼吸 18 次/min，血压 106/75 mmHg，心肺查体无殊，腹部平软，全腹无明显压痛、反跳痛，未及肿块。辅助检查：血常规、炎症指标、肝肾功能、凝血谱、肿瘤标志物检查无异常。全腹部 CT 增强扫描：阑尾粪石，低密度充盈，黏液性肿瘤考虑。阑尾彩超：阑尾近端粪石，阑尾远端黏液性肿瘤考虑。盆腔磁共振增强扫描：阑尾根部囊性灶，黏液性肿瘤或潴溜性囊肿可能。无痛结肠镜检查：阑尾窝处可见一黏膜隆起，大小约 1.0 cm×1.0 cm，表面光滑，质地较硬，考虑阑尾隆起性病变。初步诊断：阑尾囊性灶，阑尾黏液囊肿？

2017 年 10 月 20 日在静脉麻醉下行结肠镜下切开引流：插镜至回肠末端，回盲瓣呈唇型，阑尾窝黏膜隆起，表面光滑，予圈套器收紧隆起基底部，电凝切除后显露阑尾腔，可见大量白色黏液样液体流出，予圈套器、网兜取出部分黏液后，经切开刀插入导丝，透视下阑尾显影，阑尾肿大，继续取出黏液后，以气囊清理阑尾腔。后气囊阻塞造影阑尾未见明显充盈缺损；阑尾切口边缘予 6 枚和谐夹夹闭，标本随镜取出。

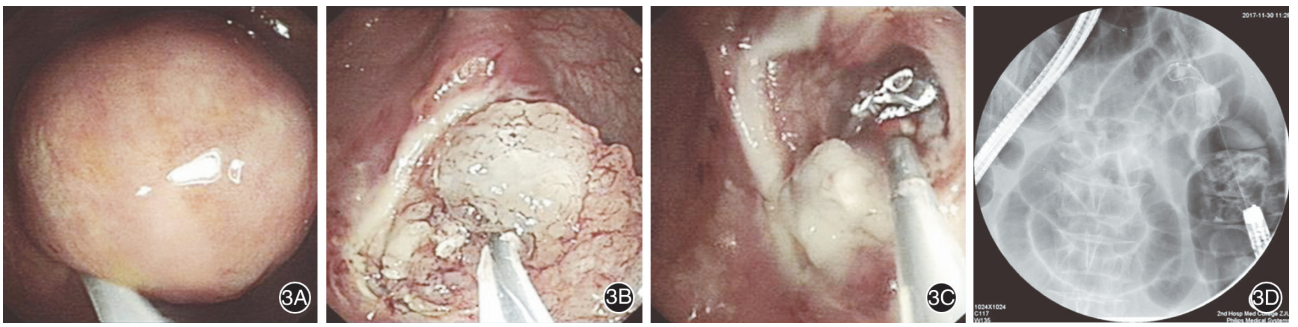

图 3　结肠镜下切开引流治疗阑尾黏液囊肿　3A：圈套器收紧隆起基底部；3B：电凝切除后显露阑尾腔，可见大量灰白色胶冻状物流出；3C：以气囊清理阑尾；3D：透视下插入导丝，造影见阑尾腔，气囊阻塞造影证实囊腔内无胶冻状物

过程顺利，术中无并发症出现。术后诊断：阑尾黏液囊肿。患者术后 5 d 出院。术后病理：阑尾腔可见黏液伴钙化，未见上皮，结合免疫组化染色考虑为黏液性囊肿。1 年半后复查肠镜：结肠镜检查未见明显异常。

讨论　阑尾黏液囊肿是阑尾黏膜成熟细胞分泌的黏液因阑尾近端管腔阻塞而积存在腔内，使阑尾管腔逐渐扩大，肌层变薄而由纤维组织所替代，形成凸向肠腔的黏液囊肿[1]。这种囊性病变具体包括：(1)单纯性黏液囊肿(潴留性囊肿)；(2)阑尾假黏液瘤；(3)黏液囊腺瘤；(4)黏液囊腺癌[2]。本病临床少见，占阑尾切除标本的 0.2%～0.7%[3]。临床表现常不典型，缺乏特异性，主要表现为右下腹疼痛和右下腹包块。50%的患者无临床症状，在体检或做其他手术时偶然发现[4]。我院 2 例患者中 1 例有右下腹疼痛症状，另 1 例在体检时发现。

本病诊断困难，容易误诊。目前主要的辅助诊断方法包括钡剂灌肠、腹部 CT、腹部磁共振(MRI)、腹部彩超、结肠镜检查和超声内镜检查。钡剂灌肠：阑尾常不充盈，回盲部黏膜光滑完整，无破坏征象；肿块位于结肠外，呈界线尖锐的软组织块，并压迫盲肠使之变形，产生弧形压迹；部分囊壁有钙化表现[2]。CT 表现为右下腹阑尾区的囊性肿块，囊内为近似水样密度，囊内有时可见少许气体密度影，囊壁光滑，壁厚 2～3 mm，一般囊肿越大，囊壁相对较薄，囊壁有时可见钙化，囊壁与周围组织无黏连，界清；增强扫描，囊内容物无强化，囊壁可见轻度强化[5]；当出现囊壁局部增厚应怀疑阑尾黏液囊腺瘤，囊壁明显厚薄不均或有软组织块且增强后明显强化时应考虑阑尾黏液囊腺癌[6]。阑尾黏液囊肿 MRI 的特征性表现为："桃尖"征，整体形态以矢状及冠状面显示为佳[7]。腹部超声检查：阑尾黏液囊肿一般位于右下腹，呈圆形、类圆形或管状，内部回声呈囊性或囊实性，囊壁一般不厚，可有钙化，囊内回声可清亮或透声较差，可见点状强回声，若内部回声呈现分层征象，即"洋葱"征，是一个高度提示阑尾黏液囊肿的特殊征象[8]。阑尾黏液囊肿在肠镜检查中具有明显的特征，即阑尾开口部腔内突出性肿物，阑尾开口位于病变表面呈"火山口"征象(图 1)[9]。内镜超声主要表现包括厚壁、黏液、无分隔，阑尾黏液囊肿均具有显著的壁结构，囊壁较厚，呈低回声带，表面无壁结节，内容物为均匀等略低回声，或混杂的等低回声[9]。单一的辅助检查方法诊断阑尾黏液囊肿都有其各自的局限性，而联合多种检查方法，可明显提高该病诊断的准确性。此 2 例患者均分别采用了多种辅助检查方法，使术前诊断更加令人信服。

针对这 2 例患者，我们采用了内镜下切开引流的方法治疗，取得了不错的效果。与外科手术相比，内镜下治疗本病，具有独特的优势：精准、微创、美观，有利于减少并发症、医疗费、住院时长。但值得注意的是，阑尾黏液囊肿破裂后可能会引起腹腔假黏液瘤，它会显著降低患者的存活率[10]，所以对内镜医师操作水平有较高的要求，应具有丰富的内镜手术经验，术中操作需轻柔，避免囊肿破裂、种植。如术中囊肿破裂，黏液流入腹腔，应果断中转外科手术，以避免腹腔假黏液瘤形成。另外，若术后病理提示为阑尾黏液囊腺瘤或阑尾黏液囊腺癌，则需追加外科手术切除。

综上所述，阑尾黏液囊肿临床少见，术前诊断困难，既往认为外科手术切除是治疗本病的唯一有效的办法[11]，但随着超声内镜技术的发展，联合 CT、MRI、阑尾彩超和肠镜检查，使阑尾黏液囊肿的术前诊断更加准确，内镜下切开引流治疗阑尾黏液囊肿有望成为一种新的治疗手段。

利益冲突　所有作者声明不存在利益冲突

参 考 文 献

[1] Demetrashvili Z, Chkhaidze M, Khutsishvili K, et al. Mucocele of the appendix: case report and review of literature[J]. Int Surg, 2012, 97(3): 266-269. DOI: 10.9738/CC139.1.

[2] 丁耘峰, 顾凤元. 阑尾粘液囊肿的诊断和外科治疗[J].腹部外科, 2003, 16(4): 239-240. DOI: 10.3969/j.issn.1003-5591.2003.04.021.

[3] Ruiz-Tovar J, Teruel DG, Castiñeiras VM, et al. Mucocele of the appendix[J]. World J Surg, 2007, 31(3): 542-548. DOI: 10.1007/s00268-006-0454-1.

[4] Hassan S, Dhebri A, Lin L, et al. Appendiceal mucocele: a missed diagnosis[J]. BMJ Case Rep, 2013, bcr2012007983. DOI: 10.1136/bcr-2012-007983.

[5] 郭永华, 成晓莉, 俞小林. 阑尾粘液囊肿的 CT 诊断[J].中国

医学工程,2013,21(5):141.
[6] 殷薇薇, 丛振杰, 何秋香, 等. 阑尾粘液囊肿的 CT 诊断及其临床价值[J].放射学实践,2005,20(3):235-236. DOI: 10.3969/j.issn.1000-0313.2005.03.014.
[7] 翟荣存, 唐桑, 周美红. 阑尾粘液囊肿的 MRI 诊断[J].罕少疾病杂志, 2007, 14(2): 24-26. DOI: 10.3969/j.issn.1009-3257.2007.02.009.
[8] Caspi B, Cassif E, Auslender R, et al. The onion skin sign: a specific sonographic marker of appendiceal mucocele[J]. J Ultrasound Med, 2004,23(1):117-121; quiz 122-123. DOI: 10.7863/jum.2004.23.1.117.
[9] 彭贵平, 梁敏, 李智惠. 13 例阑尾粘液囊肿的超声表现及临床分析[J].现代诊断与治疗,2018,29(1):65-66. DOI: 10.3969/j.issn.1001-8174.2018.01.032.
[10] Landen S, Bertrand C, Maddern GJ, et al. Appendiceal mucoceles and pseudomyxoma peritonei[J]. Surg Gynecol Obstet, 1992,175(5):401-404.
[11] 王辉, 孟松, 李超, 等. 阑尾黏液囊肿诊治分析[J].中国普外基础与临床杂志, 2016, 23(1): 100-101. DOI: 10.7507/1007-9424.20160028.

(收稿日期:2019-12-17)
(本文编辑:周昊)

以假复层纤毛柱状上皮为特征的食管重复畸形一例

付娅　吕志武　吴建维　薛立峰
深圳市宝安区人民医院消化内科 518000
通信作者:吕志武,Email: 944377508@qq.com

【摘要】 本文报道了 1 例真性上皮覆盖的食管重复畸形患者的诊治情况,详细记录了重复畸形的内镜图片,并对其超声内镜下的特点进行了总结。

【关键词】 消化系统畸形; 食管重复畸形; 内镜超声特点; 黏膜下隧道法内镜切除术
DOI:10.3760/cma.j.cn321463-20191219-00207

患者女,53 岁,平素无消化道不适症状,既往有甲状腺瘤、子宫肌瘤病史,并手术治疗。2018 年 12 月 10 日健康体检时胃镜检查提示:食管下段贲门处一 3.0 cm×3.5 cm 半球状隆起,表面黏膜光滑(图 1)。我院超声胃镜检查提示:贲门处一低回声病灶,类圆形,内部回声局部欠均匀,大小约 1.8 cm×2.6 cm,边界清晰,病灶位于固有肌层(图 2)。腹腔干、纵隔未见肿大淋巴结。诊断考虑为贲门处固有肌层平滑肌瘤可能,遂收入院拟行内镜下手术切除。于 2018 年 12 月 28 日于全麻气管插管下行黏膜下隧道法内镜切除术(submucosal tunneling endoscopic resection,STER)切除肿物,距门齿 34 cm 处行黏膜下注射生理盐水加亚甲蓝溶液,黏膜隆起后行隧道建立术,沿黏膜下分离,至贲门口处见固有肌层侧局限隆起,与周边肌纤维界限不清,分离并切开病变,见黄色黏稠液体流出,吸引后有大量黄色黏性液体流出,随后病变塌陷,扩大病变切口,内镜进入病变内见一囊腔,大小约 2.0 cm×1.5 cm,反复冲洗后,囊壁清洁、光滑(图 3),囊壁肌层与食管固有肌层共用,囊壁光滑层侧取材 4 块,与黄色黏性液体一并送检,用止血夹夹闭隧道口,并于囊肿性病变表面黏膜中心处切开开窗处理。病理回报:(黏液性物质)见个别炎细胞及黏液样物;(囊壁)被覆纤毛柱状上皮及鳞状上皮,另见少许纤维结缔组织(图 4)。

讨论　消化道重复畸形是一种发病率非常低的先天性疾病,可以发生在消化道的任何部位。食管是第二好发部位,仅次于空肠、回肠,约占总病例的 4%[1-2]。食管重复畸形在幼年时期大多无症状,成人后出现并发症,如出血、感染、吞咽困难、呼吸困难、穿孔,甚至恶变等[3]。

食管重复畸形诊断主要借助于内镜及 CT、MRI 等影像学检查。现在随着内镜超声广泛应用,超声内镜对该疾病的诊断作用也逐渐受到临床重视。超声内镜可以鉴别病变来源,食管源性或支气管源性。靠近食管、缺乏高回声影或囊肿为双层肌层改变,任一种超声特点均支持食管源性[4]。另外,内镜超声可以鉴别囊性或实性病灶。囊性病变一般无回声;囊实性病变多为无回声或低回声间杂;实性病变可以是低回声、高回声或混杂回声,常见的平滑肌瘤一般为低回声改变。然而,因囊性病变内容物的不同,如存在出血、慢性炎症、感染、黏稠液体,回声增高,存在平滑肌瘤与囊性病变超声影像难以分辨的可能。本例超声特点主要表现为:内部回声不均质,主要为无回声的囊性病变,合并局部低回声,病灶边界清晰,病变位于食管固有肌层,易与固有肌层起源平滑肌瘤或间质瘤相混淆。该类疾病的确诊,仍需病理结果。食管重复畸形囊壁为简单上皮细胞排列,或真性上皮覆盖;可为来源于食管的鳞状上皮,或来源于支气管的假复层纤毛柱状上皮,假复层纤毛柱状上皮含有杯状细胞,具有分泌黏液功能,可形成囊液。

对于有症状的病例,目前标准的治疗方法有腔镜或开胸手术切除。手术并发症包括食管穿孔、食管瘘、奇静脉损伤、