·论著·

人工智能电子染色技术在声带白斑及食管病变诊断中的临床应用

马瑞军　汪嵘　陈星　张浩杰

【摘要】 **目的**　探讨人工智能电子染色技术(FICE)在声带白斑及食管病变诊断中的应用价值。**方法**　2014 年 1 月至 2016 年 1 月行常规电子喉镜检查疑诊声带白斑的 50 例患者,利用 FICE 行声带与食管的精细检查,评估 FICE 对声带白斑的诊断价值。**结果**　50 例患者常规喉镜检查发现病变 50 处,FICE 发现病变 52 处。FICE 模式与白光模式对声带病变表面毛细血管形态评分和病变边界清晰度评分比较,差异均有统计学意义(P 均<0.05)。对声带病变性质的诊断,FICE 放大内镜模式与病理诊断的符合率高于白光模式[89.4%(42/47)比 68.1%(32/47),P=0.01]。50 例可疑声带白斑患者中,合并胃食管反流病者 31 例,给予质子泵抑制剂治疗 3 个月后复查,声带白斑减轻 16 例,消失 13 例,无明显变化者 2 例。**结论**　FICE 在声带白斑病变的诊断方面,较常规电子喉镜及普通白光胃镜具有更高的临床应用价值。

【关键词】 内窥镜检查;　诊断;　人工智能电子染色技术;　声带白斑;　食管疾病

基金项目:山西省卫生计生委科研项目(2014020)

Diagnostic value of Fuji intelligent color enhancement on vocal leukoplakia and esophageal diseases

*Ma Ruijun**, *Wang Rong*, *Chen Xing*, *Zhang Haojie*. **Endoscopy Center*, *Shanxi Provincial People's Hospital*, *Taiyuan 030012*, *China*

Corresponding author: *Zhang Haojie*, *Email*: *371019409@qq.com*

【**Abstract**】 **Objective**　To study the clinical application of Fuji intelligent color enhancement (FICE) on the diagnosis of vocal leukoplakia and esophageal diseases. **Methods**　A total of 50 patients suspected with vocal leukoplakia by electronic laryngoscopy were enrolled for undergoing meticulous examination of vocal cords and esophagus using FICE from January 2014 to January 2016. The diagnostic value of FICE for vocal leukoplakia were analyzed. **Results**　Among the 50 patients, 50 lesions were found using laryngoscopy and 52 lesions were found using FICE. There were significant differences between FICE mode and white light mode on the capillary pattern score and lesion boundary resolution score (all P<0.05). The diagnostic coincidence rate of FICE mode with pathology was higher than that of white light mode [89.4% (42/47) VS 68.1% (32/47), P = 0.01]. Among the 50 patients suspected with vocal leukoplakia, 31 combined with gastroesophageal reflux disease, and were given proton-pump inhibitor treatment. In the follow-up after three months, lesions of 16 cases alleviated, 13 cases disappeared, and 2 cases had no significant changes. **Conclusion**　FICE has a higher clinical value than conventional laryngoscopy and white light endoscopy on the diagnosis of vocal leukoplakia.

【**Key words**】 Endoscopy;　Diagnosis;　Fuji intelligent color enhancement;　Vocal leukoplakia;　Esophageal diseases

Fund program: Research Project of Shanxi Health and Family Planning Commission (2014020)

人工智能电子染色技术(Fuji intelligent color enhancement, FICE)目前主要用于消化道病变表面微细结构的观察,而在声带病变中的应用较少。近年来虽已出现电子染色放大鼻咽镜,但其内镜纤细、操作稳定性不如常规电子胃镜,且无法同时判断食管情况。

DOI:10.3760/cma.j.issn.1007-5232.2018.09.011

作者单位:030012 太原,山西省人民医院消化内镜中心(马瑞军、汪嵘),耳鼻喉科(张浩杰);山西省肿瘤医院消化内镜中心(陈星)

通信作者:张浩杰,Email:371019409@qq.com

本研究对可疑声带白斑的患者行 FICE 放大胃镜检查，研究声带白斑与食管病变之间的相关性。

资料与方法

一、研究对象

本研究为回顾性研究，入选病例为连续病例。2014 年 1 月至 2016 年 1 月因咽喉部不适、异物感、痰中带血、声音嘶哑等症状就诊于我院耳鼻喉科，行电子喉镜检查提示可疑声带白斑的 50 例患者，转消化内镜中心，行 FICE 放大胃镜精细观察，重点观察声带及食管。对表面有可疑异常微血管与微腺管的区域进行病理活检，病理提示鳞状上皮增生、炎症、轻度及中度异型增生者给予药物治疗，并在治疗后 3、6、12 个月进行 FICE 放大内镜随访；病理回报高级别上皮内瘤变及癌变者，行手术治疗，术后 3、6、12 个月进行内镜随访观察有无复发及残留。患者均自愿参加本研究，且签署知情同意书。

二、器械与方法

1.使用器械：(1)电子喉镜：德国 Xion 公司 LED Light Source 冷光源，EndoSTROB D 主机，EV-N 电子喉镜。(2)电子胃镜：日本 Fujinon 公司 XL-4400 冷光源，VP-4400 主机(具有 10 种波长组合的 FICE 和普通白光 2 种模式，可通过切换按钮在这 2 种模式下获得清晰的图像并保存)，EG-590ZW 电子胃镜。

2.检查方法

(1) 常规电子喉镜检查：检查前排除麻醉药物过敏史，禁食禁饮 1 h。局麻前，进行丁卡因结膜试验。使用 1%丁卡因溶液行双侧鼻腔、口咽及喉咽表面麻醉 2~3 次。患者取直立坐位，电子喉镜经鼻腔导入，进入鼻咽、口咽、喉咽及喉部，吸净分泌物，转动镜头仔细观察咽喉部各区黏膜，对可疑声带白斑的患者转消化内镜中心行放大内镜精细观察。

(2)FICE 电子胃镜检查：检查前患者禁食禁饮 4~6 h，检查前 10 min 口服 2%盐酸利多卡因 1 支，二甲硅油消泡剂含漱，并用 1%丁卡因溶液行口咽及喉咽表面麻醉。局麻过程中，丁卡因总量不超过 5 mL，利多卡因总量不超过 20 mL。使用胃镜的白光模式及 FICE 模式对病变进行检查。FICE 波长的设置分别为红色 525 nm、绿色 495 nm、蓝色495 nm。对声带及食管黏膜表面有可疑异常微血管与微腺管的区域，使用耳门活检钳(型号 WF-1810BS)活检 1~2 块。少量出血无需特殊处理，如有大出血使用肾上腺素盐水止血，必要时紧急气管切开。检查过程在耳鼻喉科专家指导下进行，防止声带损伤、喉痉挛。

三、评价指标及标准

1.声带病变诊断：依据喉镜表现与 FICE 放大内镜表现进行判定，最终诊断以病理组织学结果为准。目前对喉部癌前病变鳞状上皮内瘤变的组织病理学分类，主要参照 2005 年 WHO 分类分为：鳞状细胞增生、轻度异型增生、中度异型增生、重度异型增生、原位癌；声带白斑的组织病理学改变包括：鳞状上皮增生、异型增生、原位癌、浸润癌。

2.食管病变诊断：根据 FICE 放大内镜与卢戈液染色情况进行判定，最终诊断依据病理组织学结果。

3.FICE 判断标准：目前国际上对声带病变的 FICE 诊断并无公认标准，本研究中 FICE 放大内镜对声带病变的分型判断参考窄带成像技术(narrow band imaging，NBI)的内镜下分型[1]。依据上皮内乳头样毛细血管袢(intraepithelial papillary capillary loop，IPCL)的形态不同，NBI 分型分 5 型，Ⅰ型：放射状血管走形清晰，难以看到斜向走行的树枝状分布的 IPCL，多见于良性病变如息肉等；Ⅱ型：表面可见扩大的斜向走行的树枝状血管，IPCL 略扩张，多见于喉炎等；Ⅲ型：放射状血管表面被白色角化黏膜覆盖，IPCL 扩张迂曲，多见于轻度异型增生性病变；Ⅳ型：清晰的排列规则的 IPCL，呈密度较低的斑点，多见于中度异型增生性病变；Ⅴ型：明显扩张迂曲的 IPCL，形态不规则、口径不一，呈形态多样的密集棕色斑点，多见于重度异型增生及恶性肿瘤。

4.可疑声带白斑病变黏膜表面毛细血管形态和病变边界清晰度评分：1 分，无法识别或不明显；2 分，模糊可见；3 分，较清晰或较典型；4 分，非常清晰或典型。

四、统计学方法

应用 SPSS 22.0 统计软件进行统计学分析。计数资料行 χ^2 检验，$P<0.05$ 为差异有统计学意义。

结　果

1.常规喉镜与 FICE 电子胃镜对声带病变检出情况的比较：50 名可疑声带白斑的患者中，男 38 例、女 12 例，年龄 45~78 岁，平均 61.5 岁。常规喉镜发现声带病变 50 处，FICE 电子胃镜发现病变 52 处，即 2 例患者除常规喉镜发现病变外，经 FICE 观察又发现另外的病灶。可见，FICE 较常规喉镜对病变的敏感度更高。

2.电子胃镜下白光模式与 FICE 模式对声带病

变观察的评分比较：对白光模式和 FICE 模式均发现的 50 例声带白斑病变，进行黏膜表面毛细血管形态和病变边界清晰度评分，结果显示，白光模式下血管不明显者 35 例（70.0%），血管较清晰者仅 3 例（6.0%），分值越高，例数越少。而 FICE 模式下血管较清晰者 19 例（38.0%），非常清晰者 21 例（42.0%），分值越高，其例数越多。同样，对于病变边界的评分，白光模式下边界较为清晰者 6 例（12.0%），而 FICE 模式为 22 例（44.0%）。可见，无论是病灶血管形态评分还是病变边界评分，FICE 模式均明显优于白光内镜（$P<0.05$），见表 1。

3.电子胃镜下白光模式与 FICE 放大模式对声带病变的诊断与病理诊断符合率比较：手术者以术后病理为最终诊断，未手术者以活检病理为最终诊断。对白光模式和 FICE 模式均发现的 50 例声带白斑病变进行比较，50 例病变中，有 3 例因表面有较厚的白斑或坏死物覆盖，无法观察病变表面微细血管形态及结构，无法进行内镜下诊断评估。其他 47 例病变，白光模式拟诊断与病理诊断符合者 32 例，符合率为 68.1%（32/47）；FICE 放大内镜模式拟诊断与病理诊断符合者 42 例，符合率达 89.4%（42/47）；FICE 放大内镜诊断符合率高于白光内镜（$\chi^2=6.35$，$P=0.01$），见表 2。

4.声带白斑与食管病变的合并情况分析：50 例可疑声带白斑患者中，合并胃食管反流病者 31 例（62.0%），合并食管高级别上皮内瘤变者 1 例（2.0%），食管无明显异常者 18 例（36.0%）。合并胃食管反流病的 31 例患者中，男 25 例、女 6 例，男女比例为 4.2∶1；其中 18 例（58.1%）有吸烟嗜好，11 例（35.5%）嗜酒，2 例（6.5%）习惯晨起空腹饮浓咖啡。合并食管高级别上皮内瘤变的 1 例患者为男性，病变位于食管下段，有吸烟和嗜酒习惯。可见，声带白斑患者易合并胃食管反流病，且以男性居多，可能与吸烟饮酒有重要关系。

对 31 例合并胃食管反流病的声带白斑患者，告知其戒烟戒酒，同时给予 PPI 治疗，每次 20 mg，2 次/d，服用 8 周。3 个月后 FICE 电子胃镜复查发现，声带白斑减轻者 16 例（51.6%）、消失者 13 例（41.9%）、无明显变化者 2 例（6.5%）。13 例服药后声带白斑消失的患者，6 个月后复查，声带白斑未见复发征象。图 1～图 5 为一例 56 岁男性声带白斑患者的诊疗过程。

讨　论

声带白斑病变形态表现各异，病变范围可局限于声带前端，或遍布声带全长，其镜下表现为斑片状弥漫生长、或边界清晰的白色增厚黏膜，被覆不规则外生性疣状物，也可表现为溃疡样或合并红斑[2]。常规电子喉镜因仅可在白光下观察，无光学放大、虚拟染色功能，无法显示黏膜表面细微形态变化，除浸润性癌外，难以进行病变异型程度的判定。病变性质的判断主要依据活检病理，术前进行病理评估较困难。且这种情况下的活检，定位不准确，导致多次活检，增加局部损伤和医疗负担。而具备 FICE 功能的电子胃镜，综合运用了光学和信号处理技术，结合血液和黏膜的光谱特性，提高了

表 1　电子胃镜白光模式与 FICE 模式对声带病变观察的评分比较（例）

检查方法	例数	血管形态评分				病变边界评分			
		1 分	2 分	3 分	4 分	1 分	2 分	3 分	4 分
白光模式	50	35	12	3	0	32	10	6	2
FICE 模式	50	3	7	19	21	2	5	22	21
χ^2 值		60.900				52.976			
P 值		0.000				0.000			

注：FICE 指人工智能电子染色技术

表 2　电子胃镜白光模式与 FICE 放大模式对声带病变的病理拟诊断与最终病理诊断比较（例）

诊断方法	诊断结果						
	鳞状上皮单纯增生	慢性炎性改变	轻度异型增生	中度异型增生	重度异型增生	原位癌	无法判定
最终病理诊断	18	14	10	5	2	1	0
白光内镜拟诊断	16	13	16	2	0	0	3
FICE 放大内镜拟诊断	16	14	11	4	1	1	3

注：FICE 指人工智能电子染色技术

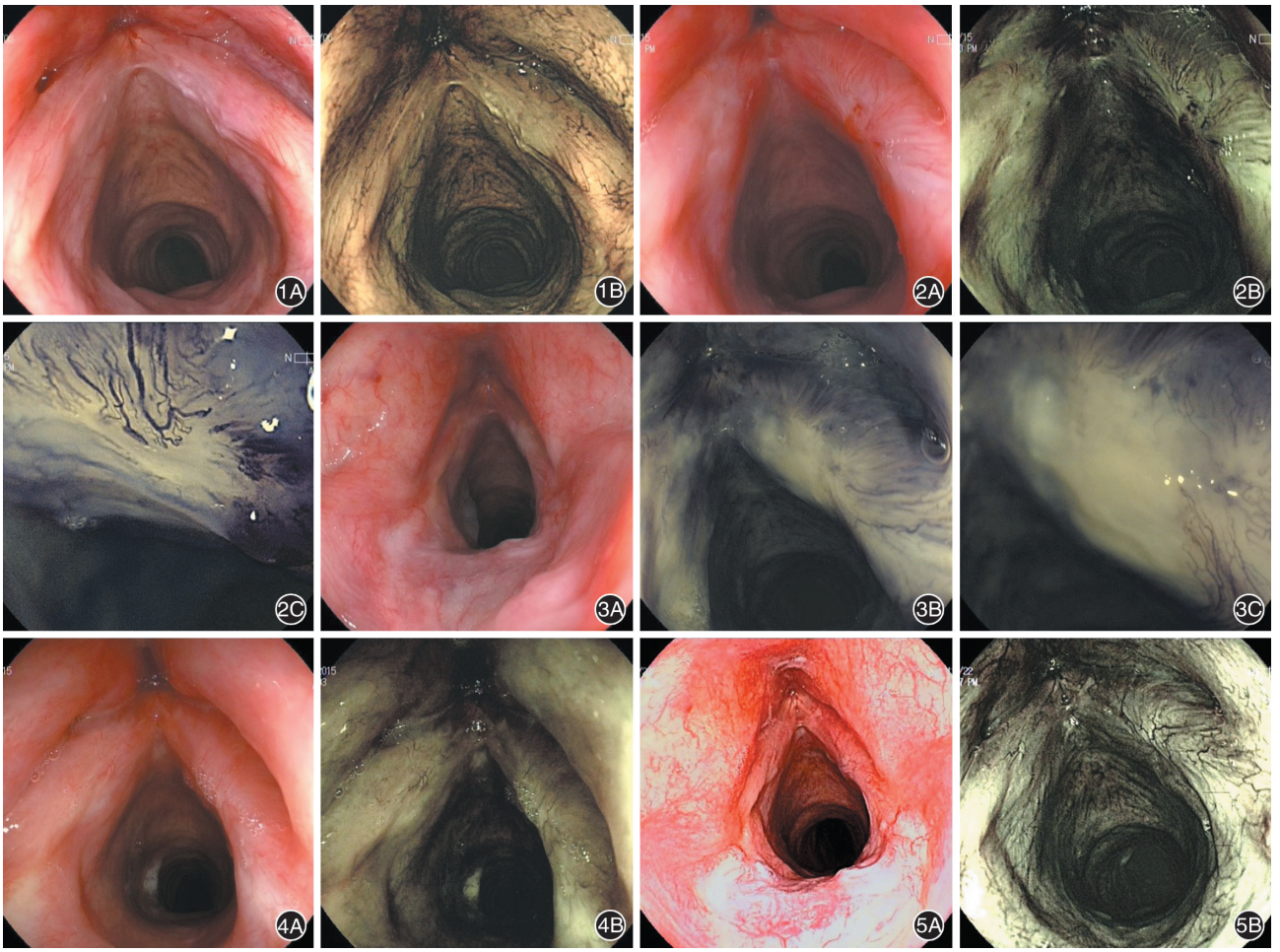

图 1　声带白斑患者内镜表现　1A：白光内镜见双侧声带白斑病变；1B：人工智能电子染色技术（FICE）观察，病变边界清晰，见放射状血管表面被白色角化黏膜覆盖，病变边缘依稀可见上皮内乳头样毛细血管袢（IPCL）扩张迂曲，考虑异型增生可能，行支撑喉镜下手术　**图 2**　术后 2 个月复查　2A：白光下双侧声带均可见白色瘢痕，瘢痕旁可见粗细均匀一致的新生血管；2B：FICE 观察，右侧瘢痕旁可见 0.4 cm×0.4 cm 隆起，表面略充血，局部未见异常扭曲扩张的 IPCL，考虑增生性息肉，再次行支撑喉镜下病变烧灼治疗；2C：FICE 放大观察，左侧瘢痕旁可见粗细均匀一致的新生血管　**图 3**　术后 3 个月复查　3A：白光下双侧声带见白色瘢痕；3B：FICE 观察，未见异常新生物；3C：FICE 放大观察，瘢痕旁可见均匀粗细一致的新生血管，局部未见异常扩张的 IPCL　**图 4**　术后 6 个月复查　4A：白光下未见复发迹象；4B：FICE 放大观察未见复发表现　**图 5**　术后 1 年复查　5A：白光下未见复发迹象；5B：FICE 放大观察未见复发征象

黏膜表面毛细血管和腺管细微结构的可见度，从而对图像进行更有效地强调，可有效观察声带病变。FICE 放大内镜对声带病变的分型参考 NBI 内镜下分型标准，肿瘤性病变由于血管的异常增生，病灶内部的血管密度增高、排列紊乱，形成 IPCL。在良性病灶中 IPCL 不明显，而在恶性病灶中，IPCL 可出现扩张、增粗、扭曲、走形紊乱、直径不均一或出现异常粗大的血管[3-4]。声带有肿瘤性病变时，FICE 模式可以观察到肿瘤表面异常的 IPCL 结构。

正常声带黏膜为非角化的鳞状上皮，运用 FICE 电子胃镜观察时，其颜色与正常食管颜色相近。不同波长的设置使 FICE 电子胃镜可以呈现 0～10 多种模式，本研究常用 FICE 0、FICE 3、FICE 4 模式。不同模式背景颜色不同，病变区域与正常区域呈现明显差别，FICE 0 模式下声带病变区域呈现棕色，可有效显示病灶区域。本研究中的 50 例患者，普通电子喉镜发现病变 50 处，FICE 电子胃镜发现病变 52 处，FICE 电子内镜较常规喉镜对声带白斑病变的敏感度更高。目前 FICE 对上消化道病变检出率的研究，文献主要集中在食管。Li 等[5]对 FICE 诊断早期食管癌及癌前病变的阳性率进行判定，普通 FICE 阳性诊断率达 92.6%，而 FICE 放大内镜阳性诊断率高达 96.3%。对声带病变的观察，无论是确定病灶边界还是诊断病灶表面微细结构，FICE 模式

明显优于白光内镜。国内外运用 FICE 对声带白斑的研究较少,而利用 NBI 的研究较多,NBI 研究结果与本研究类似[6-7]。

本研究中,声带白斑合并胃食管反流的患者给予 PPI 治疗 8 周后,声带白斑消失或明显减轻,提示了声带白斑与胃食管反流病之间的关联性。可能与反流物中的胃酸、胃蛋白酶或其他消化液成分,对声带黏膜产生慢性刺激使其发生异型增生甚至癌变有关。但反流因素是否为喉癌前病变及喉癌的独立危险因素仍有争议。倪鑫等[8]选取术前诊断为声带白斑、术后病理证实为声带角化伴或不伴不典型增生的患者,于术前行 24 h 咽喉及食管 pH 监测并统计反流率,发现声带白斑患者较普通人群有较高的食管反流率,认为反流可能是引起声带黏膜白斑的危险因素之一。Lewin 等[9]发现在喉癌前病变及早期喉癌患者中,重度反流的发生率较高。多项研究有类似发现[10-12]。声带白斑的病因复杂,与刺激因素,包括吸烟、酗酒、病毒感染、吸入刺激性物质等,长期持续作用于声带上皮有关。Bouquot 等[13]报道 108 例喉角化症患者中 84.3%有吸烟史,35.2%有酗酒史,与本研究结果相近。声带白斑恶变风险随异型增生程度的增加而升高,恶变率从 2%~74%不等[14-15]。Weller 等[16]经 Meta 分析统计 940 例喉癌前病变的患者,总体恶变率为 14%。

如何早期诊断声带白斑,并对其良恶性进行评估非常重要。FICE 放大内镜由于其特殊电子成像功能,可在声带白斑患者临床治疗前对其良恶性进行判定,结合患者年龄、烟酒嗜好、反流等因素及病史、内镜下病变特征等进行综合评估,避免对良性病变的误诊及对恶性潜能病变的漏诊,提高诊断的准确性,为治疗方案的制定提供依据。FICE 不仅可以分析病变表面形态结构,观察表面有无异常微血管扩张、迂曲等畸形,在声带白斑病变的诊断及对治疗效果的评价方面较常规电子喉镜具有更高的临床应用价值,且可同时进行食管病变的诊治,有重要的临床应用前景。

参 考 文 献

[1] Ni XG, He S, Xu ZG, et al. Endoscopic diagnosis of laryngeal cancer and precancerous lesions by narrow band imaging[J]. J Laryngol Otol, 2011,125(3):288-296. DOI: 10.1017/S0022215110002033.

[2] 徐文. 声带白斑的诊断与治疗[J].中华耳鼻咽喉头颈外科杂志,2015, 50(12): 1049-1052. DOI: 10.3760/cma.j.issn.1673-0860.2015.12.021.

[3] Tateya I, Morita S, Muto M, et al. Magnifying endoscope with NBI to predict the depth of invasion in laryngo-pharyngeal cancer[J]. Laryngoscope, 2015,125(5):1124-1129. DOI: 10.1002/lary.25035.

[4] Piazza C, Cocco D, De Benedetto L, et al. Narrow band imaging and high definition television in the assessment of laryngeal cancer: a prospective study on 279 patients[J]. Eur Arch Otorhinolaryngol, 2010, 267(3): 409-414. DOI: 10.1007/s00405-009-1121-6.

[5] Li YX, Shen L, Yu HG, et al. Fujinon intelligent color enhancement for the diagnosis of early esophageal squamous cell carcinoma and precancerous lesion[J]. Turk J Gastroenterol, 2014,25(4):365-369. DOI: 10.5152/tjg.2014.6190.

[6] 杨涌, 司勇锋, 邓卓霞, 等. 窄带成像技术在鼻咽癌早期诊断中应用的探讨[J].中华耳鼻咽喉头颈外科杂志,2014,49(2):141-144. DOI: 10.3760/cma.j.issn.1673-0860.2014.02.010.

[7] 倪晓光. 窄带成像内镜在早期下咽癌诊断中的应用[J].中华耳鼻咽喉头颈外科杂志,2016,51(2):104. DOI: 10.3760/cma.j.issn.1673-0860.2016.02.006.

[8] 倪鑫, 王晓晔, 张玉焕, 等. 声带白斑与胃食管咽喉反流的相关分析[J].中华医学杂志,2008,88(19):1323-1326. DOI: 10.3321/j.issn:0376-2491.2008.19.008.

[9] Lewin JS, Gillenwater AM, Garrett JD, et al. Characterization of laryngopharyngeal reflux in patients with premalignant or early carcinomas of the larynx[J]. Cancer, 2003,97(4):1010-1014. DOI: 10.1002/cncr.11158.

[10] Copper MP, Smit CF, Stanojcic LD, et al. High incidence of laryngopharyngeal reflux in patients with head and neck cancer[J]. Laryngoscope, 2000, 110(6): 1007-1011. DOI: 10.1097/00005537-200006000-00023.

[11] 赵一馨, 张立红, 张春芳, 等. 喉癌患者并发咽喉反流的初步观察[J].中华耳鼻咽喉头颈外科杂志,2014,49(5):356-361. DOI: 10.3760/cma.j.issn.1673-0860.2014.05.002.

[12] Tae K, Jin BJ, Ji YB, et al. The role of laryngopharyngeal reflux as a risk factor in laryngeal cancer: a preliminary report[J]. Clin Exp Otorhinolaryngol, 2011, 4(2): 101-104. DOI: 10.3342/ceo.2011.4.2.101.

[13] Bouquot JE, Kurland LT, Weiland LH. Laryngeal keratosis and carcinoma in the Rochester, MN, population 1935-1984[J]. Cancer Detect Prev, 1991,15(2):83-91.

[14] Mehanna H, Paleri V, Robson A, et al. Consensus statement by otorhinolaryngologists and pathologists on the diagnosis and management of laryngeal dysplasia[J]. Clin Otolaryngol, 2010,35(3):170-176. DOI: 10.1111/j.1749-4486.2010.02119.x.

[15] Hu Y, Liu H. Diagnostic variability of laryngeal premalignant lesions: histological evaluation and carcinoma transformation[J]. Otolaryngol Head Neck Surg, 2014, 150(3): 401-406. DOI: 10.1177/0194599813516733.

[16] Weller MD, Nankivell PC, McConkey C, et al. The risk and interval to malignancy of patients with laryngeal dysplasia; a systematic review of case series and meta-analysis[J]. Clin Otolaryngol, 2010, 35(5): 364-372. DOI: 10.1111/j.1749-4486.2010.02181.x.

（收稿日期:2018-01-03）
（本文编辑:朱悦）