·论著·

环形肌切开和全层肌切开治疗贲门失弛缓症的长期随访研究

贺德志　王娟　韩艳妙　李建生　王小彤　郑璞　郑研艳　陈杨　王书观

【摘要】 **目的**　对比内镜下环形肌切开与全层肌切开治疗贲门失弛缓症的长期临床疗效及远期并发症。**方法**　回顾性分析 2012 年 6 月至 2014 年 12 月于郑州大学第一附属医院消化内科行经口内镜下肌切开术治疗，并定期随访的 53 例贲门失弛缓症患者资料，其中 21 例行环形肌切开，32 例行全层肌切开，比较 2 种术式的长期临床疗效及远期并发症。**结果**　环形肌切开组和全层肌切开组治疗有效率分别为 90.5%（19/21）和 100.0%（32/32），差异无统计学意义（$P=0.152$）。2 组术后 Eckardt 评分、食管下括约肌压力和 4 s 完整松弛压比较差异均无统计学意义（$P>0.05$）。全层肌切开组临床相关胃食管反流发生率高于环形肌切开组（40.6% 比 14.3%，$\chi^2=4.174$，$P=0.041$）。**结论**　经口内镜下环形肌切开术与全层肌切开术治疗贲门失弛缓症长期疗效相当，但全层肌切开术后临床相关胃食管反流发生率更高。

【关键词】 失弛症，贲门；　经口内镜下肌切开术；　环形肌切开；　全层肌切开；　长期疗效

基金项目：河南省医学科技攻关计划项目（201602028）；河南省科技厅科技发展计划项目（162102310524）

Long-term efficacy of peroral endoscopic circular myotomy and full-thickness myotomy on treatment of achalasia of cardia

He Dezhi, Wang Juan, Han Yanmiao, Li Jiansheng, Wang Xiaotong, Zheng Pu, Zheng Yanyan, Chen Yang, Wang Shuguan. Department of Gastroenterology, the First Affiliated Hospital of Zhengzhou University, Zhengzhou 450052, China

Corresponding author: He Dezhi, Email: doctorhedezhi@163.com

【**Abstract**】 **Objective**　To compare the long-term efficacy and complications of peroral endoscopic circular myotomy and full-thickness myotomy for patients with achalasia of cardia. **Methods**　A retrospective analysis was performed on the data of 53 patients with achalasia of cardia, who underwent peroral endoscopic myotomy in the First Affiliated Hospital of Zhengzhou University from June 2012 to December 2014 and were followed-up regularly. Twenty-one patients underwent circular myotomy, and the other 32 patients underwent full-thickness myotomy. The postoperative long-term efficacy and gastroesophageal reflux complications of the two groups were compared. **Results**　The effective rate of the circular myotomy group and the full-thickness myotomy group was 90.5% (19/21) and 100.0% (32/32), respectively ($P=0.152$). There were no significant differences between the two groups on postoperative Eckardt scores, lower esophageal sphincter pressure and 4 s integrated relaxation pressure ($P>0.05$). The incidence of clinically relevant gastroesophageal reflux of full-thickness myotomy group was higher than that of circular myotomy group (40.6% VS 14.3%, $\chi^2=4.174$, $P=0.041$). **Conclusion**　The long-term efficacy of circular myotomy is similar to that of full-thickness myotomy, but the incidence of clinically relevant gastroesophageal reflux is higher in full-thickness myotomy.

【**Key words**】 Achalasia, cardia;　Peroral endoscopic myotomy;　Circular myotomy;　Full-thickness myotomy;　Long-term efficacy

Fund program: Henan Province Medical Science and Technology Program for Tackling Key Problems

DOI: 10.3760/cma.j.issn.1007-5232.2018.05.006

作者单位：450052 郑州，郑州大学第一附属医院消化内科 河南省高等学校临床医学重点学科开放实验室

通信作者：贺德志，Email：doctorhedezhi@163.com

(201602028); Science and Technology Development Project of Henan Provincial Science and Technology Department(162102310524)

经口内镜下肌切开术(peroral endoscopic myotomy, POEM)是一项新近发展的内镜下治疗贲门失弛缓症(achalasia of cardia, AC)的微创技术,其治疗目的是降低食管下括约肌(lower esophageal sphincter, LES)压力以改善食管排空,短期疗效已经得到充分的肯定[1]。对于肌切开方式,部分学者推荐单纯环形肌切开术,以减少并发症的风险;部分学者推荐全层肌切开术,以获得更好的临床疗效;尚有部分临床试验表明两者短期疗效及并发症无明显差异[2-5]。但全层肌切开是否更有利于 AC 症状的长期缓解,是否增加远期胃食管反流病(gastroesophageal reflux disease, GERD)的发生率仍未报道。本研究回顾性分析我院行 POEM 治疗并定期随访的 AC 患者资料,对比 2 种肌切开方式治疗 AC 在长期症状改善、食管动力学改善、远期 GERD 并发症等方面的差异,为 POEM 治疗 AC 提供更有利的手术方式。

资料与方法

一、病例资料

本研究为回顾性研究,以 2012 年 6 月至 2014 年 12 月间在郑州大学第一附属医院行 POEM 治疗的 53 例 AC 患者为研究对象,纳入标准:(1)经临床症状、食管钡餐、胃镜检查及食管高分辨率测压确诊为 AC;(2)自愿参加本研究,术前均签署手术知情同意书;(3)能定期随访,术前、术中及术后资料完整。本研究通过医院伦理委员会审批。53 例患者中男 22 例、女 31 例,年龄 16~72 岁,平均(43.6±14.2)岁。在前期阶段,出于对风险控制的目的,我们对患者均行单纯环形肌切开术;随后临床观察到部分患者不能获得满意的效果,故于 2013 年 1 月开始根据患者意愿选择行全层肌切开术。最终有 21 例患者行环形肌切开术,32 例行全层肌切开术,2 组患者性别、年龄、病程、术前评估等方面比较差异无统计学意义(表 1)。

二、内镜治疗

1.术前准备:术前空腹 24 h,建立静脉通路,预防性应用抗生素,给予气管插管及全身麻醉。

2.内镜操作:本组患者的内镜手术均由有丰富操作经验的内镜医师完成,步骤如下:① 食管黏膜层切开:于食管右后壁、胃食管连接处上方 10 cm 处黏膜下注射亚甲蓝+甘油果糖混合液,使用 TT 刀纵行切开黏膜层约 1.5~2 cm;② 建立黏膜下隧道:隧道延续至胃食管连接处下约 2~3 cm;③ 肌层切开:切开范围从隧道入口下 2~3 cm 至胃食管连接处远端 2~3 cm,其中环形肌切开组只单纯行环形肌切开,全层肌切开组在胃食管连接处上下 6 cm 范围内行全层肌切开;④ 金属夹关闭黏膜层切口(图 1)。

3.术后处理:术后禁食 2~3 d,然后逐步恢复饮食。静脉应用 PPI 和抗生素 3 d,口服 PPI 和黏膜保护剂 4~6 周。

三、观察指标

所有患者于术后 2 个月、6 个月、12 个月随访或复查,满 1 年后每年复查一次,随访截止时间为 2017 年 2 月 28 日。记录如下指标:

1.Eckardt 评分:于入院当天和术后随访完成,评分包括吞咽困难、反流、胸痛发生频率以及体重减轻程度。本研究以 Eckardt 评分≤3 分作为症状缓解评判指标[6]。

2.食管高分辨率测压:于入院当天和术后随访完成,方法为经鼻插入多道水灌注式食管测压导管,采用定点牵拉法监测记录 LES 压力和 4 s 完整

表 1　53 例贲门失弛缓症患者一般资料

组别	例数	性别(男/女)	年龄(岁,$\bar{x}\pm s$)	病程[年,$M(P_{25},P_{75})$]	既往治疗史(例)		芝加哥分型(例)			术前 Eckardt 评分($\bar{x}\pm s$)	术前食管下括约肌压力(mmHg,$\bar{x}\pm s$)	术前 4 s 完整松弛压(mmHg,$\bar{x}\pm s$)
					有	无	Ⅰ	Ⅱ	Ⅲ			
环形肌切开组	21	7/14	44.4±14.9	4.0(2.0,8.0)	5	16	5	13	3	7.43±1.43	35.86±8.30	26.12±7.20
全层肌切开组	32	15/17	43.0±13.8	5.0(2.5,10.0)	6	26	7	20	5	8.09±1.57	34.57±6.87	27.27±8.33
统计量		$\chi^2=0.958$	$t=0.364$	$Z=0.714$	$\chi^2=0.010$		$\chi^2=0.002$			$t=1.558$	$t=0.591$	$t=0.535$
P 值		0.328	0.717	0.475	0.922		0.965			0.125	0.558	0.595

注:1 mmHg=0.133 kPa

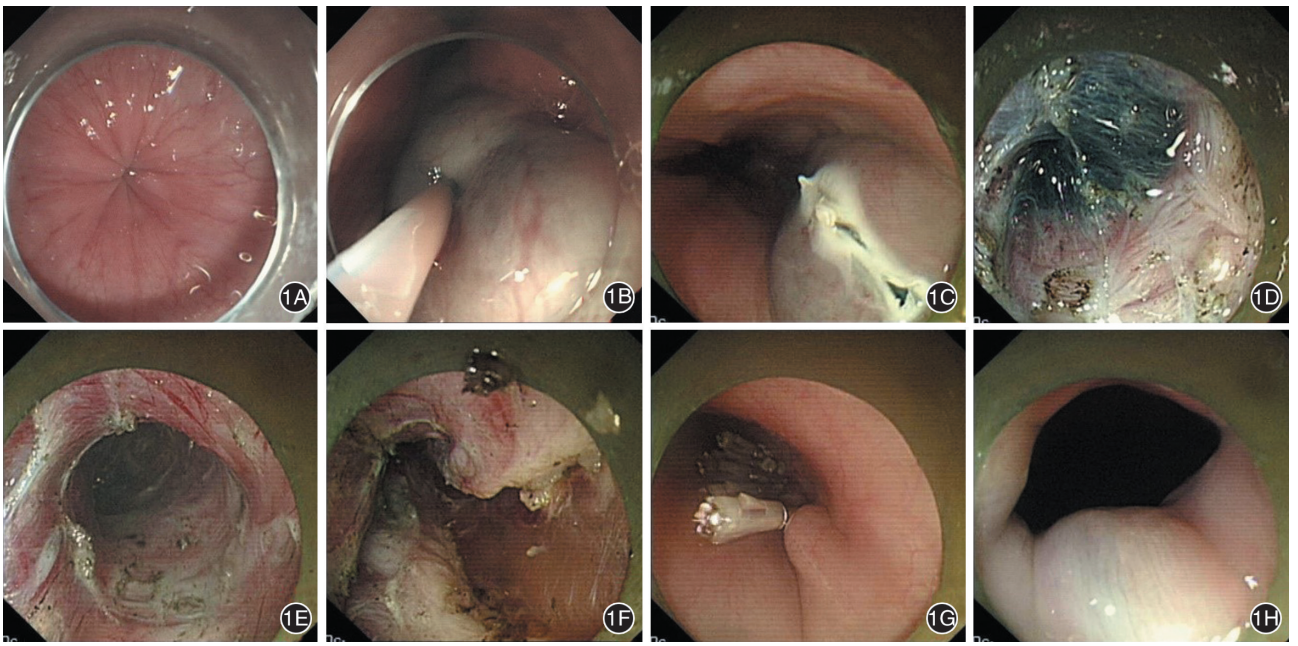

图 1　经口内镜下肌切开术治疗贲门失弛缓症过程　1A：进镜可见贲门紧闭；1B：黏膜下注射亚甲蓝+甘油果糖混合液；1C：食管黏膜层切开；1D、1E：建立黏膜下“隧道”；1F：切开全层肌；1G：金属夹关闭黏膜层切口；1H：术后贲门松弛

松弛压，其中 4 s 完整松弛压>15 mmHg（1 mmHg=0.133 kPa）被认为是 LES 松弛受损的指示。

3.GerdQ 评分、24 h 食管测酸及内镜表现：于术后随访完成，GerdQ 量表包括烧心、反流、上腹痛、恶心、睡眠障碍、使用非处方药物共 6 项，每项 0～3 分，评分>7 分被认为有显著的 GERD 症状[7]。24 h 食管测酸采用 pH 梯度法，将 pH 电极置于食管括约肌上 5 cm 处固定，记录食管 pH≤4 的总回流时间，其>5%被认为是食管异常酸暴露[8]。复查内镜，存在远端食管纵行糜烂者诊断为反流性食管炎。食管异常酸暴露与 GERD 症状和（或）食管炎相关被称为临床相关 GERD。

四、数据分析

采用 SPSS 17.0 统计学软件处理数据，符合正态分布的计量资料以 $\bar{x}\pm s$ 表示，采用 t 检验或重复测量方差分析；非正态分布的计量资料用 $M(P_{25}, P_{75})$ 表示，采用 Wilcoxon 秩和检验；定性资料比较采用 χ^2 检验或 Fisher 精确检验。$P<0.05$ 为差异有统计学意义。

结　果

截止到 2017 年 2 月 28 日，环形肌切开组和全层肌切开组中位随访时间分别为 44.0 个月（32.0～50.8 个月）和 35.5 个月（32.0～42.6 个月）。2 组治疗有效率分别为 90.5%（19/21）和 100.0%（32/32），差异无统计学意义（$P=0.152$）。2 组术后中位 Eckardt 评分、LES 压力及 4 s 完整松弛压比较差异均无统计学意义（$P>0.05$），但均较术前明显降低（$P<0.05$）；环形肌切开组与全层肌切开组临床相关 GERD 发生率分别为 14.3%（3/21）和 40.6%

表 2　环形肌切开组与全层肌切开组术后长期疗效及并发症对比

组别	例数	Eckardt 评分 [$M(P_{25}, P_{75})$]	食管下括约肌压力（mmHg，$\bar{x}\pm s$）	4 s 完整松弛压（mmHg，$\bar{x}\pm s$）	胃食管反流症状（例）		食管异常酸暴露（例）		食管炎（例）		临床相关胃食管反流病（例）	
					有	无	有	无	有	无	有	无
环形肌切开组	21	0(0,1.5)	12.50±5.10	12.50±5.10	4	17	6	15	3	18	3	18
全层肌切开组	32	0(0,2.0)	13.40±3.44	13.18±3.38	8	24	14	18	11	21	13	19
统计量		$Z=0.374$	$t=0.765$	$t=0.583$	$\chi^2=0.256$		$\chi^2=1.243$		$\chi^2=2.633$		$\chi^2=4.174$	
P 值		0.708	0.448	0.563	0.613		0.265		0.105		0.041	

注：1 mmHg=0.133 kPa

(13/32),全层肌切开组患者具有更高的临床相关 GERD 发生率(表 2)。

讨　论

AC 是一种病因尚不明确的原发性食管动力障碍性疾病,目前发病率为 1.5/10 万,表现为吞咽时食管体部缺乏正常蠕动和 LES 松弛不完全而导致食管扩张[6,9]。传统治疗方法有口服药物、外科手术和内镜下治疗(包括注射肉毒杆菌毒素、支架植入术、球囊扩张)。但口服药物、球囊扩张、注射肉毒杆菌毒素等治疗方法不够持久,外科 Heller 手术虽可使 90%患者获得长期缓解,但该术式创伤大、治疗费用高、术后恢复慢、反流率高[9-11]。近年来,随着经自然腔道内镜手术观念的深入,POEM 成为治疗 AC 的新方法。经典 POEM 主要是分离出黏膜下层和切断环形肌,随后发展的全层肌切开 POEM 要求切断环形肌和纵行肌,更接近于 Heller 术,理论上可能有更好的长期功效。

目前有研究对比了环形肌切开和全层肌切开的短期疗效[12-13],Li 等[12]研究纳入 234 例 AC 患者(131 例环形肌切开,103 例全层肌切开),术后随访 6~10 个月,结果显示 2 组短期疗效相似,全层肌切开可缩短操作时间并且不增加并发症及术后 GERD 发生率,然而 2 种术式哪个长期疗效更好尚不清楚。我们研究结果显示,2 组术后 Eckardt 评分均较术前明显降低,而 2 组术后 Eckardt 评分比较差异无统计学意义,表明 2 种术式对于改善 AC 症状均有效且长期疗效相当。环形肌切开组和全层肌切开组治疗有效率分别为 90.5%(19/21)和 100.0%(32/32),其中环形肌切开组有 2 例患者术后复发,1 例为 AC Ⅲ型、病史 1 年的中年男性患者,于术后 14 个月复发;另 1 例为 AC Ⅰ型、病史 10 年的中年女性患者,于术后 6 个月复发。这可能是由于患者病史较长引起食管肌层增厚过多或Ⅲ型 AC 易形成多处不均匀分布的狭窄环,只行单纯环形肌切开术时不能达到充分切开,导致症状复发。

食管高分辨率测压可直接、快速、准确地反映食管收缩功能,被视为 AC 诊断的金标准,并用于 AC 治疗预后评价,其中 4 s 完整松弛压是精确评价 LES 松弛情况的指标[14-15]。本研究中 2 组术后 LES 压力和 4 s 完整松弛压均显著低于术前,并且对比 2 组术后 LES 压力和 4 s 完整松弛压,差异无统计学意义,表明 2 种术式均能有效改善食管动力学且效果相当。由此我们推论,POEM 中切断增厚的食管肌层及贲门部狭窄环是手术成功的关键,无论环形肌切开或全层肌切开,均可达到同样的疗效。

术后食管炎是 POEM 的主要远期并发症,现在越来越受到内镜手术医师地关注,但目前国内报道极少。国际 POEM 调查所囊括各中心报道的 POEM 术后 GERD 发生率为 0~43%[2]。Werner 等[16]开展的一项欧美多中心研究发现,在 2 年随访期内 80 例患者中 37.5%曾出现内镜下反流征象(以 Angeles 分级 A/B 级为主),有临床后果的反流则较为少见。本研究中 20 例(37.7%)有食管异常酸暴露,12 例(22.6%)有 GERD 症状,14 例(26.4%)有食管炎,16 例(30.2%)有临床相关 GERD,与 Familiari 等[8]的报道基本符合。全层肌切开组和环形肌切开组临床相关 GERD 发生率分别为 40.6%、14.3%,差异有统计学意义($P<0.05$),全层肌切开具有更高的临床相关 GERD 发生率。分析原因,食管抗反流机制包括环形肌、纵形肌、膈肌脚和膈食管韧带,全层肌切开同时切开了环形、纵形肌,相比于单纯环形肌切开,抗反流屏障相对薄弱,而患者术后贲门较正常人松弛,故会有更高的 GERD 发生率。另外我们对有 GERD 症状的患者给予标准 PPI 治疗,对食管炎患者给予双剂量 PPI 治疗,6 周后随访均可痊愈。所以,POEM 术后 GERD 不会严重影响患者的日常生活质量,与患者术前吞咽困难、呕吐等症状相比,患者受益更多。截止到随访日期,尚未诊断出食管狭窄、巴雷特食管等,也显示了 POEM 治疗 AC 的安全性。

本研究为一项长期随访的回顾性研究,尚有一些不足:首先,我们共完成了逾 100 例 POEM,有部分患者资料不完整,另有部分患者因拒绝行食管高分辨率测压、食管 24 h 测酸或失访而无法纳入研究,这种偏倚影响术后 GERD 真实发生率。其次,GERD 被认为是 POEM 术后的晚期并发症,其发生率随时间增加[16],因此 GERD 评价也应该于 POEM 术后 10 年、20 年甚至更长时间进行。第三,本文只对肌切开深度进行随访研究,术中其他因素(如隧道长短、肌切开长度)对 POEM 术后长期疗效和并发症有无影响,这些有待我们进一步研究报道。

总之,全层肌切开术和环形肌切开术都对 AC 有很好的疗效,且 2 种术式的长期疗效相当,但全层肌切开术有更高的临床相关 GERD 发生率。我们需要更大样本、更长时间的后续随访研究。

参 考 文 献

[1] von RD, Inoue H, Minami H, et al. Peroral endoscopic myotomy for the treatment of achalasia: a prospective single center study [J]. Am J Gastroenterol, 2012, 107(3): 411-417. DOI: 10.1038/ajg.2011.388.

[2] Stavropoulos SN, Modayil RJ, Friedel D, et al. The International Per Oral Endoscopic Myotomy Survey (IPOEMS): a snapshot of the global POEM experience[J]. Surg Endosc, 2013, 27(9): 3322-3338. DOI: 10.1007/s00464-013-2913-8.

[3] Inoue H, Tianle KM, Ikeda H, et al. Peroral endoscopic myotomy for esophageal achalasia: technique, indication, and outcomes[J]. Thorac Surg Clin, 2011, 21(4): 519-525. DOI: 10.1016/j.thorsurg.2011.08.005.

[4] 刘德良, 谭玉勇, 张洁, 等. 经口内镜全层肌切开术与环形肌切开术治疗重症贲门失弛缓症的临床疗效[J].中华消化外科杂志, 2014, 13(10): 801-805. DOI: 10.3760/cma.j.issn.1673-9752.2014.10.013.

[5] Von Renteln D, Fuchs KH, Fockens P, et al. Peroral endoscopic myotomy for the treatment of achalasia: an international prospective multicenter study[J]. Gastroenterology, 2013, 145(2): 309-311.e1-3. DOI: 10.1053/j.gastro.2013.04.057.

[6] 内镜治疗专家协作组. 经口内镜下肌切开术治疗贲门失弛缓症专家共识[J].中华胃肠外科杂志, 2012, 15(11): 1197-1200. DOI: 10.3760/cma.j.issn.1671-0274.2012.11.026.

[7] Jones R, Junghard O, Dent J, et al. Development of the GerdQ, a tool for the diagnosis and management of gastro-oesophageal reflux disease in primary care[J]. Aliment Pharmacol Ther, 2009, 30(10): 1030-1038. DOI: 10.1111/j.1365-2036.2009.04142.x.

[8] Familiari P, Greco S, Gigante G, et al. Gastroesophageal reflux disease after peroral endoscopic myotomy: Analysis of clinical, procedural and functional factors, associated with gastroesophageal reflux disease and esophagitis[J]. Dig Endosc, 2016, 28(1): 33-41. DOI: 10.1111/den.12511.

[9] Gennaro N, Portale G, Gallo C, et al. Esophageal achalasia in the Veneto region: epidemiology and treatment. Epidemiology and treatment of achalasia[J]. J Gastrointest Surg, 2011, 15(3): 423-428. DOI: 10.1007/s11605-010-1392-7.

[10] Chuah SK, Chiu CH, Tai WC, et al. Current status in the treatment options for esophageal achalasia[J]. World J Gastroenterol, 2013, 19(33): 5421-5429. DOI: 10.3748/wjg.v19.i33.5421.

[11] Wang L, Li YM, Li L, et al. A systematic review and meta-analysis of the Chinese literature for the treatment of achalasia[J]. World J Gastroenterol, 2008, 14(38): 5900-5906.

[12] Li QL, Chen WF, Zhou PH, et al. Peroral endoscopic myotomy for the treatment of achalasia: a clinical comparative study of endoscopic full-thickness and circular muscle myotomy[J]. J Am Coll Surg, 2013, 217(3): 442-451. DOI: 10.1016/j.jamcollsurg.2013.04.033.

[13] 申娜宁, 赵敏, 幺立萍, 等. 经口内镜下肌切开术的操作相关研究概况[J].中华消化内镜杂志, 2017, 34(5): 374-377. DOI: 10.3760/cma.j.issn.1007-5232.2017.05.022.

[14] Chuah SK, Hsu PI, Wu KL, et al. 2011 update on esophageal achalasia[J]. World J Gastroenterol, 2012, 18(14): 1573-1578. DOI: 10.3748/wjg.v18.i14.1573.

[15] Pandolfino JE, Kahrilas PJ. Presentation, diagnosis, and management of achalasia[J]. Clin Gastroenterol Hepatol, 2013, 11(8): 887-897. DOI: 10.1016/j.cgh.2013.01.032.

[16] Werner YB, Costamagna G, Swanström LL, et al. Clinical response to peroral endoscopic myotomy in patients with idiopathic achalasia at a minimum follow-up of 2 years[J]. Gut, 2016, 65(6): 899-906. DOI: 10.1136/gutjnl-2014-308649.

（收稿日期：2017-10-12）
（本文编辑：朱悦）

· 广告目次 ·

富士胶片(中国)投资有限公司	封 2	阿斯利康(中国)	326a
宾得医疗器械(上海)有限公司	对封 2	扬子江药业	326b
深圳开立生物医疗科技股份有限公司	对中文目次 1	北京华亘安邦科技有限公司	340a
爱尔博(上海)医疗器械有限公司	对中文目次 2	常州久虹医疗器械有限公司	340b
上海澳华光电内窥镜有限公司	对英文目次	瑞士诺华制药有限公司	360a
南京微创医学科技有限公司	对正文	深圳市中核海得威生物科技有限公司	360b
安徽养和医疗器械设备有限公司	308a	江苏奥赛康药业有限公司	封 3
爱尔博(上海)医疗器械有限公司	308b	奥林巴斯(北京)销售服务有限公司	封 4