·论著·

内镜超声引导下胆管引流术治疗恶性梗阻性黄疸的价值(含视频)

陈萃　叶志霞　孙波　王田田　王淑萍　王书智　胡冰

【摘要】 **目的**　探讨内镜超声引导下胆管引流术(EUS-BD)治疗恶性梗阻性黄疸的疗效及并发症处理。**方法**　回顾性分析 2016 年 4 月至 2017 年 1 月共 12 例因恶性梗阻性黄疸行 EUS-BD 的患者临床及内镜操作资料。患者均因 ERCP 胆管引流失败或无法完成而改行 EUS-BD,包括 EUS 引导下经胃经肝内胆管穿刺造瘘术(EUS-HGS)、胆管穿刺顺行金属支架置入术(EUS-AS)及经十二指肠经肝外胆管穿刺造瘘术(EUS-CDS)。记录操作完成情况、术前及术后 1 周内血清胆红素及肝酶水平、并发症发生及处理结果、住院天数及随访等。**结果**　本组患者中 2 例行 EUS-HGS,3 例行 EUS-AS,7 例行 EUS-CDS。术后总胆红素(t=3.462,P=0.005),直接胆红素(t=3.351,P=0.006),丙氨酸转氨酶(t=2.399,P=0.037),γ-谷氨酸转肽酶(t=3.256,P=0.031)均较术前显著下降,黄疸症状明显改善。术后发生并发症 2 例(16.67%)。1 例 EUS-HGS 患者发生胆漏、胆汁性腹膜炎及气腹;1 例 EUS-CDS 患者发生上消化道出血,均成功治疗。无急性胰腺炎、皮下气肿、气胸、纵隔气肿等并发症发生,无死亡病例。住院天数 5~26 d,平均(13.75±6.92) d。**结论**　在具有丰富 ERCP 与 EUS 操作经验的内镜中心,EUS-BD 可作为 ERCP 胆管支架置入失败后的替代方法,术后需重点监护,及时发现与处理并发症。

【关键词】 腔内超声检查;　胆管引流术;　肝内胆管胃造瘘术;　胆总管十二指肠造瘘术;　并发症

基金项目:上海市 2016 年度“科技创新行动计划”医学领域项目(16411951700)

Value of endoscopic ultrasonography-guided biliary drainage for malignant obstructive jaundice(with video)

*Chen Cui**, *Ye Zhixia*, *Sun Bo*, *Wang Tiantian*, *Wang Shuping*, *Wang Shuzhi*, *Hu Bing*.

* *Department of Endoscopy*, *Eastern Hepatobiliary Surgery Hospital*, *Shanghai 200438*, *China*

Corresponding author: *Hu Bing*, *Email*: *drhubing@aliyun.com*

【**Abstract**】 **Objective**　To analyze the efficacy of endoscopic ultrasonography-guided biliary drainage (EUS-BD) for malignant obstructive jaundice and the management of adverse events. **Methods**　Clinical data of 12 patients with malignant obstructive jaundice, who underwent EUS-BD between April 2016 and January 2017, were retrospectively analyzed. All patients received EUS-BD after unsuccessful ERCP, including EUS-guided hepaticogastrostomy (EUS-HGS), EUS-guided antegrade stenting (EUS-AS), and EUS-guided choledochoduodenostomy (EUS-CDS). Procedure outcomes, serum bilirubin and liver enzyme levels before the procedure and 1 week after, complications, treatment results, hospitalization time and follow-up were recorded. **Results**　Two patients underwent EUS-HGS, 3 underwent EUS-AS, and 7 underwent EUS-CDS. Total bilirubin (t = 3.462, P = 0.005), direct bilirubin (t = 3.351, P = 0.006), alanine transaminase (t = 2.399, P = 0.037), γ-glutamate transpeptidase (t = 3.256, P = 0.031) reduced significantly after the procedure. Two patients (16.67%) developed complications. A patient undergoing EUS-HGS developed bile leakage, biliary peritonitis, and pneumoperitoneum. A patient undergoing EUS-CDS developed upper gastrointestinal bleeding. Both patients were successfully treated. There were no other adverse events, such as acute pancreatitis, subcutaneous emphysema, pneumothorax and emphysema. No

DOI:10.3760/cma.j.issn.1007-5232.2018.08.006

作者单位:200438 上海,东方肝胆外科医院内镜科(陈萃、孙波、王田田、王淑萍、王书智、胡冰),护理部(叶志霞)

通信作者:胡冰,Email:drhubing@aliyun.com

procedure-related death occurred. The mean hospital stay was 13.75 ± 6.92 days (range 5-26 days). **Conclusion** EUS-BD is a safe substitute after unsuccessful ERCP when performed by experienced biliary endoscopists. However, intensive care is necessary after the procedure for early detection and management of complications.

【**Key words**】 Endosonography; Biliary drainage; Hepaticogastrostomy; Choledochoduodenostomy; Complication

Fund program: Shanghai 2016 "Science and Technology Innovation Action Plan" Medical Field Project (16411951700)

恶性梗阻性黄疸是由恶性肿瘤或转移性淋巴结侵犯、压迫胆管而引起的梗阻性黄疸,具有发病隐匿、恶性程度高、手术切除率低(<30%)等特点[1-3]。ERCP 是目前恶性梗阻性黄疸胆管引流的主要治疗方式,但临床上有 3%~10%的患者因胆管严重梗阻、肿瘤侵犯十二指肠或胃肠改道手术(如胆管-空肠吻合术、胰十二指肠切除术等)而导致常规 ERCP 治疗失败或无法实施[4]。近年来,内镜超声引导下胆管引流术(EUS-guided biliary drainage, EUS-BD)逐渐成为 ERCP 无法实施或失败后的替代方法[5]。通过 EUS 引导下经胃经肝内胆管穿刺造瘘术(EUS-guided hepaticogastrostomy, EUS-HGS)、胆管穿刺顺行金属支架置入术(EUS-guided antegrade stenting, EUS-AS)或经十二指肠经肝外胆管穿刺造瘘术(EUS-guided choledochoduodenostomy, EUS-CDS)置入自膨式金属支架,可解除梗阻性黄疸,实现胆汁内引流,现已成为胆管介入治疗领域的前沿技术[6-7]。本研究对我科近期成功开展的 12 例 EUS-BD 的临床经验进行总结,分析其治疗效果及并发症处理要点。

资料与方法

1.病例资料:2016 年 4 月至 2017 年 1 月,我科共成功开展 EUS-BD 12 例,其中男 8 例、女 4 例,年龄 54~85 岁,平均(67.75±10.86)岁,分别为胆管癌 5 例,胰头癌 4 例,壶腹癌 2 例,胃肠肿瘤侵犯胆管 1 例;其中合并胆管感染 1 例,IgG4 相关胆管炎 1 例,胃空肠吻合术后 1 例,胃潴留 1 例。患者经会诊均无外科手术指征。ERCP 无法实施或失败原因:十二指肠球降部狭窄导致内镜无法通过者 4 例,胆总管下段占位导致胆管完全阻塞、导丝无法通过者 4 例,十二指肠主乳头位于憩室内或位置不佳导致胆管插管失败者 3 例,右肝肿瘤广泛侵犯肝门部胆管者 1 例。

2.设备器械:线阵式超声内镜(UCT240、UCT260, Olympus 公司,日本)及超声内镜主机(EU-ME1、EU-ME2, Olympus 公司,日本);19 G 超声内镜穿刺针(ECHO-1-19, Wilson-Cook 公司);Soehendra 胆管扩张探条(直径 6~8.5 Fr),胆管金属支架(无覆膜:长度 60~80 mm、内径 6~10 mm;半覆膜:长度 80 mm、内径 6 mm);0.035 英寸 Jagwire 导丝(长度 450 cm, Boston Scientific 公司),胆道柱状扩张气囊(长度 4 cm,直径 6 mm, Hurricane™ RX, Boston Scientific 公司);双蕈式全覆膜金属支架(内径 6 mm,双侧蕈状头间距 8 mm,蕈状头直径 14 mm,支架推送器先端部直径 10 Fr,南京微创,中国)(图 1)。

3.操作过程:完善各项术前检查及准备,患者及其家属术前均签署静脉镇静知情同意书及手术操作知情同意书。术中患者取俯卧位,右胸侧垫软枕,予静脉镇静及鼻导管吸氧,全程予心电监护及指尖血氧饱和度监测。操作步骤:(1)超声探查:超声内镜进镜至胃体上部小弯侧或十二指肠球部行超声探查,观察左肝内胆管或胆总管梗阻情况、扩张程度及与周围解剖结构的关系,以确定 EUS-BD 术式;(2)EUS 引导的穿刺:探查到最佳胆管穿刺部位后,经超声及血流多普勒实时引导,将 19 G 穿刺针经胃壁或球部管壁穿刺进入肝内或肝外胆管内,拔去针芯后接注射器回抽胆汁(必要时留取胆汁进行细菌培养),再注入造影剂约 5 mL 显影胆管;(3)导丝置入:经穿刺针插入导丝,使其先端部留置于肝门部或左肝内胆管内(EUS-HGS 及 EUS-CDS),或经主乳头留置于十二指肠腔内,退出穿刺针;(4)穿刺路径扩张:经导丝引导先后以胆道扩张管、柱状水囊对穿刺路径进行扩张;(5)支架置入:经导丝引导置入胆道金属支架(EUS-AS 或 EUS-HGS)或双蕈式覆膜金属支架(EUS-CDS),在 X 线透视、超声及内镜直视下释放支架,支架近端位于目标胆管内,远端位于十二指肠腔(EUS-CDS 或 EUS-AS)或胃腔

(EUS-HGS)内并确认释放良好(图 2、3);(6)确认结果:观察胆汁及造影剂排出状况、穿刺路径有无活动性出血,内镜下负压吸除残留造影剂及胆汁。

4.术后处理与随访:患者术后当天禁食禁水,密切观察生命体征及有无活动性出血、腹痛情况等,术后定期检查血淀粉酶、血常规及肝功能等相关指标。术后当天预防性静脉使用抗生素,同时予止血、保肝、抑酸、抑酶、营养支持等治疗。患者出院后 1、3、6 个月均行电话随访,记录有无发热、出血或腹痛、再次黄疸等症状及疾病转归、就医情况。

5.观察指标:收集操作完成情况、操作时间、术前及术后 1 周内血清胆红素及肝酶指标值、并发症发生情况及处理结果、住院天数及随访结果等。

6.统计学处理:使用 SPSS 21.0 统计软件,计量资料用 $\bar{x}\pm s$ 表示,并进行配对样本 t 检验,$P<0.05$ 为差异具有统计学意义。

结　果

1.操作结果:操作时间为 18～35 min,平均(25.46±7.82)min。根据患者自身状况,2 例患者行 EUS-HGS,置入半覆膜金属支架;3 例患者行 EUS-AS,置入了普通无覆膜胆道金属支架;7 例患者行 EUS-CDS,其中 6 例患者置入双蕈式全覆膜金属支架,1 例患者因双蕈式支架无法进入胆管而置入普通胆道金属支架。

2.治疗效果:与术前比较,所有患者术后 1 周内血清胆红素及肝酶水平均显著下降,其中血清总胆红素、直接胆红素、丙氨酸转移酶及 γ-谷氨酰转肽酶水平与术前相比,差异有统计学意义($P<0.05$),天冬氨酸转氨酶与碱性磷酸酶水平与术前相比,差异无统计学意义($P>0.05$)(表 1)。

3.术后并发症:本组患者术后 2 例发生并发症。1 例行 EUS-HGS 的患者因术后支架发生移位而出现胆漏、胆汁性腹膜炎及气腹,经内镜下原支架内再次置入 1 根全覆膜金属支架、腹腔穿刺引流术及抗感染治疗后顺利出院(图 4);1 例行 EUS-CDS 的患者发生上消化道出血(黑便)(图 5),成功经数字减影血管造影(DSA)下腹腔血管造影及栓塞治疗后止血。无急性胰腺炎、皮下气肿、气胸或纵隔气肿等并发症,无操作相关死亡病例。住院天数 5～26 d,平均(13.75±6.92) d。

4.随访结果:所有患者出院后 1 个月、3 个月及 6 个月进行电话随访,2 名患者分别于出院后 5 个月及 6 个月死于原发疾病进展;其余患者未出现出血、腹痛、黄疸加重或胆管炎,2 名患者术后行放射治疗。

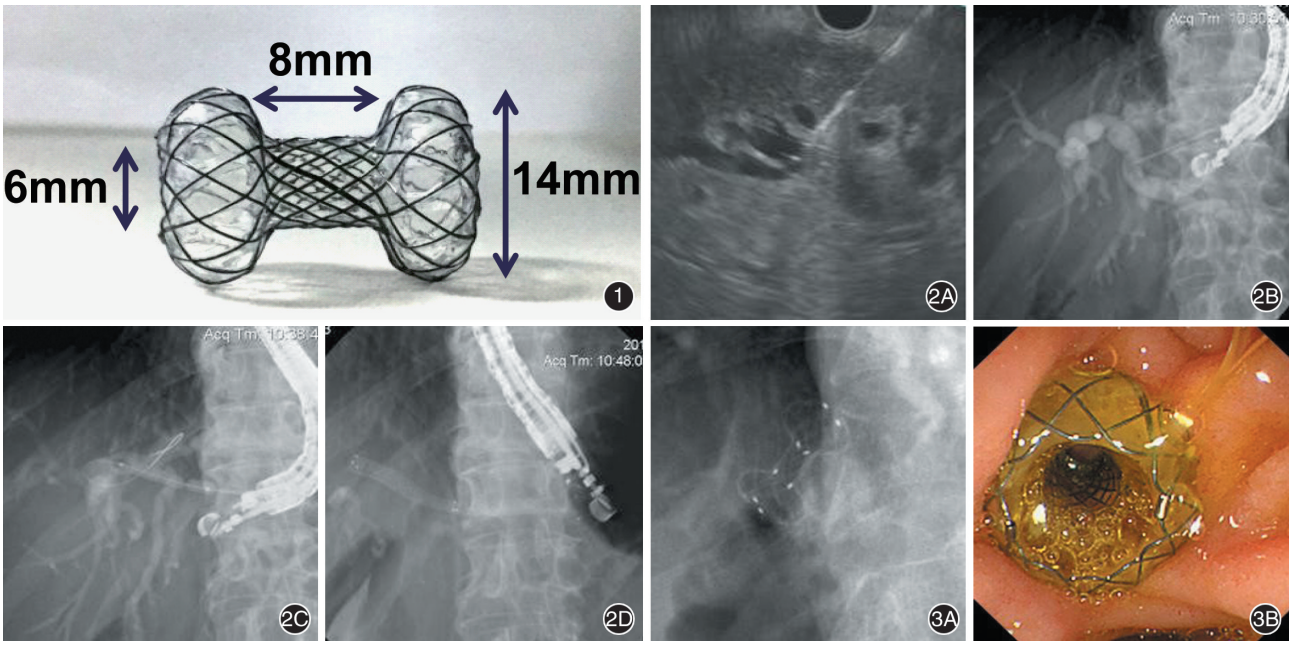

图 1　双蕈式全覆膜金属支架,用于内镜超声引导下经十二指肠经肝外胆管穿刺造瘘术　**图 2**　内镜超声引导下经胃经肝内胆管穿刺造瘘术　2A:内镜超声引导下经胃穿刺扩张的左肝内胆管;2B:X 线透视下注入造影剂显影肝内胆管;2C:柱状气囊扩张穿刺路径;2D:置入半覆膜金属支架,支架远端位于胃腔内　**图 3**　内镜超声引导下经十二指肠经肝外胆管穿刺造瘘术　3A:X 透视下双蕈式全覆膜金属支架完全释放;3B:支架远端位于十二指肠腔内

表 1　内镜超声引导下胆管引流术患者术前与术后血清胆红素与肝酶水平比较($\bar{x}\pm s$)

检测时点	例数	总胆红素（μmol/L）	直接胆红素（μmol/L）	丙氨酸转氨酶（IU/L）	天冬氨酸转氨酶（IU/L）	碱性磷酸酶（IU/L）	γ-谷氨酸转肽酶（IU/L）
术前	12	237. 80±122. 98	183. 57±89. 38	184. 55±85. 05	157. 43±123. 91	529. 29±359. 90	318. 80±112. 64
术后	12	112. 59±62. 89	79. 58±53. 41	63. 64±36. 71	93. 57±81. 07	224. 14±138. 12	178. 40±50. 89
t 值		3. 462	3. 351	2. 399	1. 425	2. 266	3. 256
P 值		0. 005	0. 006	0. 037	0. 204	0. 064	0. 031



图 4　内镜超声引导下经胃经肝内胆管穿刺造瘘术后胆漏，再次金属支架置入　4A：原支架内再次置入 1 根全覆膜金属支架；4B：胃腔内金属支架末端　　**图 5**　内镜超声引导下经十二指肠经肝外胆管穿刺造瘘术后出血

讨　论

恶性梗阻性黄疸可由原发性胆管癌、胆囊癌、壶腹部周围癌、胰头癌或其他各种转移癌侵犯、压迫胆管引起[1]，该类患者常以黄疸为首发症状，就诊时多数已属中晚期，仅少数可接受根治性手术且手术并发症率和死亡率均较高，ERCP 胆管引流术是缓解梗阻性黄疸的主要治疗措施[8]。经皮经肝胆管穿刺引流（PTBD）常作为 ERCP 失败后的替代治疗，但创伤相对较大，需留置体外引流管，易造成皮肤疼痛、感染；胆汁外引流可造成胆汁长期流失、患者身体酸碱失衡及水电解质紊乱等情况。

EUS-BD 为无法行 ERCP 的患者提供了新的治疗选择，主要包括经十二指肠主乳头引流术与经肝内外胆管直接引流术两大类，前者分为 EUS-AS 及会师法（EUS-guided rendezvous），后者又分为 EUS-HGS 及 EUS-CDS，EUS-HGS 适用于胃肠手术改道后、肝门部胆管梗阻、ERCP 金属支架置入后反复发生十二指肠胆管反流等情况；EUS-CDS 适用于壶腹周围肿瘤、胆总管肿瘤侵犯导致胆管中下段完全梗阻或截断等情况[9-10]。EUS-BD 具体术式的选用可根据患者具体的解剖情况而定，可在患者胆管与胃或十二指肠之间建立窦道，将胆汁引流至胃内或十二指肠从而避免胆汁丢失[11]。EUS-BD 可在 ERCP 失败后、在患者全身状况允许且签署知情意书后同步进行。本研究在 ERCP 术前均告知患者及家属拟行 EUS-BD 的理由、可行性、优势及风险；术中根据患者情况选择具体的 EUS-BD 术式。本组患者中 1 例十二指肠降段肠腔狭窄患者及 1 例右肝肿瘤广泛侵犯肝门部胆管患者行 EUS-HGS，2 例十二指肠降段肠腔狭窄患者及 1 例主乳头位于憩室边缘内侧患者行 EUS-AS，4 例胆总管下段占位导致胆管完全阻塞患者、2 例主乳头位置不佳患者及 1 例十二指肠降段肠腔狭窄患者行 EUS-CDS。12 名患者术后 1 周血清胆红素及肝酶水平均较术前均显著下降，黄疸症状明显改善。出院后 1～6 个月随访结果显示支架在位通畅期维持较长，患者无黄疸、腹痛等症状复发。

由于 EUS-BD 需进行消化道及胆管穿刺及造瘘，目前其术后并发症发生率相对 ERCP 较高，主要包括出血、胆漏、胰腺炎、胆管感染、胆汁性腹膜炎、菌血症、气腹、气胸及纵隔气肿等[12]。文献报道

EUS-HGS 并发症发生率平均为 15%(7.7%~36%),而 EUS-CDS 则为 14%(0~47%)[13]。本组患者术后发生并发症 2 例,发生率与文献报道相近。1 例 EUS-HGS 患者术中置入半覆膜胆管金属支架,术后因支架移位而发生胆漏及胆汁性腹膜炎,经及时发现后内镜下在原支架内再次置入 1 根全覆膜金属支架(长度 80 mm,内径 6 mm)成功封堵胆漏,结合腹腔引流管置入及积极抗感染等治疗后患者顺利出院。1 例 EUS-CDS 患者术后出现黑便,内镜下见出血部位于十二指肠球降交界支架开口处,经 DSA 下腹腔血管造影后确认胃十二指肠动脉分支出血,成功行栓塞止血。

EUS-BD 术后及时发现并发症与处理尤为重要。出血、胆漏常发生于术后早期,多与术中操作因素有关;术后出血主要表现为头晕、心悸、乏力、血压下降、脉搏细速、呕血、便血或黑便等;胆漏患者常表现为发热、寒战、腹痛腹胀、腹膜刺激征等状况。术后严密监测、观察患者生命体征与腹部体征有助于发现并发症并及时行内镜或介入干预。术后应常规检查血常规、血淀粉酶与肝功能并予以抗感染、抑酸、抑酶及营养支持治疗。

本研究也有一些不足之处。首先,样本量较小,EUS-BD 操作成功率及治疗成功率仍有待今后较大样本的临床研究资料进一步评估。其次,本研究中患者术后随访时间较短,治疗的远期疗效尚需进行长期的跟踪随访。本研究结果初步表明,在有经验的内镜中心开展 EUS-BD 较为安全、短期疗效确切,可作为常规 ERCP 胆管支架置入失败后的替代方法。术后密切观察并及时发现与处理并发症对提高治疗成功率、减少严重不良事件发生率极为重要。EUS-BD 的远期疗效仍有待进一步的观察研究。

(本文视频地址:http://www.xhnj.com/video/1004804.htm)

参 考 文 献

[1] 樊嘉.肝胆胰肿瘤诊断治疗学[M].上海:人民军医出版社,2011:125,148.

[2] 刘永雄. 融合、互补、精选:对肝胆胰肿瘤病人综合治疗现状的种种思考[J].中华肝胆外科杂志,2011,17(7):521-523. DOI: 10.3760/cma.j.issn.1007-8118.2011.07.001.

[3] 胡冰. 内镜姑息性治疗中晚期胆胰肿瘤的现状与展望[J].中国微创外科杂志,2007,13(8):714-716. DOI: 10.3969/j.issn.1009-6604.2007.08.003.

[4] Artifon EL, Loureiro JF, Baron TH, et al. Surgery or EUS-guided choledochoduodenostomy for malignant distal biliary obstruction after ERCP failure[J]. Endosc Ultrasound, 2015, 4(3):235-243. DOI: 10.4103/2303-9027.163010.

[5] Tyberg A, Desai AP, Kumta NA, et al. EUS-guided biliary drainage after failed ERCP: a novel algorithm individualized based on patient anatomy[J]. Gastrointest Endosc, 2016, 84(6):941-946. DOI: 10.1016/j.gie.2016.05.035.

[6] Khashab MA, Messallam AA, Penas I, et al. International multicenter comparative trial of transluminal EUS-guided biliary drainage via hepatogastrostomy VS. choledochoduodenostomy approaches[J]. Endosc Int Open, 2016,4(2):E175-181. DOI: 10.1055/s-0041-109083.

[7] 黄平, 张筱凤, 吕文, 等. 内镜超声下胆道引流在经内镜逆行胰胆管造影失败的恶性梗阻性黄疸中的价值[J]. 中华消化内镜杂志,2017,34(4): 246-249. DOI: 10.3760/cma.j.issn.1007-5232.2017.04.005.

[8] Amini A, Gamblin TC. Palliation: treating patients with inoperable biliary tract and primary liver tumors[J]. Surg Oncol Clin N Am, 2014,23(2):383-397. DOI: 10.1016/j.soc.2013.10.008.

[9] 孙波, 胡冰, 吴军, 等. 超声内镜引导的胆总管十二指肠造瘘术的可行性研究[J].中华消化内镜杂志,2016,33(11):769-773. DOI: 10.3760/cma.j.issn.1007-5232.2016.11.010.

[10] 陆磊, 杨建锋, 张筱凤. 内镜超声引导下胆囊穿刺引流术的研究进展[J]. 中华消化内镜杂志,2017,34(07): 526-529. DOI: 10.3760/cma.j.issn.1007-5232.2017.07.021.

[11] Imai H, Kitano M, Omoto S, et al. EUS-guided gallbladder drainage for rescue treatment of malignant distal biliary obstruction after unsuccessful ERCP[J]. Gastrointest Endosc, 2016,84(1):147-151. DOI: 10.1016/j.gie.2015.12.024.

[12] Artifon EL, Perez-Miranda M. EUS-guided choledochoduodenostomy for malignant distal biliary obstruction palliation: an article review[J]. Endosc Ultrasound, 2012, 1(1): 2-7. DOI: 10.7178/eus.01.002.

[13] Hara K, Yamao K, Niwa Y, et al. Prospective clinical study of EUS-guided choledochoduodenostomy for malignant lower biliary tract obstruction[J]. Am J Gastroenterol, 2011,106(7):1239-1245. DOI: 10.1038/ajg.2011.84.

(收稿日期:2017-12-26)

(本文编辑:钱程)