·论著·

CT 门脉成像联合内镜超声指导肝硬化食管胃底静脉曲张精准治疗的随机对照研究

李素萍　薛迪强　丁光荣

【摘要】 **目的**　探讨 CT 门脉成像联合内镜超声指导下肝硬化食管胃底静脉曲张精准治疗的疗效及安全性。**方法**　选择 2013 年 1 月至 2015 年 1 月间因肝硬化合并食管胃底静脉曲张破裂出血并行内镜下治疗的住院患者共 130 例,采用前瞻性随机对照试验方法,用数字表法将患者随机分为试验组及对照组各 65 例。试验组患者用 CT 门脉成像评估食管胃底曲张静脉的数量和静脉曲张的程度,再行内镜下治疗;第二次治疗前行超声内镜检查评估食管旁及穿支静脉情况,再治疗。对照组直接进镜观察食管胃底静脉曲张范围及程度,根据经验行内镜下治疗。**结果**　试验组最终完成治疗及随访的患者共 62 例,对照组 63 例。平均治疗次数试验组明显少于对照组(3.00±0.76 比 5.63±0.92,P=0.000),静脉曲张消失时间试验组明显短于对照组[(7.25±1.16)个月比(8.88±1.64)个月,P=0.039]。静脉曲张复发率试验组明显低于对照组[1.6%(1/62)比 12.7%(8/63),P=0.040]。胸腔积液发生率试验组明显低于对照组[0(0/62)比 9.5%(6/63),P=0.040]。总体并发症发生率试验组明显低于对照组[27.4%(17/62)比 58.7%(37/63),P=0.003]。**结论**　CT 门静脉成像联合内镜超声指导治疗肝硬化食管胃底静脉曲张安全有效。

【关键词】 腔内超声检查;　肝硬化;　食管和胃静脉曲张;　CT 门脉成像;　内镜精准治疗

基金项目:甘肃省卫生行业科研计划项目(GSWST2012-14)

A randomized controlled study of CT portograph combined with endoscopic ultrasonography for the precision treatment of esophagogastric varices in patients with cirrhosis

Li Suping, Xue Diqiang, Ding Guangrong. Department of Gastroenterology, the Second People's Hospital of Lanzhou City, Lanzhou 730046, China

Corresponding author: Xue Diqiang, Email: xdq_sey @ 163.com

【**Abstract**】 **Objective**　To investigate the efficacy and safety of CT portograph combined with endoscopic ultrasonography for the pricision treatment of esophagogastric varices in patients with cirrhosis. **Methods**　A total of 130 inpatients with cirrhosis complicated with esophagogastric variceal bleeding who received endoscopic treatment from January 2013 to January 2015 were selected. Using prospective randomized controlled design, the patients were divided into two groups, the experimental group and the control group, with 65 cases in each group. The number and degree of esophagogastric varices were assessed by CT portography in the experimental group. Then endoscopic ultrasonography was used to assess the paraesophageal vein and perforator vein before endoscopic treatment. The range and degree of esophagogastric varices were observed and the lesions were treated by endoscopy in the control group. **Results**　A total of 62 patients completed the study in the experimental group, and 63 in the control group. The number of treatment was significantly lower in the experimental group than that in the control group(3.00±0.76 VS 5.63±0.92, P=0.000). The disappearance time of varices was significantly shorter in the experimental group than that in the control group(7.25±1.16 months VS 8.88±1.64 months, P=0.039). The variceal recurrence rate of the experimental group was significantly lower than that of the control group [1.6% (1/62) VS 12.7% (8/63), P=0.040]. The incidence of pleural effusion was significantly lower in the experimental group than

DOI:10.3760/cma.j.issn.1007-5232.2018.09.009

作者单位:730046 兰州市第二人民医院消化内科

通信作者:薛迪强,Email:xdq_sey @ 163.com

that in the control group [0 (0/62) VS 9.5% (6/63), $P = 0.040$]. The total complication rate was significantly lower in the experimental group than that in the control group [27.4% (17/62) VS 58.7% (37/63), $P = 0.003$]. **Conclusion** CT portography combined with endoscopic ultrasonography is safe and effective for esophageal gastric varices in patients with cirrhosis.

【Key words】 Ultrasonography; Liver cirrhosis; Esophageal and gastric varices; CT portography; Endoscopic precise therapy

Fund program: Gansu Provincial Health Industry Research Plan Project (GSWST2012-14)

食管胃底静脉曲张破裂出血是门脉高压症最严重的并发症之一，病情凶险、病死率高达 20%～30%[1-3]。因此，有效预防食管胃底静脉曲张破裂出血具有重要意义[4-6]。目前消化内镜已成为止血和预防再出血的主要方法和首选方法[7-15]。但存在治疗方法多种多样，疗效高低不一，并发症较高的问题[13,16]。而 CT 门静脉成像联合内镜超声指导内镜下治疗，可以实现精准治疗，减少并发症发生率，提高疗效，但鲜见报道。为此，我们进行了随机对照研究，旨在评价该种方法的疗效及安全性。

资料与方法

一、研究对象

1.入选标准：(1) 我院消化科及肝病科、感染科 2013 年 1 月至 2015 年 1 月明确诊断肝硬化失代偿期患者；(2) 有肝功能减退和门脉高压症伴食管胃底静脉曲张破裂出血的临床表现；(3) 内镜下见食管和(或) 胃底静脉曲张；(4) 患者及家属知情同意并签字参加本研究。

2.排除标准：(1) 肝癌等消化道原发性肿瘤；(2) 有严重并发症如肝肾综合征，门脉血栓、癌栓及海绵样变者；(3) 既往因门静脉高压症，接受过内镜下治疗或手术治疗的患者；(4) 有胃镜检查禁忌者，如食管狭窄；(5) 有严重心血管病史，如高血压、冠心病、心功能不全、动静脉血栓等；(6) 拒绝参加本研究及无条件完成全程治疗者。

3.分组：采用前瞻性随机对照试验方法，用数字表法将患者随机分为试验组及对照组。术前向患者及家属解释病情、内镜治疗的必要性及手术并发症等，取得患者及家属的同意并签署知情同意书。进行 Child-Pugh 肝功能分级以及肝硬化原因的鉴别。术前全部患者行胃镜检查评估食管胃底静脉曲张程度，行腹部超声测量门静脉及脾静脉直径。

二、操作方法

1.试验组：先行 CT 门脉成像检查，评估食管胃底曲张静脉的数量和静脉曲张的程度。胃底静脉曲张的内镜治疗采用传统的三明治法，按胃底曲张静脉直径 1 cm 注射组织粘合剂(康派特医用胶) 1 mL，每个注射点 1～3 mL。注射完毕用注射针外套管轻触曲张静脉，未变硬再次注射。然后对食管静脉曲张采用套扎器进行套扎治疗，每次套扎 6～13 个圈。如果 CT 提示食管曲张静脉直径大于 1.5 cm，则行食管曲张静脉内注射聚桂醇硬化治疗。无近期出血患者，2 周后行第二次套扎、硬化、栓塞治疗。在治疗前先行内镜超声检查，并在内镜超声定位下，在穿支静脉及食管旁静脉处注射聚桂醇治疗。同时，用内镜超声精确定位胃内细小曲张静脉及第一次治疗时未完全封堵的曲张静脉，根据内镜超声的结果决定注射组织粘合剂的位置及用量。治疗后常规使用奥曲肽、抑酸剂等药物治疗，并根据病情使用普萘洛尔治疗。见图 1～图 3。

2.对照组：术前准备同试验组，胃镜下观察食管胃底静脉曲张范围及程度，胃底静脉曲张治疗仍然采用三明治法；食管静脉曲张首次采用套扎治疗，从贲门部呈螺旋形向上套扎，套扎 6～13 个圈。内镜下观察曲张静脉直径大于 1.5 cm 者注射聚桂醇行硬化治疗，注射总量 10～60 mL。2 周后复查胃镜，可再次行套扎、硬化、栓塞治疗。

三、观察指标及诊断标准

术后密切观察患者神志和生命体征变化以及呕血、黑便、胸痛、吞咽困难、发热等术后不良反应及并发症发生情况。疗效判定标准[17]：(1) 急诊止血：治疗后 72 h 内无活动性出血。(2) 出血复发：包括近期出血(治疗后 72 h 至静脉曲张消失前出血) 和静脉曲张消失后再出血。(3) 静脉曲张消失：① 食管静脉曲张消失(F0)：指上中下段静脉曲张消失，有时上中段可见白色血栓形成残留静脉，下段可见静脉愈合瘢痕；② 食管静脉曲张基本消失(F1)：上中段静脉曲张消失，下段近贲门区可见白色厚壁静脉栓。(4) 静脉曲张好转：食管静脉曲张

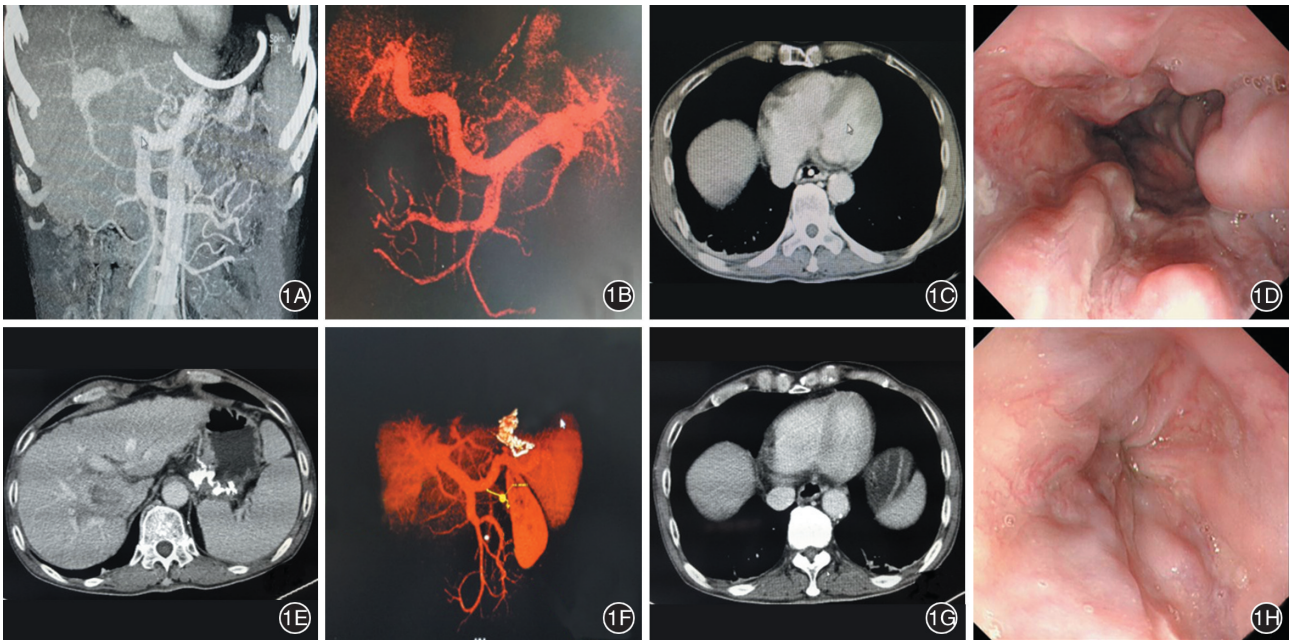

图 1　食管胃底静脉曲张三腔二囊管压迫止血后行内镜下治疗前后门脉系统成像对比　1A：治疗前 CT 门脉系统成像可见放气后的三腔二囊管；1B：治疗前 CT 门脉系统三维成像显示食管胃底静脉曲张；1C：治疗前食管静脉曲张冠状位成像可见食管腔内三腔管；1D：拔出三腔二囊管后进镜可见重度静脉曲张；1E：胃底静脉曲张栓塞后高密度碘油沉积；1F：CT 门脉系统三维成像可见胃底有碘油沉积；1G：套扎治疗 2 周后复查 CT 可见食管静脉曲张好转；1H：治疗 2 周后复查胃镜可见静脉曲张明显减轻

直径变小，或仅红色征消失，胃底静脉曲张团状或结节状变为梭状并缩小>50%。（5）静脉曲张复发：随访中消失或减少到Ⅱ度以下的食管静脉曲张再出现。食管、胃底静脉曲张参照《消化道静脉曲张及出血的内镜诊断和治疗规范试行方案（2009 年）》中的分级标准[17]。肝功能状况采用 Child-Pugh 分级标准[18]。

四、术后随访

所有患者出院后接受 1 年随访，术后 1 个月、3 个月、6 个月复查胃镜，1 年后复查内镜超声以评估静脉曲张消失率。随访时观察记录胸骨后疼痛、胸腔积液、食管溃疡、食管狭窄等并发症、Child-Pugh 分级、静脉曲张消失时间等。

五、统计方法

应用 SPSS 19.0 统计软件对数据进行处理，计量资料服从正态分布，以 $\bar{x}\pm s$ 表示，采用独立样本 t 检验；计数资料采用百分比（%）表示，采用 χ^2 检验，$P<0.05$ 为差异有统计学意义。

结　果

1.基本情况：本研究共纳入 130 例患者，每组 65 例，其中试验组失访 3 例（4.6%），实际完成试验为 62 例。对照组有 2 例失访（3.1%），实际完成 63 例。两组患者肝硬化的原因构成，以乙肝肝硬化为主，试验组为 51 例（82.3%），对照组为 54 例（85.7%），两组共 105 例，占总数的 84.0%；排在第 2 位的酒精性肝硬化，两组共 11 例，占 8.8%。两组基本情况见表 1，资料具有可比性。

2.疗效比较：两组患者在平均治疗次数、静脉曲张消失时间及复发率上差异有统计学意义（$P<0.05$），其余观察指标差异无统计学意义（表 2）。

3.并发症比较：如表 3 所示，各单项并发症中只有胸腔积液发生率试验组明显低于对照组（$P<0.05$）。总体并发症发生率试验组明显低于对照组（$P<0.05$）。本研究中对照组 2 例患者并发严重食管狭窄，给予硬式导丝引导下 8.5F 扩张器进行扩张后，再置入可取式覆膜支架；覆膜支架留置 2 周后取出，患者吞咽困难缓解，扩张及取出支架后均未并发出血。

讨　论

目前肝硬化食管胃底静脉曲张内镜下治疗是静脉曲张破裂出血的首选治疗方法，由于内镜下止血和预防再出血往往需要多次治疗，因此采用既能

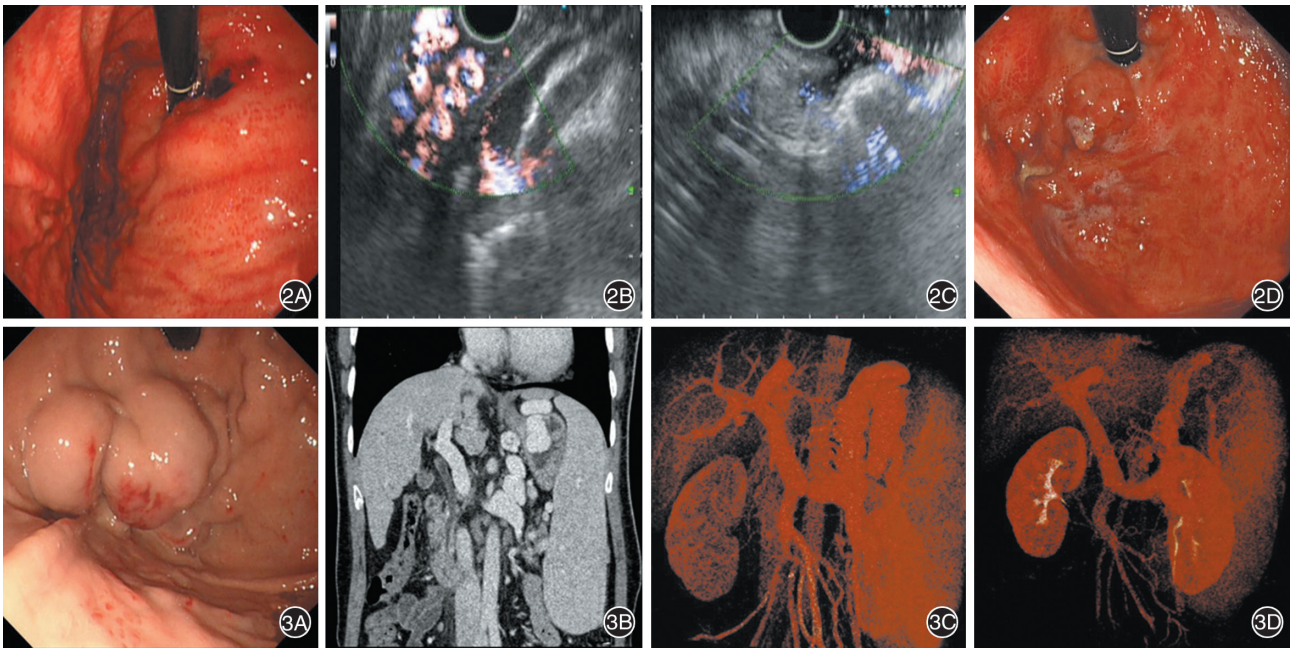

图 2　行内镜治疗后 6 个月再出血患者行内镜超声检查后治疗　2A：内镜下可见胃底粗大曲张静脉团；2B：治疗前内镜超声可见蜂窝状血流信号；2C：治疗后复查内镜超声血流消失，可见组织胶及碘油形成的高密度团块，后方伴有声影；2D：治疗后 2 周胃镜复查见胃底曲张静脉明显减轻　**图 3**　有胃肾分流道的胃底静脉曲张的内镜下治疗　3A：治疗前胃镜检查所见胃底静脉曲张；3B：治疗前 CT 门静脉系统冠状位可见粗大的静脉曲张及交通支；3C：治疗前 CT 门脉系统三维成像显示粗大的胃肾分流血管；3D：治疗 2 周后 CT 门脉系统三维成像显示胃肾分流消失

表 1　食管胃底静脉曲张不同治疗方式患者临床资料比较

临床资料	试验组	对照组	*P* 值
实际完成例数	62	63	
年龄范围(岁)	25～83	24～78	
平均年龄(岁，$\bar{x}\pm s$)	41.22±3.50	43.25±4.20	0.553
性别(男/女)	41/21	35/28	0.226
肝功能分级[例(%)]			0.857
Child A	12(19.4)	10(15.9)	
Child B	45(72.6)	47(74.6)	
Child C	5(8.1)	6(9.5)	
肝硬化原因[例(%)]			0.756
乙肝肝硬化	51(82.3)	54(85.7)	
丙肝肝硬化	4(6.5)	2(3.2)	
酒精性肝硬化	5(8.1)	6(9.5)	
其他原因肝硬化	2(3.2)	1(1.6)	
门静脉内径(cm，$\bar{x}\pm s$)	1.37±0.20	1.28±0.21	0.381
脾静脉内径(cm，$\bar{x}\pm s$)	1.00±0.19	1.02±0.16	0.808

做到止血率高、静脉曲张消失快、复发率低，又能使并发症降低的方法就显得非常重要。近年来多排螺旋 CT 及内镜超声检查对于诊断及指导内镜下治疗有很大帮助[19-20]，多排螺旋 CT 可作为筛查门静脉高压症食管胃底静脉曲张的无创性检查方法[21]，尤其对较大胃静脉曲张诊断的敏感度和特异度较高[22]。CT 门脉成像可清晰显示门静脉主干及其分支与侧支循环，与胃镜检查在胃静脉曲张诊断方面具有一致性[23]，对孤立胃静脉曲张也是一种有效的筛查和治疗评估工具[24]，对食管胃底静脉曲张的出血也有一定的预测价值[20]。内镜超声能够发现穿支静脉、食管周围静脉，对治疗的选择有指导作用，对无壁外静脉、交通静脉的单纯性食管静脉曲张出血，食管静脉曲张套扎治疗可获得满意疗效且不易复发。食管静脉曲张伴壁外静脉、交通静脉者，食管静脉曲张套扎治疗达不到满意疗效，复发再出血率高，不宜作为首选治疗手段。

本研究中共 125 例患者顺利完成治疗及随访，结果发现在胸骨后疼痛、胸腔积液、食管溃疡、食管狭窄、异位栓塞、肝性脑病、菌血症、术中术后大出血等多项并发症指标中，两组胸腔积液发生率差异有统计学意义，其原因有待进一步研究明确。虽然食管贲门狭窄的并发症发生率不高，但一旦并发食管贲门狭窄后，将严重影响患者的生活质量，可应用内镜下球囊扩张、可回收支架等方法治疗。

表 2　食管胃底静脉曲张不同治疗方式患者疗效比较

组别	例数	急诊止血率[例(%)]	出血复发率[例(%)]	病死率[例(%)]	首次住院时间(d, $\bar{x}\pm s$)	治疗次数($\bar{x}\pm s$)	静脉曲张消失时间(个月, $\bar{x}\pm s$)	静脉曲张消失率[例(%)]	复发率[例(%)]
试验组	62	61(98.4)	3(4.8)	2(3.2)	22.13±3.91	3.00±0.76	7.25±1.16	58(93.5)	1(1.6)
对照组	63	60(95.2)	6(9.5)	1(1.6)	21.88±3.48	5.63±0.92	8.88±1.64	55(87.3)	8(12.7)
统计量		$\chi^2=0.242$	$\chi^2=0.445$	$\chi^2=0.000$	$t=0.135$	$t=6.251$	$t=2.283$	$\chi^2=0.777$	$\chi^2=4.208$
P 值		0.623	0.505	0.989	0.894	0.000	0.039	0.378	0.040

表 3　食管胃底静脉曲张不同治疗方式患者并发症发生率比较[例(%)]

组别	例数	胸骨后疼痛	胸腔积液	食管溃疡	食管狭窄	肝性脑病	菌血症	术后大出血	合计
试验组	62	10(16.1)	0(0)	2(3.2)	0(0)	4(6.5)	1(1.6)	0(0)	17 (27.4)
对照组	63	12(19.0)	6(9.5)	9(14.3)	2(3.2)	5(7.9)	0(0)	3(4.8)	37(58.7)
χ^2 值		0.184	4.211	3.484	0.492	0.063	0.000	1.334	9.325
P 值		0.668	0.040	0.062	0.483	0.801	0.994	0.248	0.003

本研究在治疗过程中发现胃底静脉曲张栓塞治疗时有可能发生注射针堵塞和滞针,一旦发生针头堵塞,应立即更换新的注射针在原位再次注射;如果发生滞针,切忌粗暴拔针,尽量用内镜头端贴近静脉壁,缓慢拔针,拔针后迅速更换新针,在原位或原位周边进行二次注射,要求迅速、准确完成,避免大出血而影响操作视野。为预防堵针和滞针发生,尽量每注射 1 点,更换新针。由于考虑到经济原因,应用 1 针多点注射时,进针前在内镜活检孔道内给予 2 mL 碘油预防活检孔道堵塞,采用“三明治”注射法注射组织粘合剂(碘油-组织胶-碘油),即先将碘油充满 21G 注射针,注射组织胶后,再注入碘油 1.5 mL,将注射针管内残余组织胶推入血管内,然后拔针,再注入 5~10 mL 葡萄糖注射液于胃腔内推出,注洗以防注射针堵塞。近 2 年来本研究组采用“聚桂醇-组织胶-聚桂醇”的“三明治”法,异位栓塞的发生率有所减少,其确切疗效需大样本、多中心研究。

本研究中,两组急诊止血率、再出血率及病死率、首次平均住院时间、静脉曲张消失率差异无统计学意义($P>0.05$);但平均治疗次数、静脉曲张消失时间及复发率差异有统计学意义($P<0.05$)。说明通过 CT 门脉成像联合内镜超声指导对肝硬化食管胃底静脉曲张破裂出血进行精准治疗较传统经验治疗有一定优势,能够指导食管胃底静脉曲张破裂出血的内镜下序贯治疗。

通过近年来内镜超声的发展实践,以及在本课题实施过程中的实际操作,我们发现内镜超声的优势在于能够突破黏膜浅层发现黏膜下隐匿的穿支血管及尚未隆起的黏膜下血管网,将内镜超声应用于治疗后残余血管的评估及下一步治疗,可能会给患者带来更多的受益,本课题在初始设计时未能考虑到这一点,这是本课题的不足之处,将会在以后的研究中进一步深入探讨。

参 考 文 献

[1] Irisawa A, Obara K, Sato Y, et al. EUS analysis of collateral veins inside and outside the esophageal wall in portal hypertension[J]. Gastrointest Endosc, 1999, 50(3): 374-380. DOI: 10.1053/ge.1999.v50.97777.

[2] Schepis F, Cammà C, Niceforo D, et al. Which patients with cirrhosis should undergo endoscopic screening for esophageal varices detection? [J]. Hepatology, 2001, 33(2): 333-338. DOI: 10.1053/jhep.2001.21410.

[3] 蔡莉, 文黎明, 覃刚, 等. 国产组织胶内镜下注射联合套扎治疗食管胃底静脉曲张的临床应用[J].西南军医,2010,12(5):866-867. DOI: 10.3969/j.issn.1672-7193.2010.05.022.

[4] Sarin SK, Lamba GS, Kumar M, et al. Comparison of endoscopic ligation and propranolol for the primary prevention of variceal bleeding[J]. N Engl J Med, 1999, 340(13): 988-993. DOI: 10.1056/NEJM199904013401302.

[5] Schepis F, Cammà C, Niceforo D, et al. Which patients with cirrhosis should undergo endoscopic screening for esophageal varices detection? [J]. Hepatology, 2001, 33(2): 333-338. DOI: 10.1053/jhep.2001.21410.

[6] 蔡莉, 文黎明, 覃刚, 等. 国产组织胶内镜下注射联合套扎治疗食管胃底静脉曲张的临床应用[J].西南军医,2010,12(5):866-867. DOI: 10.3969/j.issn.1672-7193.2010.05.022.

[7] 令孤恩强. 消化道静脉曲张及出血的内镜诊断和治疗规范试行方案: 第十届国际治疗内镜及消化病学术会议[C].苏

州, 2010.
[8] Stiegmann GV, Sun JH, Hammond WS. Results of experimental endoscopic esophageal varix ligation[J]. Am Surg, 1988, 54(2): 105-108.
[9] Suzuki H, Chiba M, Yamamoto M, et al. Present status of endoscopic therapy for esophageal varices--endoscopic variceal ligation (EVL)[J]. Nihon Geka Gakkai Zasshi, 1996, 97(1): 49-54.
[10] Suga T, Akamatsu T, Kawamura Y, et al. Actual behaviour of N-butyl-2-cyanoacrylate (histoacryl) in a blood vessel: a model of the varix[J]. Endoscopy, 2002, 34(1): 73-77. DOI: 10.1055/s-2002-19384.
[11] Cheng LF, Wang ZQ, Li CZ, et al. Treatment of gastric varices by endoscopic sclerotherapy using butyl cyanoacrylate: 10 years' experience of 635 cases[J]. Chin Med J (Engl), 2007, 120(23): 2081-2085.
[12] 张澍田, 于中麟, 冀明, 等. 三种内镜下治疗方法对胃底静脉曲张的疗效[J].中华消化内镜杂志, 2003, 20(2): 80-82. DOI: 10.3760/cma.j.issn.1007-5232.2003.02.002.
[13] 冀明, 王沧海, 于中麟, 等. 国产组织粘合剂注射加套扎治疗食管胃底静脉曲张[J].中华消化内镜杂志, 2006, 23(5): 361-362. DOI: 10.3760/cma.j.issn.1007-5232.2006.05.013.
[14] 吴作艳, 冀明. 内镜下胃底组织胶注射联和套扎术对肝硬化患者食管胃底静脉曲张程度的影响[J].山东医药, 2010, 50(23): 65-66. DOI: 10.3969/j.issn.1002-266X.2010.23.027.
[15] 任旭, 唐秀芬, 孙晓梅, 等. 经内镜注射组织黏合剂 D-TH 胶治疗胃静脉曲张出血的探讨[J].中华消化内镜杂志, 2004, 21(6): 374-377. DOI: 10.3760/cma.j.issn.1007-5232.2004.06.004.
[16] 王艳梅, 程留芳, 李楠. 组织黏合剂闭合血管影响因素的血液流变学研究[J].中华消化内镜杂志, 2006, 23(4): 263-266. DOI: 10.3760/cma.j.issn.1007-5232.2006.04.007.
[17] 中华医学会消化内镜学分会食管胃静脉曲张学组. 消化道静脉曲张及出血的内镜诊断和治疗规范试行方案(2009 年)[J].中国继续医学教育, 2010, 2(6): 21-26. DOI: 10.3969/j.issn.1674-9308.2010.06.003.
[18] 王守峰, 张金岭, 殷忠美, 等. 不同 Child 分级的高 HBVDNA 滴度原发性肝癌介入治疗后肝功能损害的对比研究[J].中国肿瘤外科杂志, 2013, 5(3): 160-162. DOI: 10.3969/j.issn.1674-4136.2013.03.006.
[19] 中华医学会肝病学分会, 中华医学会消化病学分会, 中华医学会消化内镜学分会. 肝硬化门静脉高压食管胃静脉曲张出血的防治指南[J].中华内科杂志, 2016, 55(1): 57-72. DOI: 10.3760/cma.j.issn.0578-1426.2016.01.015.
[20] 丁惠国, 徐小元, 令狐恩强, 等.《肝硬化门静脉高压食管胃静脉曲张出血的防治指南》解读[J].临床肝胆病杂志, 2016, 32(2): 220-222. DOI: 10.3969/j.issn.1001-5256.2016.02.003.
[21] Chen TW, Yang ZG, Li X, et al. Evaluation of entire gastric fundic and esophageal varices secondary to posthepatitic cirrhosis: portal venography using 64-row MDCT[J]. Abdom Imaging, 2010, 35(1): 1-7. DOI: 10.1007/s00261-009-9506-y.
[22] 沈敏, 朱康顺, 孟晓春, 等. 门静脉高压症食管静脉曲张的 CT 诊断及出血风险预测[J].中华医学杂志, 2010, 90(41): 2911-2915. DOI: 10.3760/cma.j.issn.0376-2491.2010.41.008.
[23] 刘桂勤, 华静, 沈加林. CT 门静脉血管成像预测肝硬化门静脉高压食管胃底静脉曲张破裂出血价值[J].中华实用诊断与治疗杂志, 2015, 29(4): 396-398. DOI: 10.13507/j.issn.1674-3474.2015.04.031.
[24] 史琲, 朱晖, 郑嘉岗, 等. 门静脉 CTA 对孤立性胃静脉曲张内镜下治疗前后的评估[J].肝脏, 2013, 18(10): 659-663. DOI: 10.3969/j.issn.1008-1704.2013.10.001.

(收稿日期:2017-11-18)
(本文编辑:钱程)

·消　　息·

《中华消化内镜杂志》再次入编《中文核心期刊要目总览》

依据文献计量学的原理和方法,经研究人员对相关文献的检索、统计和分析,以及学科专家评审,《中华消化内镜杂志》入编《中文核心期刊要目总览》2017 年版(即第 8 版)之“内科学”类的核心期刊。这是《中华消化内镜杂志》全体编委、审稿专家、作者和编辑部多年来共同努力的成果。

《中文核心期刊要目总览》2017 年版由北京大学出版社出版,经北京大学图书馆联合百余名专家和期刊工作者评选、鉴定。对于核心期刊的评价采用定量评价和定性评审相结合的方法,定量评价指标有 16 个,选作评价指标统计源的数据库及文摘刊物达 49 种,统计到的文献数量共计 93 亿余篇次,涉及期刊13 953种,参加核心期刊评审的学科专家近 8 000 位。经过定量筛选和专家定性评审,从我国正在出版的中文期刊中评选出 1 981 种核心期刊,我刊为其中之一。《中文核心期刊要目总览》受到学术界的广泛认同,在我国学术界具有高度权威性。

目前《中华消化内镜杂志》入编中国科技核心期刊(中国科技论文统计源期刊)、中国科学引文数据库(CSCD)来源期刊及《中文核心期刊要目总览》,期刊质量及学术传播影响有力提升。