·病例报道·

内镜下表现为痘疮样结节的胃十二指肠结核一例

窦晓坛　吴毓麟　凌亭生　孙琦　邹晓平

患者男，73 岁，主因“上腹隐痛不适 1 个月余”入院。患者 1 个月前无诱因感上腹部隐痛不适，进食后尤甚，无反酸烧心、恶心呕吐、呕血黑便、畏寒发热、低热盗汗、咳嗽咳痰。既往否认结核病史，有高血压病史 5 年，口服厄贝沙坦 150 mg/d降压，血压控制尚可。入院查体双肺呼吸音稍粗，余未见明显阳性体征。查上、中腹部 CT 提示：胃窦部及胃底部胃壁不均匀增厚，腹腔内肠系膜周围多发小淋巴结。完善胃镜检查提示：胃底、胃体、胃窦、十二指肠降部散在痘疮结节样隆起（图 1），胃内予活检 2 块，十二指肠降部活检 2 块。诊断：萎缩性胃炎伴糜烂，十二指肠降部淋巴管扩张（？）。胃镜活检病理提示：（胃底）中度慢性非萎缩性胃炎伴急性活动，浅表糜烂，黏膜固有层见多灶上皮样肉芽肿形成，查见抗酸染色阳性杆菌，PAS、GMS 未查见病原体；（十二指肠降部）慢性活动性小肠炎伴黏膜下多量上皮样肉芽肿形成，多次抗酸染色见阳性杆菌（图 2）。进一步完善痰涂片找抗酸杆菌，结核抗体、血沉、结核感染 T 细胞斑点试验（T-SPOT）均阴性。肠镜检查提示：插镜至回肠末段，结肠见数枚 0.3～0.5 cm 息肉，均予摘除，回肠末段、回盲部、余结肠黏膜正常。胸部 CT 提示：右上肺斑片影，炎症可能，两肺多发小结节（图 3）。患者胃、十二指肠结核诊断明确，予异烟肼、利福平、比嗪酰胺、乙胺丁醇四联抗结核治疗。目前患者正规抗结核治疗中，无药物相关副作用发生，后续治疗效果有待进一步随访。

讨论　随着免疫抑制患者数量增多和受传统药物耐药等因素的影响，世界范围内结核感染有增多趋势，近年来消化系统结核尤其是肠结核、结核性腹膜炎并不少见，患者表现多不典型，以非特异腹痛、急性消化道出血、腹水表现多见。而原发于上消化道结核相对少见，文献报道临床或内镜表现见于流出道梗阻、消化道溃疡伴出血等[1-3]，易误诊为胃癌，多数经外科手术后病理证实，穿孔少见，部分患者合并

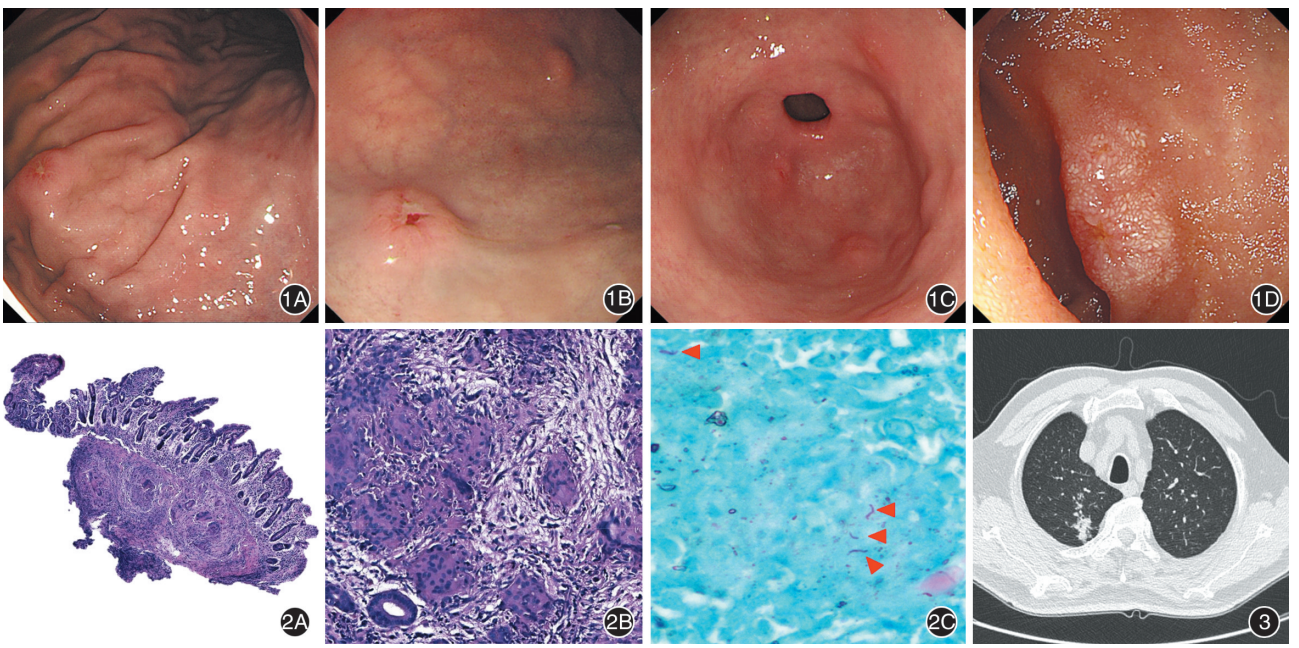

图 1　内镜下见胃、十二指肠散在痘疮结节样隆起，部分顶端糜烂　1A：胃底；1B：胃体；1C：胃窦；1D：十二指肠降部　**图 2**　活检病理　2A：十二指肠活检组织见多灶上皮样肉芽肿形成　HE ×50；2B：胃活检组织见多灶上皮样肉芽肿　HE ×100；2C：胃活检组织查见结核分支杆菌菌体（红色箭头所示）　抗酸染色 ×1 000　**图 3**　CT 示右上肺斑片影

DOI：10.3760/cma.j.issn.1007-5232.2018.08.017

作者单位：210008 南京，南京大学医学院附属鼓楼医院消化内科（窦晓坛、吴毓麟、凌亭生、邹晓平），病理科（孙琦）

通信作者：凌亭生，Email：chinalts@126.com

消化道以外器官累及[4]。本例患者为老年男性，无免疫抑制基础状态，以上腹隐痛为主要表现，缺乏低热盗汗、乏力等消耗症状，胃镜下仅表现为痘疮结节样隆起，尚未见相似报道。同时该患者无咳嗽、咳痰临床表现，否认既往结核感染病史，结合痰涂片、胸部 CT 检查肺结核依据不足，查肠镜末段回肠、结肠均正常。在常见发病部位结核感染依据不足，也是本例特点之一。本例患者血 T-SPOT、结核抗体检查均阴性，常规活检病理查见上皮样肉芽肿及特殊染色抗酸杆菌阳性，对疾病诊断起到了关键作用。四联抗结核治疗是消化道结核的主要治疗方案，治疗过程中应密切监测药物副作用，定期随访复查评估治疗效果。有研究认为长期抑酸药应用易导致消化道结核，故该例患者未给予抑酸治疗[5]。

参 考 文 献

[1] Arabi NA, Musaad AM, Ahmed EE, et al. Primary gastric tuberculosis presenting as gastric outlet obstruction: a case report and review of the literature[J]. J Med Case Rep, 2015, 9(1): 265. DOI: 10.1186/s13256-015-0748-8.

[2] Merali N, Chandak P, Doddi S, et al. Non-healing gastro-duodenal ulcer: A rare presentation of primary abdominal tuberculosis [J]. Int J Surg Case Rep, 2015, 6: 8-11. DOI: 10.1016/j.ijscr.2014.09.028.

[3] Eray İC, Rencüzoğullarl A, Yalav O, et al. Primary gastric tuberculosis mimicking gastric cancer[J]. Ulus Cerrahi Derg, 2015, 31(3): 177-179. DOI: 10.5152/UCD.2014.2667.

[4] Rao YG, Pande GK, Sahni P, et al. Gastroduodenal tuberculosis management guidelines, based on a large experience and a review of the literature[J]. Can J Surg, 2004, 47(5): 364-368.

[5] Di PR, Pietroletti R, Leardi S, et al. Primary gastroduodenal tuberculous infection presenting as pyloric outlet obstruction[J]. Am J Gastroenterol, 1996, 91(4): 807-808.

（收稿日期：2018-01-12）
（本文编辑：顾文景）

内镜黏膜下剥离术治疗静止期胃 Dieulafoy 病一例

兰洋　曹海龙　王斯南　张玉洁　姜葵　王邦茂

患者女，67 岁，主因“反酸及上腹不适 1 年余加重 20 d”入院。患者于入院前 1 年余因反酸及上腹不适行胃镜检查，示胃体黏膜下隆起病变（1.0 cm×0.8 cm），未予特殊处理。2 个月前行超声内镜示胃体隆起大小无显著变化，其隆起源于黏膜下层低回声区，内部回声不均匀，最大切面0.9 cm×0.5 cm；初步诊断：胃体隆起（间质瘤？图 1A、1B）。20 d 前患者无明显诱因出现症状加重，无恶心呕吐，无呕血黑便，自行服用抗酸药物症状稍缓解，为进一步诊治入院。查体：体温 36.5℃，脉搏 74 次/min，呼吸 18 次/min，血压 120/86 mmHg（1 mmHg=0.133 kPa）。营养中等，浅表淋巴结不大；心肺腹部查体未见异常。全腹部 CT 平扫示胃壁显厚，肝囊肿。完善相关、检查排除手术禁忌并签署知情同意书后，在气管插管麻醉下行内镜黏膜下剥离术（ESD）：于隆起边缘标记后黏膜下注射甘油果糖+亚甲蓝+肾上腺素混合液，三角刀沿隆起边缘黏膜层，沿黏膜下层逐层分离，暴露瘤体，瘤体位于黏膜下层，完整切除，术中无明显出血。电止血钳处理创面，创面无出血、穿孔及残留，钛夹封闭创面（图 1C～1E）。ESD 术后给予禁食水，胃肠减压，同时予静脉营养、抑酸、保护胃黏膜等治疗，观察无出血腹痛表现后予以出院。ESD 病理结果回报示（胃体）畸形的大管径动脉，符合胃 Dieulafoy 病（图 1F）。随访 3 个月，患者一般情况良好，未诉呕血黑便，无明显反酸及上腹不适。

讨论　Dieulafoy 病又称黏膜下恒径动脉出血，可发生于消化道的任何部位，由血管畸形所致[1]。Dieulafoy 病最常见于胃部，特别是胃小弯侧[2]。胃 Dieulafoy 病的病变血管在黏膜下层发生扭曲，在经过黏膜层后保持管径不变并凸出于胃腔内，易在食物和胃液刺激下破裂出血，死亡率较高。对于正在出血的活动期 Dieulafoy 患者，多采用内镜下微创治疗（包括电凝、硬化剂注射以及止血夹等），止血效果佳[3]。由于病变范围小、病灶孤立、部位隐匿，Dieulafoy 病实际工作中漏诊和误诊率很高，在出血静止期更易漏诊和误诊。本例患者仅有反酸和上腹不适，无呕血黑便等上消化道出血症状，属于静止期胃 Dieulafoy 病。其扭曲的动脉在穿透黏膜前，可埋藏于黏膜下层，形成隆起，超声内镜表现与胃间质瘤等胃黏膜下肿瘤不易区分。考虑到 Dieulafoy 病有造成致命性消化道出血的潜在危险，消化内镜医师应及时识别并提高警惕，以减少出血的可能。近年来，随着内镜技术的快速发展，ESD 已成为一种被广泛接受的治疗消化道早期肿瘤及黏膜下肿瘤的手段[4-7]。从本病例可以看出，ESD 对于静止期胃 Dieulafoy 病可能是一种有效、安全的治疗方法，可避免手术治疗且保留胃功能，但其长期疗效还有待进一步大样本多中心试验验证。

DOI：10.3760/cma.j.issn.1007-5232.2018.08.018

作者单位：300052 天津，天津医科大学总医院消化内科［兰洋（现在中国医学科学院血液病医院）、曹海龙、王斯南、姜葵、王邦茂］，病理科（张玉洁）

通信作者：曹海龙，Email：caohailong@tmu.edu.cn