Clin Pathol, 2010, 63(8): 681-686. DOI: 10.1136/jcp.2010.075507.

[11] Spring KJ, Zhao ZZ, Karamatic R, et al. High prevalence of sessile serrated adenomas with BRAF mutations: a prospective study of patients undergoing colonoscopy[J]. Gastroenterology, 2006, 131(5): 1400-1407. DOI: 10.1053/j.gastro.2006.08.038.

[12] Carr NJ, Mahajan H, Tan KL, et al. Serrated and non-serrated polyps of the colorectum: their prevalence in an unselected case series and correlation of BRAF mutation analysis with the diagnosis of sessile serrated adenoma[J]. J Clin Pathol, 2009, 62(6): 516-518. DOI: 10.1136/jcp.2008.061960.

[13] Saiki H, Nishida T, Yamamoto M, et al. Frequency of coexistent carcinoma in sessile serrated adenoma/polyps and traditional serrated adenomas removed by endoscopic resection[J]. Endosc Int Open, 2016, 4(4): E451-458. DOI: 10.1055/s-0042-103239.

[14] Laird-Fick HS, Chahal G, Olomu A, et al. Colonic polyp histopathology and location in a community-based sample of older adults[J]. BMC Gastroenterol, 2016, 16(1): 90. DOI: 10.1186/s12876-016-0497-1.

[15] Hiraoka S, Kato J, Fujiki S, et al. The presence of large serrated polyps increases risk for colorectal cancer[J]. Gastroenterology, 2010, 139(5): 1503-1510, 1510. e1-3. DOI: 10.1053/j.gastro.2010.07.011.

[16] Oono Y, Fu K, Nakamura H, et al. Progression of a sessile serrated adenoma to an early invasive cancer within 8 months[J]. Dig Dis Sci, 2009, 54(4): 906-909. DOI: 10.1007/s10620-008-0407-7.

（收稿日期：2017-11-16）
（本文编辑：周昊）

张氏剥离刀与远视距法在食管内镜黏膜下剥离术中的应用

张建国　许晶　陈月莉

内镜黏膜下剥离术（endoscopic submucosal dissection, ESD）已成为食管早癌及癌前病变的重要治疗方法，其所用刀具主要有日本的 Dual 刀、IT nano 刀、IT2 刀等[1]。这些刀具在食管 ESD 中发挥了重要作用，然而在部分 ESD 中使用仍有困难，有较高并发症发生风险[2]，且需要依赖进口，价格昂贵。为此，笔者设计了一款国产新型内镜黏膜下剥离刀——张氏剥离刀，结合笔者提出的远视距法 ESD（far away view of ESD, FV-ESD）[3]，初步应用效果满意，报道如下。

一、资料与方法

1.临床资料：回顾性分析我院内镜中心 2016 年 5 月至 2017 年 3 月用张氏剥离刀行 ESD 的患者资料，病例均符合食管 ESD 治疗适应证[3]。所有患者被告知研究目的，并签署了胃镜检查、ESD 治疗和麻醉知情同意书。本研究通过我院医学伦理委员会同意。

2.器械与药品：Olympus CV-260SL 主机、GIF-Q260J 胃镜，电凝钳，UCR 气泵，张氏剥离刀（北京康派特医疗器械有限公司），重庆金山 OMOM 高频电切装置，德国 MTW 注射针，生理盐水，亚甲蓝，1.5%卢戈碘液。

3.方法：病变均于术前行 ME-NBI 和卢戈液碘染色确认病变性质、程度、范围和深度，并取活检经病理证实为食管高级别上皮内瘤变或食管黏膜内癌。患者静脉麻醉后开始 ESD。首先以 1.5%卢戈液喷洒确认食管病变边界，之后完成病变标记、注射、切边、剥离、回收标本、处理创面的过程。与常规方法不同之处在于：（1）内镜头端不带透明帽；（2）不使用 Dual 刀、IT 刀等，无论切边还是剥离自始至终只使用张氏剥离刀；（3）采用 FV-ESD 进行手术，即不强调内镜头端必须要足够抵近或钻入黏膜下层，而是强调在宏观远视距上观察和操作，只要确认张氏剥离刀处在正确的黏膜下层剥离层面即可进行剥离（图 1）。所有病例记录手术时间、并发症发生情况、整块切除率。

二、结果

本组 20 例患者中男 11 例、女 9 例，年龄 36~89 岁，平均 61.3 岁。共 20 处病变，其中食管上段病变 3 处、中段 12 处、下段 5 处；病变大小 2.0~10.0 cm，平均 4.2 cm；累及食管环周<1/2 者 13 例，1/2~2/3 周者 7 例，无全周累及病例。病变均完成了整块切除，切除标本大小 3.0~11.0 cm，平均 5.1 cm；手术时间 13~67 min，平均 28.5 min。所有病例术中出血情况与常规方法相同，均可通过电凝或止血钳成功止血；术后无迟发性出血及穿孔病例发生。术后食管狭窄 3 例，但均为轻度狭窄不影响进食。无其他严重并发症及死亡病例发生。

讨论　ESD 包括标记、注射、切开、剥离等步骤，其中剥离是 ESD 最核心的环节。为了更好地实施黏膜下层剥离，目前 ESD 强调内镜头端带透明帽，内镜充分贴近黏膜下层，在近视距视野下完成黏膜下层的剥离，笔者将现行方法命名为近视距法 ESD（near view of ESD, NV-ESD）。NV-ESD 有近

DOI: 10.3760/cma.j.issn.1007-5232.2018.09.013
作者单位：100012 北京，航空总医院消化内科
通信作者：张建国，Email：zjg8689@163.com

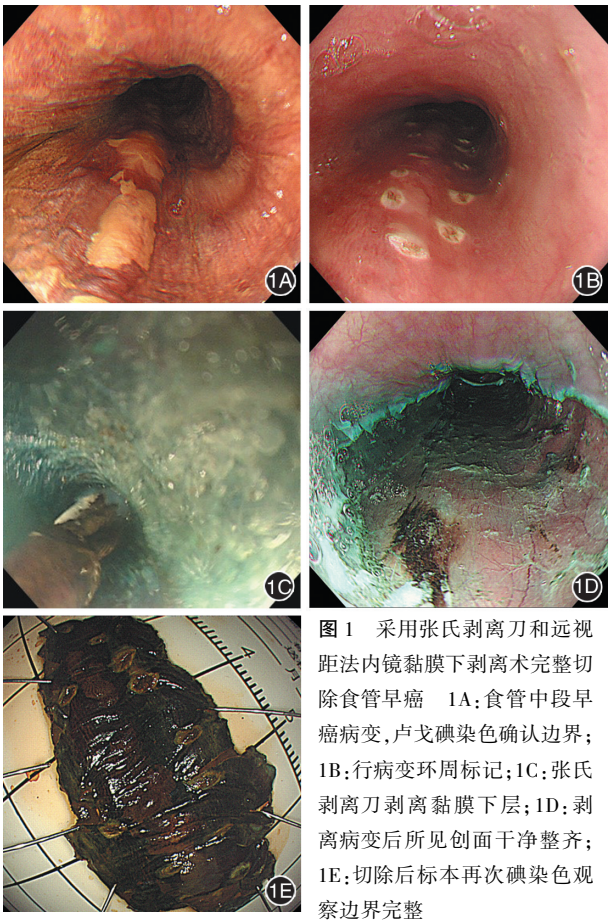

图 1　采用张氏剥离刀和远视距法内镜黏膜下剥离术完整切除食管早癌　1A：食管中段早癌病变，卢戈碘染色确认边界；1B：行病变环周标记；1C：张氏剥离刀剥离黏膜下层；1D：剥离病变后所见创面干净整齐；1E：切除后标本再次碘染色观察边界完整

20 年历史，取得了巨大成功。然而，这一方法并非完美，仍然有其不足和弊端[4-5]，表现在过于强调透明帽和近视距的操作。透明帽使得内镜视野明显缩小，聚集在局部，而难以照顾到整体。透明帽抵近黏膜下层顶起黏膜盖以暴露黏膜下层的方法，实际操作时并不容易，费时费力，有时甚至难以实现。而抛弃透明帽，可以获得更加完整的视野，更有利于在全局上把握 ESD 操作。

FV-ESD 放弃了透明帽，从而获得了更大更远视野，能在整体上观察病变的各个层次，强调从宏观上观察剥离刀位置，使其始终居于黏膜下层的正确层面上进行黏膜下层剥离切割。由于 FV-ESD 着重宏观远视距操作，因此其更适合范围更大、距离更长地剥离切割。而目前市面上的刀具均为短刀、硬刀，更适用于 NV-ESD 进行雕刻式切割，而不适合 FV-ESD。笔者设计的张氏剥离刀属于长刀、软刀、绝缘刀、旋转刀，长刀，是指其有效切割刀丝长度远长于目前的 Dual 刀、IT 刀等，达到 5~25 mm，且其刀头长度通过手柄的推拉可长可短；软刀，是指刀头材质柔软，可以根据病变情况适度变形，具有较好的自适应能力；绝缘刀，是指刀头顶端及一边的刀丝为绝缘部，另一侧刀丝为切割部，绝缘部起支点支撑作用，强化安全性；旋转刀，是指刀头方向可以通过手柄部进行 360°旋转，根据需求将刀丝调整到合适角度。此刀配合 FV-ESD，可以实现更大幅度、更大距离、更加快速安全的剥离切割。本研究中使用张氏剥离刀及 FV-ESD 进行黏膜下层剥离，一次切割不是点切而是扫切，一次切割切开的不是一个点而是一个面，因此切割范围更大、速度更快，切面也更平整光滑，而不像短刀点切，速度较慢且切面总有“雨打沙滩万点坑”之印迹。

本研究结果显示 FV-ESD 并未增加出血、穿孔等并发症发生，分析原因在于：(1)食管黏膜下层微血管多纤细，切割时只要适当控制好切割速度不要太快、采用混切模式就可以减少切割过程中的出血；个别情况下较大血管的出血同样采用电凝钳止血。另一方面，由于采用远视距操作，手术过程中的少许出血并不妨碍后续操作，而这一点在近视距操作时常难以避开。(2)FV-ESD 可以从宏观上整体上观察和把握切割层面，相对 NV-ESD 同样能保持正确切割层面，但方法上更简单易行。

总之，从我们的初步研究看张氏剥离刀及 FV-ESD 在食管 ESD 中有着较好地应用价值，可以更简单易行、快速安全地完成 ESD，值得进一步研究。当然，本研究属于单中心研究，且样本量较小，未来仍需要多中心大样本的前瞻性研究证实。

参 考 文 献

[1] Oyama T, Tomori A, Hotta K, et al. Endoscopic submucosal dissection of early esophageal cancer[J]. Clin Gastroenterol Hepatol, 2005, 3(7 Suppl 1): S67-70.

[2] Kuwano H, Nishimura Y, Oyama T, et al. Guidelines for diagnosis and treatment of carcinoma of the esophagus April 2012 edited by the Japan Esophageal Society[J]. Esophagus, 2015, 12(1): 1-30. DOI: 10.1007/s10388-014-0465-1.

[3] 中华医学会消化内镜学分会，中国抗癌协会肿瘤内镜专业委员会. 中国早期食管癌筛查及内镜诊治专家共识意见(2014年，北京)[J]. 中华消化内镜杂志, 2015, 32(4): 205-224. DOI: 10.3760/cma.j.issn.1007-5232.2015.04.001.

[4] Stahl M, Mariette C, Haustermans K, et al. Oesophageal cancer: ESMO Clinical Practice Guidelines for diagnosis, treatment and follow-up[J]. Ann Oncol, 2013, 24(Suppl 6): vi51-56. DOI: 10.1093/annonc/mdt342.

[5] 唐健，刘枫，李兆申. 内镜黏膜下剥离术相关器械和操作技术的新进展[J]. 中华消化内镜杂志, 2016, 33(3): 194-197. DOI: 10.3760/cma.j.issn.1007-5232.2016.03.018.

(收稿日期：2017-12-25)
(本文编辑：朱悦)