

·病例报道·

# 胆道子镜直视下胆管癌光动力治疗 1 例(含视频)

王蕾<sup>1</sup> 李伟<sup>2</sup> 薛魁金<sup>1</sup> 毛庆东<sup>1</sup> 王文静<sup>1</sup> 黄伊宁<sup>1</sup> 王佳<sup>1</sup> 丛羽晨<sup>1</sup> 宋田成<sup>1</sup>  
吴昭逸<sup>1</sup> 谭军英<sup>1</sup> 鞠辉<sup>1</sup> 何宝国<sup>1</sup> 胡效坤<sup>2</sup> 曹彬<sup>1</sup>

<sup>1</sup>青岛大学附属医院消化内科, 青岛 266000; <sup>2</sup>青岛大学附属医院介入医学科, 青岛 266000

王蕾和李伟对本文有同等贡献

通信作者: 曹彬, Email: qycaobin@126.com



扫码查看操作视频

**【摘要】** 对于无法手术切除的胆管恶性梗阻患者, 经内镜或经皮途径胆管引流是主要姑息性治疗手段, 既往 X 线透视引导下经内镜逆行胰胆管造影(endoscopic retrograde cholangiopancreatography, ERCP)途径或者经皮经肝途径胆管恶性肿瘤光动力治疗(photodynamic therapy, PDT)联合胆管支架置入, 有助于延长患者的生存期及提高生活质量, 但存在无法对病灶进行精准定位照射的问题。本文报道 1 例 67 岁男性患者因胆总管低分化腺癌行经口胆道子镜直视下 PDT 治疗的案例, 实现了对病灶的内镜直视下准确定位照射治疗。

**【关键词】** 胰胆管造影术, 内窥镜逆行; 胆管癌; 胆道子镜; 光动力治疗

## Photodynamic therapy for cholangiocarcinoma under direct visualization of cholangioscopy: a case report (with video)

Wang Lei<sup>1</sup>, Li Wei<sup>2</sup>, Xue Kuijin<sup>1</sup>, Mao Qingdong<sup>1</sup>, Wang Wenjing<sup>1</sup>, Huang Yining<sup>1</sup>, Wang Jia<sup>1</sup>, Cong Yuchen<sup>1</sup>, Song Tiancheng<sup>1</sup>, Wu Zhaoyi<sup>1</sup>, Tan Junying<sup>1</sup>, Ju Hui<sup>1</sup>, He Baoguo<sup>1</sup>, Hu Xiaokun<sup>2</sup>, Cao Bin<sup>1</sup>

<sup>1</sup>Department of Gastroenterology, The Affiliated Hospital of Qingdao University, Qingdao 266000, China;

<sup>2</sup>Department of Interventional Medicine, The Affiliated Hospital of Qingdao University, Qingdao 266000, China

Wang Lei and Li Wei contributed equally to the article

Corresponding author: Cao Bin, Email: qycaobin@126.com

患者男, 67 岁, 因发热后巩膜黄染 5 d 于 2025-01-18 就诊于青岛大学附属医院消化内科, 既往有肺癌并多发骨转移病史。入院后完善相关检查, 总胆红素 292.2 μmol/L, 直接胆红素 190.5 μmol/L, 丙氨酸转氨酶 601.3 U/L, 天冬氨酸转氨酶 283.9 U/L, 碱性磷酸酶 746.1 U/L, 上腹 CT 示胆总管下段似见多发结节样稍高密度影, 磁共振胰胆管成像(magnetic resonance cholangiopancreatography, MRCP)示胆总管充盈缺损伴胆系扩张, 内镜逆行胰胆管造影(endoscopic retrograde cholangiopancreatography, ERCP)见胆总管中段细线样狭窄, 狭窄段长约 30 mm, 胆道子镜下见胆总管中段环周不规则隆起性病变(图 1), 累及胆囊管, 管腔狭窄, 术中取活检病理示低分化腺癌, 免疫组化结果:

CK7(+), CK19(+), TTF-1(-), NapsinA(-), 结合免疫组化结果不支持肺转移。因患者患有肺癌并多发骨转移, 无外科手术指征, 拟行胆管塑料支架置入减黄改善肝功能后再考虑对胆管癌进一步姑息治疗。患者于 2025-02-08 再次入院, 经多学科会诊并与患者家属协商, 决定接受胆道子镜直视下光动力治疗(photodynamic therapy, PDT)。患者于 2025-02-09 静脉注射血卟啉注射液(喜泊分, 重庆迈乐生物制药有限公司生产) 150 mg, 并于 2025-02-11 和 2025-02-12 行两次胆道子镜直视下 PDT。首先行常规十二指肠镜检查, 在识别十二指肠乳头和逆行插管后, 将数字胆管镜(一次性使用成像导管, 南微医学科技股份有限公司)引入胆总管, 在胆道子镜直视下精准定位胆管癌, 然后

DOI: 10.3760/cma.j.cn321463-20250702-00208

收稿日期 2025-07-02 本文编辑 朱悦

引用本文: 王蕾, 李伟, 薛魁金, 等. 胆道子镜直视下胆管癌光动力治疗 1 例(含视频)[J]. 中华消化内镜杂志, 2026, 43(4): 314-316. DOI: 10.3760/cma.j.cn321463-20250702-00208.



经胆道子镜活检管道插入 4 cm 柱状光纤,并在 630 nm 下以 200 J/cm<sup>2</sup> 的光剂量和大约 900 s 的照射时间进行光照,其中肿瘤上下缘各覆盖 1 cm, PDT 后放置塑料支架。第 2 天再次进行胆道子镜直视下 PDT,胆道子镜下显示大部分肿瘤组织有缺血性坏死改变,以相同功率和照射时间行二次治疗, PDT 结束后放置塑料胆管支架。

经以上治疗后随访期间发生 2 次术后胆管炎,给予头孢哌酮钠舒巴坦钠、亚胺培南西司他丁抗感染治疗后好转,同时考虑塑料支架导管直径较细,可能存在引流不充分,于 2025-04-09 再次行胆道子镜检查,镜下示大部分肿瘤组织坏死,为改善胆道引流更换自膨式金属支架(无覆膜快速交换胆道金属支架系统,美国 Boston Scientific 公司),引流通畅。此次复查胆道子镜示仍有残余病变,但大部分肿瘤已坏死脱落,管腔病变部位较治疗前明显通畅(图 2)。后续患者因合并其他器官恶性肿瘤放弃进一步治疗,未行第 2 轮次 PDT,于 2025-10-10 因胆系感染、肝脓肿、多器官衰竭去世, PDT 术后总生存时间 7 个月。

**讨论** 胆管癌是起源于胆管上皮细胞的恶性肿瘤,可发生在胆管的任何节段,大多数病例在诊断时已不可手术切除<sup>[1]</sup>, ERCP 和胆管支架置入术是目前不可切除胆管癌患者的主要姑息治疗手段。PDT 基于光敏药物对肿瘤细胞及正常组织细胞有不同的亲和性,通过光敏剂的光生化反应杀伤肿瘤细胞<sup>[2-3]</sup>,已成为一种有效的肿瘤微创治疗手段,可用于多种癌前病变和恶性肿瘤的治疗<sup>[4]</sup>。

20 世纪末 McCaughan 等<sup>[5]</sup>首次发表了 PDT 治疗肝外胆管肿瘤的报道,其所选择的光敏药物剂量 2.0 mg/kg、照射能量 200 J/cm<sup>2</sup> 以及输注光敏剂后 48~72 h 的治疗间隔仍是目

前 PDT 应用于胆管癌的治疗标准。目前众多研究报道了 PDT 联合支架治疗的效果明显优于单纯支架引流,并显著延长患者生存期<sup>[6-8]</sup>。同时不可忽略的是目前 PDT 术后并发症发生率较高,最常见的并发症是光过敏反应、胆管炎、腹痛、胆道出血、胆道穿孔、急性胰腺炎、肝脓肿等<sup>[4,9-11]</sup>,发生率除了与病灶的浸润深度、形态、肿瘤解剖部位等个人因素有关,还与光敏剂用量、光照时机和光照剂量等有关<sup>[4]</sup>。

目前应用较广泛的 ERCP 引导下胆管癌 PDT 是通过胆管造影对病灶进行定位和照射,但无法对病灶进行直接观察,存在定位不准确、无法评估疗效的问题,导致治疗不充分或过度狭窄<sup>[12-13]</sup>。2011 年, Talreja 等<sup>[14]</sup>发表了一项回顾性队列研究,报告了与接受标准 PDT 的患者相比,接受第一代胆道镜引导 PDT 的患者荧光透视暴露时间显著减少、手术时间与并发症无差异性,同时生存期得到明显改善。

自 21 世纪初,许多学者尝试用数字胆道子镜引导的 PDT 治疗胆管癌,显示出一定有效性和安全性<sup>[15-18]</sup>。本例患者即在数字胆道镜直视下行 PDT,直接观察胆管黏膜,实现了对肿瘤准确定位及激光照射,并对 PDT 疗效进行评估,从而指导第 2 次治疗剂量和光照范围。本例患者 PDT 后随访期间发生 2 次胆管炎的并发症,发生原因更倾向于癌组织坏死脱落导致引流不畅及十二指肠乳头结构受损。根据目前胆管感染细菌谱分析<sup>[19-20]</sup>,经验性给予头孢哌酮钠舒巴坦钠、亚胺培南西司他丁抗感染治疗,同时更换金属支架充分引流,支架总通畅时间 3 个月,后患者因合并其他器官恶性肿瘤未进行第 2 轮次 PDT,胆管癌进展导致支架梗阻、胆系感染,肝脓肿,最终因多器官衰竭去世。

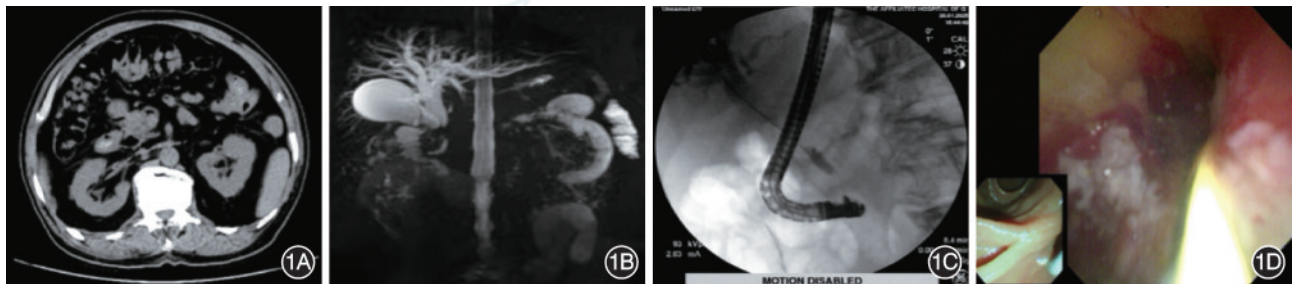


图 1 术前影像学检查 1A:上腹 CT 示胆总管下段似见多发结节样稍高密度影;1B:磁共振胰胆管成像示胆总管充盈缺损伴胆系扩张;1C:内镜逆行胰胆管造影见胆总管中段细线样狭窄,狭窄段长约 30 mm;1D:胆道子镜下见胆总管中段环周不规则隆起性病变

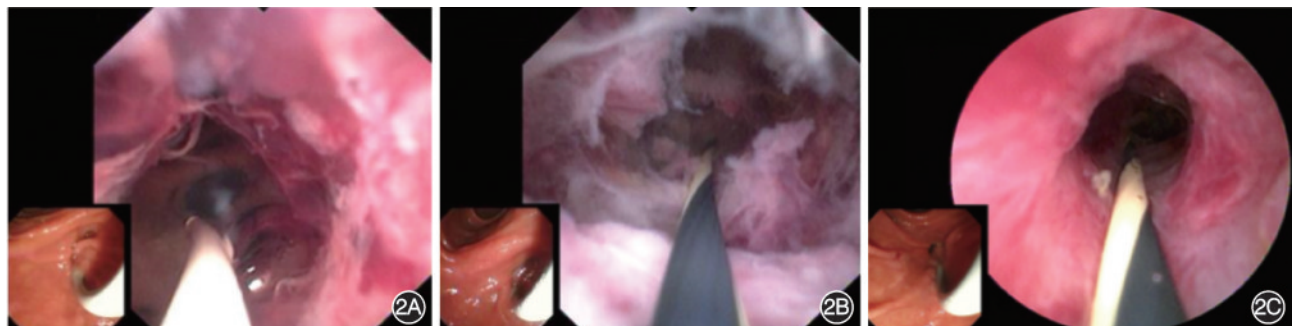


图 2 术前及术后胆道子镜下病灶对比 2A:2025-02-11 第 1 次光动力治疗前胆道子镜示胆总管中段环周不规则隆起性病变;2B:2025-02-12 第 2 次光动力治疗前胆道子镜示大部分肿瘤组织有缺血性坏死改变;2C:2025-04-09 复查胆道子镜示大部分肿瘤组织坏死脱落

综上,经胆道子镜直视引导下 PDT 最直观的优点是明确病变范围,指导照射范围和剂量,避免漏照或过度照射,以期提高治疗质量、降低术后胆管炎的发生;其次在二次照射时,肿瘤组织与正常组织界限更清晰,通过观察病灶黏膜变化,进一步明确肿瘤范围,实现精准治疗。同时不可忽略的是胆道子镜直视下 PDT 也存在一些缺点,比如费用昂贵、操作者技术要求高、十二指肠乳头需切开或扩张等。由于目前胆道子镜直视下 PDT 尚无大规模随机对照临床试验,其具体获益尚无定论,但我们对胆道子镜下 PDT 仍持乐观态度,希望未来有更多的案例可以提供临床证据,不断开发胆道子镜直视下 PDT 的潜在优势,以期在解除患者胆道梗阻的同时,尽可能延长患者生存期、减少术后并发症的发生。

**利益冲突** 所有作者声明不存在利益冲突

### 参 考 文 献

- [1] Gatto M, Bragazzi MC, Semeraro R, et al. Cholangiocarcinoma: update and future perspectives[J]. *Dig Liver Dis*, 2010, 42(4): 253-260. DOI: 10.1016/j.dld.2009.12.008.
- [2] Agostinis P, Berg K, Cengel KA, et al. Photodynamic therapy of cancer: an update[J]. *CA Cancer J Clin*, 2011, 61(4): 250-281. DOI: 10.3322/caac.20114.
- [3] Huang Z, Xu H, Meyers AD, et al. Photodynamic therapy for treatment of solid tumors: potential and technical challenges [J]. *Technol Cancer Res Treat*, 2008, 7(4): 309-320. DOI: 10.1177/153303460800700405.
- [4] 中华医学会外科学分会外科手术学组, 中华医学会外科学分会胆道外科学组, 中国医师协会外科医师分会胆道外科医师委员会. 胆管癌光动力治疗临床应用技术规范专家共识[J]. *中华外科杂志*, 2023, 61(4): 265-276. DOI: 10.3760/cma.j.cn112139-20230115-00023.
- [5] McCaughan JS, Mertens BF, Cho C, et al. Photodynamic therapy to treat tumors of the extrahepatic biliary ducts: a case report[J]. *Arch Surg*, 1991, 126(1): 111-113. DOI: 10.1001/archsurg.1991.01410250119022.
- [6] Li Z, Jiang X, Xiao H, et al. Long-term results of ERCP- or PTCS-directed photodynamic therapy for unresectable hilar cholangiocarcinoma[J]. *Surg Endosc*, 2021, 35(10): 5655-5664. DOI: 10.1007/s00464-020-08095-1.
- [7] Moole H, Tathireddy H, Dharmapuri S, et al. Success of photodynamic therapy in palliating patients with nonresectable cholangiocarcinoma: a systematic review and meta-analysis[J]. *World J Gastroenterol*, 2017, 23(7): 1278-1288. DOI: 10.3748/wjg.v23.i7.1278.
- [8] 王佳, 金立鹏, 丛羽晨, 等. 胆管支架联合光动力和(或)射频消融治疗在肝外胆管癌中的应用[J]. *中华消化内镜杂志*, 2024, 41(3): 230-235. DOI: 10.3760/cma.j.cn321463-20230605-00129.
- [9] Quyn AJ, Ziyaie D, Polignano FM, et al. Photodynamic therapy is associated with an improvement in survival in patients with irresectable hilar cholangiocarcinoma[J]. *HPB (Oxford)*, 2009, 11(7): 570-577. DOI: 10.1111/j.1477-2574.2009.00102.x.
- [10] Fuks D, Bartoli E, Delcenserie R, et al. Biliary drainage, photodynamic therapy and chemotherapy for unresectable cholangiocarcinoma with jaundice[J]. *J Gastroenterol Hepatol*, 2009, 24(11): 1745-1752. DOI: 10.1111/j.1440-1746.2009.05915.x.
- [11] Lu Y, Liu L, Wu JC, et al. Efficacy and safety of photodynamic therapy for unresectable cholangiocarcinoma: a meta-analysis [J]. *Clin Res Hepatol Gastroenterol*, 2015, 39(6): 718-724. DOI: 10.1016/j.clinre.2014.10.015.
- [12] Allison RR, Zervos E, Sibata CH. Cholangiocarcinoma: an emerging indication for photodynamic therapy[J]. *Photodiagnosis Photodyn Ther*, 2009, 6(2): 84-92. DOI: 10.1016/j.pdpdt.2009.05.001.
- [13] Zhou J, Xiong L, Liu W, et al. SpyGlass-guided photodynamic therapy for unresectable cholangiocarcinoma: a case report and review of the literature[J]. *Front Oncol*, 2022, 12: 890735. DOI: 10.3389/fonc.2022.890735.
- [14] Talreja JP, DeGaetani M, Sauer BG, et al. Photodynamic therapy for unresectable cholangiocarcinoma: contribution of single operator cholangioscopy for targeted treatment[J]. *Photochem Photobiol Sci*, 2011, 10(7): 1233-1238. DOI: 10.1039/c0pp00259e.
- [15] Brunaldi VO, Brunaldi JE, Vollet-Filho JD, et al. Photodynamic therapy of extrahepatic cholangiocarcinoma using digital cholangioscopy[J]. *Arq Bras Cir Dig*, 2020, 33(1): e1490. DOI: 10.1590/0102-672020190001e1490.
- [16] Saumoy M, Kumta NA, Kahaleh M. Digital cholangioscopy for targeted photodynamic therapy of unresectable cholangiocarcinoma[J]. *Gastrointest Endosc*, 2016, 84(5): 862. DOI: 10.1016/j.gie.2016.05.020.
- [17] Choi HJ, Moon JH, Ko BM, et al. Clinical feasibility of direct peroral cholangioscopy-guided photodynamic therapy for inoperable cholangiocarcinoma performed by using an ultra-slim upper endoscope (with videos) [J]. *Gastrointest Endosc*, 2011, 73(4): 808-813. DOI: 10.1016/j.gie.2010.11.049.
- [18] Patel J, Rizk N, Kedia P, et al. Cholangioscopy-assisted photodynamic therapy for cholangiocarcinoma[J]. *Gastrointest Endosc*, 2015, 81(4): 1012-1013. DOI: 10.1016/j.gie.2014.09.060.
- [19] 张航, 蔡鹏, 谢丛, 等. 胆总管结石合并胆道感染患者胆汁细菌谱和耐药性变异分析[J]. *中华消化杂志*, 2023, 43(1): 24-30. DOI: 10.3760/cma.j.cn311367-20220508-00214.
- [20] Zhang H, Cong Y, Cao L, et al. Variability of bile bacterial profiles and drug resistance in patients with choledocholithiasis combined with biliary tract infection: a retrospective study[J]. *Gastroenterol Rep (Oxf)*, 2024, 12: goae010. DOI: 10.1093/gastro/goae010.