

## ·短篇论著·

## 经口内镜下肌切开术治疗 7 例食管中段憩室的临床观察

曾宪晖 袁湘蕾 叶连松 张宇航 胡兵

四川大学华西医院消化内科, 成都 610041

通信作者: 胡兵, Email: hubingnj@163.com

**【摘要】** 探究经口内镜下肌切开术治疗食管中段憩室的有效性与安全性。从前瞻性数据库中回顾性纳入 2014 年 4 月—2019 年 9 月在四川大学华西医院接受食管憩室经口内镜下肌切开术 (diverticular peroral endoscopic myotomy, D-POEM) 治疗食管中段憩室的患者, 使用适用于食管中段憩室的改良 Eckardt 评分系统评估憩室症状的严重程度, 从临床成功情况、技术成功情况、并发症及复发情况等方面评价其有效性及安全性。共纳入 7 例食管中段憩室患者, D-POEM 治疗临床成功 7 例, 技术成功 7 例, 手术用时为 16~70 min; 2 例发生轻微并发症, 无严重并发症, 无复发; 随访时间为 2~16 个月, 改良 Eckardt 评分患者中位得分由术前 3 分降至术后 0 分。初步认为 D-POEM 确保了正常食管腔与食管憩室之间间隔肌的完全切开, 是一种安全有效的治疗食管中段憩室的技术; 改良 Eckardt 评分系统适用于食管中段憩室治疗前后的症状评价。

**【关键词】** 憩室, 食管; 食管中段憩室; 食管憩室经口内镜下肌切开术; 改良 Eckardt 评分  
**基金项目:** 四川大学华西医院学科卓越发展 1·3·5 工程项目 (ZYJC21011)

**Clinical observation of peroral endoscopic myotomy for mid-esophageal diverticulum in 7 cases**

Zeng Xianhui, Yuan Xianglei, Ye Liansong, Zhang Yuhang, Hu Bing

Department of Gastroenterology, West China Hospital, Sichuan University, Chengdu 610041, China

Corresponding author: Hu Bing, Email: hubingnj@163.com

**【 Summary 】** To investigate the effectiveness and safety of diverticular peroral endoscopic myotomy (D-POEM) for mid-esophageal diverticulum. Data of consecutive patients in the prospective database with mid-esophageal diverticulum who received D-POEM in West China Hospital, Sichuan University between April 2014 to September 2019 were collected. The modified Eckardt scoring system for mid-esophageal diverticulum was used to evaluate the severity of diverticular symptoms. The effectiveness and safety of D-POEM were evaluated in terms of clinical success, technical success, complications and recurrence. A total of 7 patients with mid-esophageal diverticulum were included. Clinical and technical success was achieved in all patients with operation time of 16-70 minutes. No serious complications (2 cases with minor complications) or recurrence occurred. The follow-up time was 2-16 months. The median modified Eckardt score decreased from 3 points before operation to 0 points after operation. It is preliminarily believed that D-POEM ensures a complete septotomy between normal esophageal lumen and esophageal diverticulum. It is a safe and effective technique for mid-esophageal diverticulum. The modified Eckardt scoring system is suitable for symptom evaluation before and after treatment of mid-esophageal diverticulum.

**【 Key words 】** Diverticulum, esophageal; Mid-esophageal diverticulum; Diverticular peroral endoscopic myotomy; Modified Eckardt score

**Fund program:** Talent Development 1·3·5 Project of West China Hospital, Sichuan University (ZYJC21011)

食管憩室是食管壁从食管腔内膨出, 形成与食管腔相通的囊状突起<sup>[1]</sup>。大多数食管憩室患者无症状, 只有大约

37% 的患者因各种各样的症状就诊<sup>[2]</sup>。食管中段憩室的发病率没有明确报道, 文献表明我国食管中段憩室的发病率

DOI: 10.3760/cma.j.cn321463-20211008-00540

收稿日期 2021-10-08 本文编辑 许文立 唐涌进

引用本文: 曾宪晖, 袁湘蕾, 叶连松, 等. 经口内镜下肌切开术治疗 7 例食管中段憩室的临床观察[J]. 中华消化内镜杂志, 2022, 39(9): 739-743. DOI: 10.3760/cma.j.cn321463-20211008-00540.



多于食管上段憩室<sup>[3-5]</sup>。

消化内镜治疗食管憩室最早是使用各种器械直接切开食管与憩室之间的肌间隔,称为内镜下憩室间隔切开术<sup>[6]</sup>。间隔肌切开不彻底是复发的主要原因,多达 20% 的患者术后食管腔底部有相对较长的间隔肌残留<sup>[7]</sup>。为解决间隔肌残留导致复发或切割过深导致穿孔、感染等问题,本团队基于经口内镜下肌切开术首次尝试在黏膜下隧道中切开食管与憩室之间的间隔肌治疗食管憩室<sup>[8]</sup>,我们称其为食管憩室经口内镜下肌切开术(diverticular peroral endoscopic myotomy, D-POEM)<sup>[9-11]</sup>。此方法在其他文献中被称为内镜经黏膜下隧道憩室间脊切开术或 Z-POEM (Zenker's POEM, 专指治疗 Zenker 憩室)<sup>[12-15]</sup>。为评价手术效果,部分文献使用了基于 Dakkak and Bennett 评分<sup>[16]</sup>的吞咽困难评分<sup>[10,15]</sup>和 Eckardt 评分<sup>[17-18]</sup>对患者术前、术后的症状进行量化,但主要针对食管上段及下段憩室的症状。由于各段憩室的病因学基础及临床表现各异<sup>[7,19-20]</sup>,这些评分系统对于食管中段憩室可能并不完全适用。本研究探究 D-POEM 治疗食管中段憩室的有效性及其安全性;使用改良 Eckardt 评分,将吞咽困难评价指标用食物性质代替,对患者症状进行评分,评价其使用效果。

#### 一、对象与方法

1. 研究对象:本研究是一项单中心的回顾性研究,从前瞻性数据库中提取患者特征和治疗数据进行回顾性分析。由四川大学华西医院生物医学研究伦理委员会批准[2019 年审(455)号],并于中国临床试验注册中心注册(ChiCTR1900023631)。纳入 2014 年 4 月—2019 年 9 月在四川大学华西医院住院治疗的食管憩室患者。食管憩室的诊断基于影像学检查结果,包括食管钡剂造影和(或)计算机断层扫描(CT),并经内镜检查证实。本研究所述食管中段憩室按照胃镜检查时所使用的憩室至门齿的距离决定,即距离门齿 >23~32 cm 为食管中段。排除标准:(1)食管上段憩室及食管下段憩室的患者;(2)食管中段憩室行外科手术(开放式手术及腹腔镜手术)、经口硬质内镜治疗、内镜下憩室间隔切开术及其他手术方式治疗的患者;(3)食管中段憩室保守治疗的患者。

2. 治疗方法(图 1):术前通过胃镜、食管钡剂造影、食管高分辨率测压(high resolution manometry, HRM)等明确诊断,完善术前其他相关检查并签署知情同意书。患者从手术前 30 min 开始预防性静脉使用抗生素<sup>[21]</sup>。胃镜的前端连接透明帽,进镜后观察食管憩室具体位置以及与食管腔的相对关系,如憩室中有食物残留,需冲洗清洁。在距憩室间隔口侧 2~4 cm 处黏膜下注射 1% 亚甲蓝、去甲肾上腺素和 0.9% 无菌盐水的配置溶液,然后用 Dual 刀或海博刀切开一个 1.0~1.5 cm 长的切口作为隧道入口。显露黏膜下层,建立隧道,延长隧道直到憩室底部,以确保获得令人满意的视野和足够的空间用于肌切开。明确显露食管腔与憩室的间隔后,使用 Dual 刀或海博刀在内镜直视下进行肌切开术,使间隔的肌纤维被完全切开至憩室底部。肌切开完成后,仔细检查创面、彻底止血。最后使用钛夹封闭隧道入口。

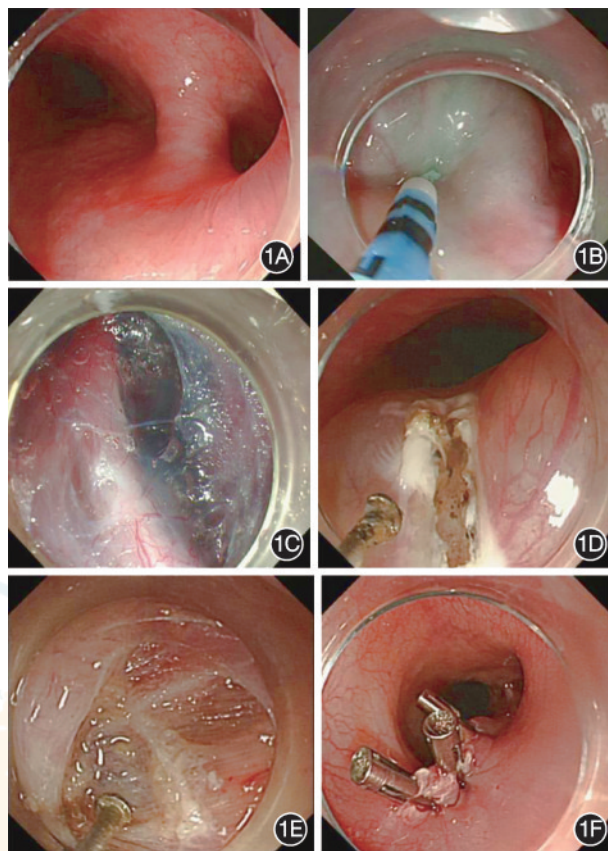


图 1 食管憩室经口内镜下肌切开术步骤 1A:将戴有透明帽的内镜推进到食管中憩室部位;1B:黏膜下注射,创建黏膜下隧道;1C:在黏膜下隧道中使憩室间隔完全暴露;1D:使用 Dual 刀进行间隔肌切开术;1E:经口内镜下肌切开术完成;1F:封闭黏膜隧道入口

操作过程中气体常规使用二氧化碳。

3. 术后观察:术后给予禁饮、禁食,观察患者生命体征及有无术后并发症,出血、肺部感染、纵隔感染、胸腔积液、气体相关并发症(气胸、气腹、皮下气肿、纵隔积气)<sup>[21-22]</sup>,给予补液、抑酸等治疗。术前使用的抗生素继续使用一般不超过 48 h。若出现并发症,采取相应措施进行治疗。

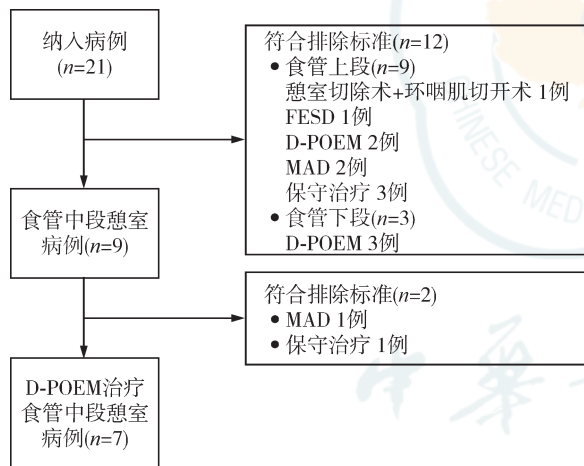
4. 随访:随访内容为患者术前、术后症状评分,判断是否有改善。使用改良 Eckardt 评分系统对患者术前(回顾性评分)、术后症状进行评分,包括吞咽困难、胸骨后不适(胸骨后疼痛、饱胀、刺激及其他不适感)、反流(反酸、烧心、食物反流甚至呕吐)、体重减轻,总分 0~12 分。术后 1 个月和 6 个月复查胃镜、食管钡剂造影或 HRM,了解患者术后复查情况。随访时间为从术后 1 个月开始,每隔 1~2 个月采用电话或门诊方式对患者进行随访,如连续两次症状评分稳定,则可延长电话或门诊随访时间至每 3~6 个月。随访时如有明显的症状反复(评分不小于术前或大于上一次随访评分),则随时安排胃镜、食管钡剂造影、HRM 等检查。随访终点为复发、死亡或 2019-12-31。

5. 结果指标:主要指标是临床成功,定义为术后 6 个月内症状评分低于术前,且在随访期间无需再次内镜或外科

手术干预。次要指标包括:技术成功,定义为D-POEM所有步骤完成,包括完全肌切开;并发症,定义为与D-POEM有关的,能阻碍手术及术后治疗顺利完成,导致住院时间延长或相应的诊疗措施的事件<sup>[23]</sup>,包括出血、肺部感染、纵隔感染、胸腔积液、气胸、气腹、皮下气肿、纵隔积气等<sup>[21-22]</sup>,根据其严重程度分为严重并发症、轻微并发症<sup>[24]</sup>;复发,定义为术后6个月后症状评分大于或等于术前,或需要再次内镜或外科手术干预<sup>[22]</sup>。

二、结果

1. 一般资料:纳入病例21例,排除食管上段憩室9例、食管下段憩室3例、食管中段憩室病例中采用磁铁技术治疗1例及保守治疗1例,最终本研究纳入D-POEM治疗食管中段憩室的病例7例(图2),其中男4例、女3例,年龄37~82岁。患者憩室大小0.5~3 cm,病程2~120个月(中位病程12个月)。术前2例(2/7)患者存在吞咽困难,3例(3/7)存在胸骨后不适,3例(3/7)存在反流,2例(2/7)出现体重减轻,有5例(5/7)接受过药物治疗。3例(3/7)患者合并高血压,2例(2/7)合并慢性阻塞性肺疾病,1例(1/7)合并脂肪肝。患者术前体重为55.0~82.5 kg,术后体重为55.0~83.0 kg。



注:FESD指内镜下憩室间隔切开术;D-POEM指食管憩室经口内镜下肌切开术;MAD指磁铁辅助食管憩室成形术

图2 纳入及排除病例流程图

2. 手术及相关并发症情况:D-POEM手术时间16~70 min, D-POEM在所有患者中均顺利完成,技术成功7例(7/7)。术后禁食时间1~9 d,术后住院时间4~7 d(中位住院时间4 d)。有2例(2/7)患者出现并发症,1例为82岁男性患者,出现颈部和右外侧胸部皮下气肿、纵膈积气合并肺部感染,经抗生素及保守治疗后治愈;另1例为49岁男性患者,术后发热,胸部CT等检查明确肺部感染,给予抗生素治疗后治愈。

3. 随访情况:随访时间2~16个月,7例(7/7)患者均获得临床成功。7例(7/7)患者改良 Eckardt 评分中位得分由术前3分降至术后0分。1例患者术后评分出现波动,该患者术前进食固体食物时有滞留感(2分),术后第1、3、6个月随访时吞咽困难症状消失(0分),术后第13个月开始偶尔

出现进食固体吞咽困难直到随访终点(1分)。无复发病例。

1例患者随访食管钡剂造影及胃镜检查显示,与术前相比原憩室部位变平坦,憩室与正常食管间隔高度明显变浅,钡剂在相同时段无滞留或滞留减少,食管腔通道变得平缓, D-POEM术后区域食管黏膜恢复正常(图3)。1例患者(憩室位于距门齿28 cm处)行HRM检查,术前、术后食管上括约肌(upper esophageal sphincter, UES)静息压力较正常参考值略降低,湿咽时松弛完全,食管下括约肌(lower esophageal sphincter, LES)静息压力正常,湿咽时松弛完全;术前HRM见距门齿23~27 cm及34~36 cm分别有1条高压带,术后测压患者胃镜见憩室明显变浅,HRM见距门齿28~30 cm及32~33.5 cm之间分别有1条高压带,术后高压带压力小于术前(图4、5)。

讨论 本研究所有病例均取得临床成功,无复发,改良 Eckardt 评分明显改善。该评分将原 Eckardt 评分“吞咽困难”项目进行改进,由频率评分改为按食物性质评分。这样改进一是考虑到 Eckardt 评分所评价的食管流出道梗阻所致的吞咽困难与食管憩室的吞咽困难原因并不一致;二是

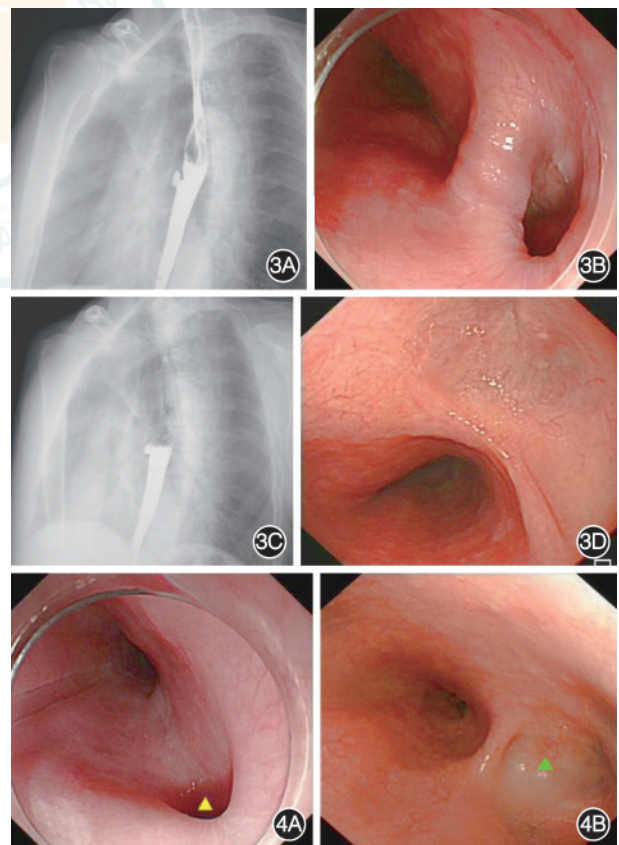


图3 食管憩室经口内镜下肌切开术(D-POEM)前后患者食管钡剂造影及胃镜下所见 3A: D-POEM前可见一憩室位于食管中段;3B: D-POEM术中胃镜下见正常食管通道变窄;3C: D-POEM后钡剂清空速度增快,仅有少量钡剂残留;3D:随访胃镜可见D-POEM后,原始憩室部位变得平坦,憩室与正常食管间隔高度明显变浅,食管通道更顺畅 图4 食管测压患者胃镜图像 4A:术中距门齿28 cm见食管憩室(黄三角);4B:术后憩室明显变浅(绿三角)

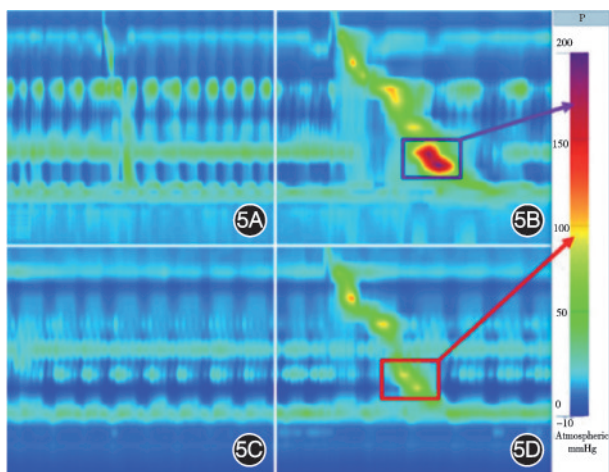


图5 1例食管中段憩室患者食管高分辨率测压图像 5A:术前食管上括约肌静息压平均 12.5 mmHg(1 mmHg=0.133 kPa),食管下括约肌静息压平均 18.8 mmHg;5B:1次湿咽后(术前),远端收缩积分 3 522 mmHg·s·cm,4 s完整松弛压力 8.3 mmHg;距门齿 23~27 cm及 34~36 cm之间分别见一高压带(紫色框);5C:术后食管上括约肌静息压平均 14.7 mmHg,食管下括约肌静息压平均 32.2 mmHg;5D:1次湿咽后(术后),远端收缩积分 1 096 mmHg·s·cm,4 s完整松弛压力 8.1 mmHg;距门齿 28~30 cm及 32~33.5 cm之间分别见一高压带(红色框)

食管中段憩室患者的症状与食管上段、下段憩室有差异。该改良 Eckardt 评分能够涵盖并正确描述纳入患者的症状。本研究临床成功及复发的定义参考了经口内镜下肌切开术治疗贲门失弛缓的评价方式<sup>[22]</sup>。但由于该评分仅在 7 例患者中使用,尚不能够决定有意义的截点值,所以我们不以具体分值定义临床成功及复发,仅通过术前、术后的分值变化来评价临床症状的改善情况。该评分系统在本研究中的初步使用结果有效,适用于食管中段憩室,但仍需要更多研究验证并调整。本研究中有 1 例患者完成了术前、术后 HRM 检查,结果说明 D-POEM 通过改变食管憩室及食管的解剖结构改善了食管内压力;但是食管动力学的改变导致食管憩室,还是食管憩室产生后引起食管动力学改变,目前尚无明确论<sup>[25]</sup>。本研究手术操作未出现明显困难,技术成功 7 例(7/7),用时短于 D-POEM 治疗 Zenker 憩室<sup>[15]</sup>及食管下段憩室<sup>[26]</sup>,未出现严重并发症。2 例(2/7)患者出现轻微并发症,包括皮下气肿、纵隔积气和肺部感染,均通过保守治疗治愈;其中一名 82 岁男性患者同时发生皮下气肿、纵隔积气和肺部感染,但该患者在术中未见肌层穿孔,考虑有微小穿孔可能,且该患者有慢性阻塞性肺疾病、高血压病史,高龄及基础疾病因素也可能导致其易出现上述并发症。综上所述,D-POEM 确保了憩室间隔的完全切开。我们的初步数据和经验表明 D-POEM 治疗食管中段憩室有效、安全,改良 Eckardt 评分系统适用于食管中段憩室治疗前后的症状评分。

本研究的局限在于:(1)本研究患者数量少,没有设置对照组与其他治疗方式对比;(2)回顾性研究固有的局限;(3)改良 Eckardt 评分有效性得到初步证实,但需今后扩大

样本量进行应用、检验及调整;(4)随访时间短,无法推断出长期的食管憩室症状复发情况。故该手术方式及评分系统需要今后大样本对照研究进一步验证和完善。

**利益冲突** 所有作者声明不存在利益冲突

**作者贡献声明** 曾宪晖:评分设计、数据采集、论文撰写、数据分析及解释;袁湘蕾、叶连松、张宇航:数据分析及解释;胡兵:研究设计、质量监督、技术支持、论文审阅

## 参 考 文 献

- [1] Sinclair A. Diverticular disease of the gastrointestinal tract[J]. Prim Care, 2017, 44(4): 643-654. DOI: 10.1016/j.pop.2017.07.007.
- [2] Soares R, Herbella FA, Prachand VN, et al. Epiphrenic diverticulum of the esophagus. From pathophysiology to treatment[J]. J Gastrointest Surg, 2010, 14(12): 2009-2015. DOI: 10.1007/s11605-010-1216-9.
- [3] 徐采朴. 食管憩室[J]. 中国实用内科杂志(临床版), 2000, 20(2):81-82. DOI: 10.3969/j.issn.1005-2194.2000.02.008.
- [4] 贾林, 黄开红, 李瑜元, 等. 国人消化道憩室的发病学特征及其并发症[J]. 中华消化杂志, 2002, 22(7):419-422. DOI: 10.3760/j.issn:0254-1432.2002.07.010.
- [5] 田永刚, 韩丽伟, 曹贞子, 等. 电子胃镜诊断食管憩室临床特点分析[J]. 中华消化病与影像杂志(电子版), 2019, 9(2): 72-74. DOI: 10.3877/cma.j.issn.2095-2015.2019.02.006.
- [6] Ishaq S, Hassan C, Antonello A, et al. Flexible endoscopic treatment for Zenker's diverticulum: a systematic review and meta-analysis[J]. Gastrointest Endosc, 2016, 83(6):1076-1089. e5. DOI: 10.1016/j.gie.2016.01.039.
- [7] Ferreira LE, Simmons DT, Baron TH. Zenker's diverticula: pathophysiology, clinical presentation, and flexible endoscopic management[J]. Dis Esophagus, 2008, 21(1): 1-8. DOI: 10.1111/j.1442-2050.2007.00795.x.
- [8] Inoue H, Minami H, Kobayashi Y, et al. Peroral endoscopic myotomy (POEM) for esophageal achalasia[J]. Endoscopy, 2010, 42(4):265-271. DOI: 10.1055/s-0029-1244080.
- [9] Mou Y, Zeng H, Wang Q, et al. Giant mid-esophageal diverticula successfully treated by per-oral endoscopic myotomy[J]. Surg Endosc, 2016, 30(1):335-338. DOI: 10.1007/s00464-015-4181-2.
- [10] Yang J, Zeng X, Yuan X, et al. An international study on the use of peroral endoscopic myotomy (POEM) in the management of esophageal diverticula: the first multicenter D-POEM experience[J]. Endoscopy, 2019, 51(4): 346-349. DOI: 10.1055/a-0759-1428.
- [11] Zeng X, Bai S, Zhang Y, et al. Peroral endoscopic myotomy for the treatment of esophageal diverticulum: an experience in China[J]. Surg Endosc. 2021 May; 35(5): 1990-1996. DOI: 10.1007/s00464-020-07593-6.
- [12] Li QL, Chen WF, Zhang XC, et al. Submucosal tunneling endoscopic septum division: a novel technique for treating Zenker's diverticulum[J]. Gastroenterology, 2016, 151(6): 1071-1074. DOI: 10.1053/j.gastro.2016.08.064.
- [13] Briau B, Leblanc S, Bordacahar B, et al. Submucosal tunneling endoscopic septum division for Zenker's diverticulum: a reproducible procedure for endoscopists who

- perform peroral endoscopic myotomy[J]. *Endoscopy*, 2017, 49(6):613-614. DOI: 10.1055/s-0043-105574.
- [14] 蔡明琰, 徐美东, 李全林, 等. 内镜经黏膜下隧道憩室间脊切开术治疗食管憩室初探[J]. *中华胃肠外科杂志*, 2017, 20(5): 530-534. DOI: 10.3760/cma.j.issn.1671-0274.2017.05.011.
- [15] Yang J, Novak S, Ujiki M, et al. An international study on the use of peroral endoscopic myotomy in the management of Zenker's diverticulum[J]. *Gastrointest Endosc*, 2020, 91(1): 163-168. DOI: 10.1016/j.gie.2019.04.249.
- [16] Dakkak M, Bennett JR. A new dysphagia score with objective validation[J]. *J Clin Gastroenterol*, 1992, 14(2):99-100. DOI: 10.1097/00004836-199203000-00004.
- [17] Eckardt AJ, Eckardt VF. Treatment and surveillance strategies in achalasia: an update[J]. *Nat Rev Gastroenterol Hepatol*, 2011, 8(6):311-319. DOI: 10.1038/nrgastro.2011.68.
- [18] Eckardt VF, Aignherr C, Bernhard G. Predictors of outcome in patients with achalasia treated by pneumatic dilation[J]. *Gastroenterology*, 1992, 103(6): 1732-1738. DOI: 10.1016/0016-5085(92)91428-7.
- [19] Chokhavatia S, Alli-Akintade L, Harpaz N, et al. Esophageal pathology: a brief guide and atlas[J]. *Otolaryngol Clin North Am*, 2013, 46(6):1043-1057. DOI: 10.1016/j.otc.2013.08.007.
- [20] Sato H, Takeuchi M, Hashimoto S, et al. Esophageal diverticulum: New perspectives in the era of minimally invasive endoscopic treatment[J]. *World J Gastroenterol*, 2019, 25(12):1457-1464. DOI: 10.3748/wjg.v25.i12.1457.
- [21] 中华医学会消化内镜学分会, 中国医师协会内镜医师分会, 北京医学会消化内镜学分会, 等. 内镜隧道技术专家共识(2017,北京)[J]. *中华消化内镜杂志*, 2018,35(1):1-14. DOI:10.3760/cma.j.issn.1007-5232.2018.01.001.
- [22] 内镜治疗专家协作组. 经口内镜下肌切开术治疗贲门失弛缓症专家共识[J]. *中华胃肠外科杂志*, 2012, 15(11): 1197-1200. DOI: 10.3760/cma.j.issn.1671-0274.2012.11.026.
- [23] Cotton PB, Eisen GM, Aabakken L, et al. A lexicon for endoscopic adverse events: report of an ASGE workshop[J]. *Gastrointest Endosc*, 2010, 71(3): 446-454. DOI: 10.1016/j.gie.2009.10.027.
- [24] Nabi Z, Reddy DN, Ramchandani M. Adverse events during and after per-oral endoscopic myotomy: prevention, diagnosis, and management[J]. *Gastrointest Endosc*, 2018, 87(1): 4-17. DOI: 10.1016/j.gie.2017.09.029.
- [25] Carlson DA, Gluskin AB, Mogni B, et al. Esophageal diverticula are associated with propagating peristalsis: a study utilizing high-resolution manometry[J]. *Neurogastroenterol Motil*, 2016, 28(3):392-398. DOI: 10.1111/nmo.12739.
- [26] Li X, Zhang W, Yang J, et al. Safety and efficacy of submucosal tunneling endoscopic septum division for epiphrenic diverticula[J]. *Endoscopy*, 2019, 51(12): 1141-1145. DOI: 10.1055/a-1024-5879.